UNIVERSITE DE NANTES
UNITÉ DE FORMATION ET DE RECHERCHE D'ODONTOLOGIE

Année : 2015 N° 074

Degenerescence Maligne Du Lichen Plan Buccal

THÈSE POUR LE DIPLOME D'ÉTAT DE
DOCTEUR EN CHIRURGIE DENTAIRE

présentée
et soutenue publiquement par

DUGRE olivier
26 avril 1988

le 24 septembre 2015 devant le jury ci-dessous :

Président M. LESCLOUS Philippe

Assesseur M. DAUZAT Antoine

Assesseur M. CLOITRE Alexandra

Directeur de thèse : M. KIMAKHE Saïd

UNIVERSITÉ DE NANTES	
Président	Pr. LABOUX Olivier
FACULTÉ DE CHIRURGIE DENTAIRE	
Doyen	Pr. AMOURIQ Yves
Assesseurs	Dr. RENAUDIN Stéphane Pr. SOUEIDAN Assem Pr. WEISS Pierre
Professeurs des Universités Praticiens hospitaliers des C.S.E.R.D.	
Monsieur AMOURIQ Yves Madame ALLIOT-LICHT Brigitte Monsieur GIUMELLI Bernard	Monsieur LESCLOUS Philippe Madame PEREZ Fabienne Monsieur SOUEIDAN Assem Monsieur WEISS Pierre
Professeurs des Universités	
Monsieur BOHNE Wolf (Professeur Emérite) Monsieur JEAN Alain (Professeur Emérite)	Monsieur BOULER Jean-Michel
Praticiens Hospitaliers	
Madame DUPAS Cécile	Madame LEROUXEL Emmanuelle
Maîtres de Conférences Praticiens hospitaliers des C.S.E.R.D.	**Assistants Hospitaliers Universitaires des C.S.E.R.D.**
Monsieur AMADOR DEL VALLE Gilles Madame ARMENGOL Valérie Monsieur BADRAN Zahi Monsieur BODIC François Madame DAJEAN-TRUTAUD Sylvie Monsieur DENIAUD Joël Madame ENKEL Bénédicte Monsieur GAUDIN Alexis Monsieur HOORNAERT Alain Madame HOUCHMAND-CUNY Madline Madame JORDANA Fabienne Monsieur KIMAKHE Saïd Monsieur LE BARS Pierre Monsieur LE GUEHENNEC Laurent Madame LOPEZ-CAZAUX Séréna Monsieur MARION Dominique Monsieur NIVET Marc-Henri Monsieur RENAUDIN Stéphane Madame ROY Elisabeth Monsieur STRUILLOU Xavier Monsieur VERNER Christian	Madame BOEDEC Anne Monsieur CLÉE Thibaud Monsieur DAUZAT Antoine Monsieur DEUMIER Laurent Monsieur LE BOURHIS Antoine Monsieur KOUADIO Kouakou (Assistant associé) Monsieur LANOISELEE Edouard Madame LEGOFFE Claire Madame MAÇON Claire Madame MALTHIERY Eve Madame MELIN Fanny Madame MERAMETDJIAN Laure Monsieur PILON Nicolas Monsieur PRUD'HOMME Tony Monsieur RESTOUX Gauthier Madame RICHARD Catherine Monsieur ROLOT Morgan
Enseignants Associés	**A.T.E.R.**
Madame BRETECHE Anne (MC Associé) Madame RAKIC Mia (MC Associé) Madame VINATIER Claire (PR Associé)	Monsieur COUASNAY Greig

30/10/14

Par délibération, en date du 6 décembre 1972, le Conseil de la Faculté de Chirurgie Dentaire a arrêté que les opinions émises dans les dissertations qui lui seront présentées doivent être considérées comme propres à leurs auteurs et qu'il n'entend leur donner aucune approbation, ni improbation.

REMERCIEMENTS

Au président du jury,

Monsieur Philippe LESCLOUS

Docteur en ChirurgieDentaire,
Professeur des Universités Praticien Hospitalier
Chirurgie Buccale

Pour me faire l'honneur de présider ce jury, pour vos conseils au cours de ces années d'études veuillez recevoir, Monsieur, mes respectueux remerciements.

A mes assesseurs,

Monsieur Antoine DAUZAT

Docteur en Chirurgie Dentaire
Assistant Hospitalier Universitaire – Praticien Hospitalier
Chirurgie Buccale

Pour avoir accepté de siéger dans ce jury et pour votre bienveillance lors de la réalisation de ce travail, veuillez trouver ici l'expression de ma profonde reconnaissance et de mes respectueux remerciements.

Madame Alexandra CLOITRE

Docteur en Chirurgie-Dentaire
Assistant Hospitalier Universitaire – Praticien Hospitalier
Chirurgie Buccale

Pour avoir accepté de siéger dans ce jury et de me donner de votre temps, veuillez trouver ici l'expression de mes respectueux remerciements.

A mon directeur de thèse,

Monsieur Saïd KIMAKHE

Docteur en ChirurgieDentaire
Maître de Conférences – Praticien Hospitalier
Chirurgie Buccale

Pour la qualité de vos enseignements durant toutes ces années d'études et pour votre disponibilité, veuillez croire, Monsieur, à l'assurance de considération et de mon profond respect.

TABLE DES MATIERES :

I) Introduction

II) données épidemiologiques

III) evolution cliniques du licjen plan buccal
1) Phase initiale
2) Phase d'état
3) Phase tardive et état post-lichénien

IV) Formes cliniques du lichen plan buccal

V) Aspects histologiques

VI) Etiopathogénie

VII) Diagnostic différentiellésions blanchâtres
1) Lésions blanchâtres
2) Lésions érythémateuse et érosives

VIII) Immunopathogénèse

IX) Proposition thérapeutique et suivi des patients
1) Prise en charge et suivi des patients
2) Propositions thérapeutiques

X) Transformation maligne du lichen plan buccal
1) Analyse de la littérature
2) Mécanismes de la transformation maligne

XI) Critiques des données de la littérature

XII) Conclusion

XIII) Perspectives

XIV) Bibliographie

DEGENERESCENCE MALIGNE DU LICHEN PLAN BUCCAL

RESUME:
Le lichen plan buccal (LPB) est une dermatose cutanéo-muqueuse inflammatoire chronique et dysimmunitaire. Le lichen plan buccal constitue une affection fréquente, évoluant par poussées, qui peut toucher toute la muqueuse buccale. Après des années d'évolution, la muqueuse devient (scléro-)atrophique. Cet état (scléro-)atrophique ou état post-lichénien serait associé à un risque de transformation maligne. Depuis une dizaine d'années, la plupart des auteurs con-sidèrent que l'évolution du LPB donne naissance à un état précancéreux.
Pour comprendre le processus de transformation maligne du lichen plan, il faut s'intéresser aux différents aspects histopathologiques et cliniques caractérisant son histoire naturelle. A la phase d'état post-lichénien, la muqueuse buccale modifiée présenterait un potentiel de trans-formation maligne mais cette évolution éventuelle a été longtemps controversée. La littérature propose différentes hypothèses pathogéniques, mais l'inflammation chronique semble être le facteur déterminant.

I) Introduction

Le lichen plan (LP) est une dermatose cutanéo-muqueuse inflammatoire chronique, géné-ralement bénigne, caractérisée par un trouble de kératinisation, et dont les aspects cliniques sont polymorphes. Il peut atteindre la peau, les phanères (poils, cheveux, ongles), les muqu-euses malpighiennes (muqueuse buccale surtout, mais aussi muqueuse génitale, anale, con-jonctivale) et plus rarement d'autres muqueuses comme celle de l'estomac. Cette affection se rencontre plus fréquemment chez la femme que chez l'homme, à un âge moyen de la vie entre 30 et 60ans. Il n'existe pas de consensus sur la physiopathologie du lichen plan. On retient actuellement comme hypothèse une prédisposition génétique associant un phénomène immu-nitaire avec réaction de lymphotoxicité dirigée contre la membrane basale. Plusieurs associa-tions caractéristiques ont été décrites: le syndrome lichen-hépatite où le lichen plan muqueux inaugure une hépatite chronique active ou une cirrhose biliaire primitive, le déclenchement par le rôle d'un stress intense ou d'un terrain anxiodépressif, un diabète, une hypertension art-érielle et des coliques néphrétiques avec des chiffres variables selon les séries. Le lichen plan buccal peut toucher toutes les régions de la muqueuse buccale, y compris la demi-muqueuse labiale. Les formes localisées sont plus fréquentes que les formes diffuses, et la région jugale postéro-inférieure, représente le siège électif, avec souvent une atteinte bilatérale et grossière-ment symétrique. Par ordre croissant de fréquence, les localisations sont les suivantes: plancher buccal, muqueuse ou demi-muqueuse labiale, face ventrale de la langue, fibromuqueuse palatine, fibromuqueuse gingivale, dos de la langue, muqueuse jugale postéro-inférieure. L'activité du lichen plan buccal peut être appréciée à partir des signes fonctionnels (picotements, brulûres, gênes), de l'aspect clinique des lésions (réticulé, érosif, atrophique) et sur les aspects histologiques et biochimiques. La découverte d'un lichen plan buccal confirmé histologiquement doit faire rechercher une étiologie médicamenteuse, mais l'arrêt du traite-ment inducteur n'entraîne pas toujours une évolution favorable. Elle doit également faire réa-liser une sérologie pour l'hépatite C, même dans les pays où cette relation n'apparaît pas évi-dente car elle permet parfois de découvrir une hépatite C latente. Avant de procéder au traite-ment, il faut éliminer ou diminuer les facteurs locaux favorisants: la mauvaise hygiène bucco-dentaire, les prothèses dentaires mal adaptées et les traumatismes de la muqueuse buc-cale liés au bruxisme, à un tic de succion-aspiration ou à une morsure linguale qui, en irritant la muqueuse, favorisent le développement de lésions ou d'une poussée d'activité. Une prise en charge odontologique permet de suivre l'évolution du lichen, de dépister et prévenir les éven-tuelles transformations malignes.

II) Données épidémiologiques

Le LP a été décrit cliniquement par Wilson en 1869 et histologiquement par Dubreuil en 1906 **(20)**. Son incidence varie, selon les auteurs, de 0,1 % à 4 %, avec une prédilection pour les su-jets d'âge moyen (quatrième et cinquième décennies) et les femmes (sex-ratio = environ 2: 1). En fonction de différentes études et de leur origine géographique, la prévalence du LPB varie: 0,5% dans la population japonaise, 1,9% dans la population suédoise et 2,6% dans la popula-tion indienne **(29)**.

La moitié des sujets ayant des lésions cutanées développent également des lésions buccales mais le lichen plan buccal (LPB) peut exister seul, sans lésions cutanées (25% des cas), et il a tendance comme le LP génital à persister pendant plusieurs années et à résister au traitement tandis que les lésions cutanées guérissent le plus souvent spontanément en 2 à 3 ans **(13,46)**. La moitié des patients ayant des lésions cutanées présentent aussi des lésions buccales **(46)**.

Le LPB constitue le motif de consultation pour 15 à 25% des patients dans une consultation spécialisée.

Le LPB se développe surtout entre 30 et 60 ans, exceptionnellement chez l'enfant **(16,65)**.

Le LP peut avoir différentes localisations et environ 6 % des patients ayant un LPB présentent des lésions lichéniennes sur au moins trois autres sites (atteintes cutanée, œsophagienne, géni-tale, ophtalmique), d'où la nécessité d'une approche pluridisciplinaire de cette pathologie **(17)**. Pelisse et

Eisen ont décrit le syndrome vulvo-vagino-gingival qui comporte une triple locali-sation: LP vulvaire, LP vaginal et LP gingival **(49)**. Une forme équivalente, mais bien moins fréquente, a été décrite chez l'homme, le syndrome péno gingival (un cas masculin décrit par Cribier en 1993). Il faut noter qu'il existe parfois une atteinte œsophagienne (rare) souvent méconnue mais qui peut être relevée par une transformation maligne **(49)**.

III) Evolutions cliniques du lichen plan buccal:

En 1968, Andreasen a décrit six formes de LPB, trois formes asymptomatiques (réticulée, en plaque et papulaire) et trois formes douloureuses(érosive, bulleuse et atrophique). D'autres formes sont décrites dans la littérature mais elles représentes des variantes des six formes. Ces dernières varient en fonction de l'évolution et de l'activité du LPB.
Il convient donc de le classer selon ses trois phases évolutives: la phase initiale, la phase d'état avec ses périodes de quiescence et d'activité et la phase tardive; vient ensuite l'état post-lichénien. **(22,53)**

1) La phase initiale dure six à douze mois et elle est caractérisée par des lésions kératosiques, blanchâtres, punctiformes, hémisphériques qui siègent le plus souvent dans la région jugale postérieure. Ces lésions vont progressivement confluer pour constituer des stries (stries de Wickham) qui, en se réunissant, forment un réseau (LPB réticulé), et donnent naissance progressivement en s'étendant à différentes figures (lésions dendritiques, circinées…) ou à des plages kératosiques. Les figures ainsi formées évoluent avec le temps et ressemblent peu à peu à celles de la phase d'état mais la persistance de quelques éléments punctiformes permet d'affirmer que le LPB est encore dans sa phase initiale. Sur la langue, la kératose intéresse d'abord l'extrémité des papilles filiformes, puis la surface des papilles et, en dernier lieu, les espaces inter-papillaires. Sur la fibromuqueuse gingivale, les lésions siègent surtout sur le versant vestibulaire; la muqueuse devient érythémateuse ou kératosique mais l'aspect punctiforme est rarement observé. A ce stade, les lésions peuvent parfois encore régresser ou
disparaître sous traitement, plus rarement spontanément.

2) La phase d'état dure un peu plus d'une dizaine d'années avec une succession de poussées d'actives inflammatoires et de périodes de quiescence. Chaque poussée est marquée par l'apparition d'un érythème (LPB érythémateux) qui entoure les stries ou apparaît entre les mailles du réseau et à la périphérie des plages kératosiques. On peut aussi observer des érosions (LPB érosif) ou une extension des plages kératosiques préexistantes (LPB hyperkératosique ou verruqueux); cette forme kératosique semble plus fréquente chez les fumeurs. Exceptionnellement, des bulles peuvent apparaître sur la muqueuse jugale postérieure lors de poussées d'activité importante (LPB bulleux). Les signes fonctionnels sont variables: perception avec la langue d'un relief ou d'une perte de la souplesse, gène, douleurs, picotements ou sensation de brûlures dépendant de l'importance de la poussée; les poussées actives sont parfois très discrètes, elles restent alors asymptomatiques. Pendant les périodes de quiescence, il n'y a pas de symptomatologie, ni d'érosions et les lésions kératosiques régressent sans disparaître totalement. Elles prennent un aspect réticulé, dendritique, circiné, en feuille de fougère, en nappe, ou forment des plages. Sur la langue, elles s'accompagnent progressivement d'une dépapillation irréversible. Les poussées d'activité peuvent être discrètes et passer inaperçues: le LPB est souvent diagnostiqué à un stade avancé (LPB atrophique ou état post-lichénien). Quelquefois, chez les sujets ayant la peau foncée, on voit apparaitre des macules brun noirâtre qui, dans les cas typiques, prennent progressivement la place des anciennes lésions blanches: c'est le LPB nigricans que l'on observe à un stade avancé de la maladie. Il résulte de la stimulation de la mélanogénèse par l'inflammation chronique présente dans le LPB.

3) La phase tardive et l'état post- lichénien

Elle survient après plusieurs années d'évolution, quelquefois sans même que le LPB ait été diagnostiqué auparavant. Elle se traduit par l'apparition progressive d'un état atrophique ou scléro-atrophique qui intéresse surtout les régions de la muqueuse buccale où il y a eu des lésions actives. Sur le dos de la langue, l'atrophie touche les plages dépapillées qui sont parfois recouvertes par une kératose plus au moins épaisse. La muqueuse buccale atrophique a un aspect lisse et une couleur qui souvent n'est plus uniforme; elle est alors constituée de plages blanchâtres, jaunâtres, brunâtres ou rougeâtres, sans limites nettes.

L'atrophie permet parfois de voir par transparence le réseau vasculaire sous-jacent. La gencive perd son aspect granité et devient lisse, souvent un peu rouge mais de couleur non homogène, avec des plages kératosiques. Puis, il peut apparaitre une rétraction gingivale plus au moins marquée, parfois associée à une diminution de la profondeur des vestibules, plus marquée dans les régions postéro-inférieures. La sclérose est très variable; dans les formes sévères, elle se traduit par une perte de l'élasticité de la muqueuse buccale, une limitation de l'ouverture buccale et une diminution de la protraction de la langue (kraurosis oris).

Quelquefois le tableau clinique est discret et il est parfois difficile d'évoquer un état postlichénien si l'on n'a pas d'éléments anamnestiques faisant suspecter un LPB. L'atrophie favorise le développement d'érosions pour des traumatismes mineurs. Lors du passage au stade postlichénien ou état « cicatriciel » irréversible, et surtout pendant le stade postlichénien, la muqueuse scléroatrophique peut être le siège de foyers de transformation maligne aboutissant au développement d'un carcinome verruqueux ou d'un carcinome épidermoïde, souvent bien différencié **(5,39)**.

IV) Formes cliniques du lichen plan buccal.

Selon la classification de l'Organisation mondiale de la santé en 1997, le LPB regroupe les formes cliniques suivantes :

1) Réticulée, la plus facilement reconnaissable (son aspect est caractéristique : grains ronds, de couleur blanc argent, ou réseaux de fins tractus anastomosés ou arborescents, très nettement limités, saillants et durs au toucher. Ils ne ressemblent à aucune autre lésion. La lésion débute en regard des molaires, plus rarement dans le sillon gingivo-jugal. Ce sont d'abord des petites ponctuations blanches minuscules reposant sur une muqueuse d'apparence saine. Peu à peu, elles se réunissent pour former un lacis de stries blanches irrégulières).

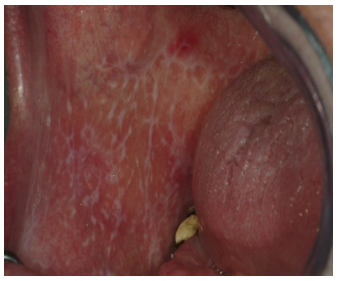

Fig 1. Lichen plan plan buccal, forme réticulée, muqueuse jugale. **(54)**

2) Érosive la plus fréquente, elle se présente sous l'aspect d'érosions douloureuses rouge vif vernissé, au fond œdematisé, de taille variable, de forme parfois arrondie ou ovalaire ou irrégulière, légèrement en saillie. Elles siègent le plus souvent sur la face interne de la joue, dans la moitié postérieure, dans les sillons pelvilinguaux, sur la face dorsale ou les bords latéraux de la langue.

Fig 2. Lésion érosive linéaire bord latéral droit de la langue, L'environnement est atrophique et erythémateux. On note de fines striations réticulées. **(58)**

Fig 3. Lésions érosives symétrique face dorsale de la langue. **(54)**

3) Atrophique, C'est une forme d'évolution d'un LPB ancien et quelquefois sans qu'il n'ait été diagnostiqué. Elle se traduit cliniquement par le développement d'un état atrophique ou scléroatrophique, donnant un aspect lisse et légèrement déprimé de la muqueuse qui est brillante ou un peu opaline quand elle est tendue . À la palpation, la muqueuse est parfaitement souple. L'atrophie intéresse principalement les zones de la muqueuse buccale où il y a eu des lésions actives, donc le plus souvent la face interne des joues, la demi-muqueuse de la lèvre inférieure. La couleur de la muqueuse change et perd son homogénéité. L'atrophie permet parfois de voir par transparence le réseau vasculaire sous-muqueux. La perte d'élasticité par atrophie de la fibromuqueuse entraîne une rétraction gingivale entraînant une diminution de la profondeur du vestibule, favorisants les érosions par micro-traumatismes. Cette perte d'élasticité peut entrainer une limitation d'ouverture buccale et une diminution de la protraction linguale.

Fig 4. Lichen plan buccal sclérotique et atrophique muqueuse jugale. **(54)**

V) Aspects histologiques

Selon Shklar, le LPB comporte trois altérations caractéristiques: une kératose de surface, un infiltrat inflammatoire en bande dans le chorion et une dégénérescence avec liquéfaction de la membrane basale. Eisenberg a proposé, pour faciliter le diagnostic de LPB, de préciser les altérations histologiques essentielles et les altérations permettant d'exclure le diagnostic. Les altérations essentielles observées sont: une dégénérescence et une liquéfaction des kératinocytes des couches basales (apoptose), un infiltrat inflammatoire sous-épithélial en bande constitué principalement de lymphocytes, une maturation normale de l'épithélium, un aspect en dents de scie de crêtes épithéliales interpapillaires, la présence de quelques corps hyalins (kératinocytes en apoptose) et d'une kératose de surface anormale **(18)**. Les critères d'exclusion sont les suivants: absence de dégénérescence et de liquéfaction de la membrane basale, infiltrât inflammatoire hétérogène, morphologie cellulaire atypique, augmentation de la taille des noyaux, augmentation du nombre de mitoses, crêtes interpapillaires aplaties, absence de corps hyalins et kératose de surface anormale. Dans l'infiltrât inflammatoire, on retrouve très rarement des lymphocytes B et des plasmocytes, et il n'y a pas de dépôts d'immunoglobuline associés **(59)**.
L'aspect histologique du LPB varie au cours de l'évolution:

1) A la phase initiale, on observe une para-kératose de surface, un épaississement ou un amincissement de l'épithélium, un effilochage des crêtes interpapillaires et la présence d'une couche granuleuse irrégulière qui, avec l'infiltrat inflammatoire sous-épithélial nodulaire, sont responsables de l'apparition des lésions blanches punctiformes ou réticulées, caractéristiques d'un LPB en cours de développement.

2) A la phase d'état, il existe une ortho ou une para-kératose de surface, les crêtes prennent un aspect en dents de scie, les papilles une forme en dôme et on retrouve dans l'assise basale des corps hyalins qui correspondent à des kératinocytes en apoptose. De plus, le chorion superficiel est occupé par un infiltrat inflammatoire en bande, à prédominance lymphocytaire.
Pendant les poussées d'activité, on note cliniquement l'apparition d'un érythème, la présence d'érosions et une diminution de la kératose de surface; histologiquement une exocytose, une spongiose, une augmentation du nombre de corps hyalins et une augmentation de la densité de l'infiltrat inflammatoire. Progressivement, la membrane basale devient rectiligne, l'épithélium s'amincit, la kératose prend parfois un aspect verruqueux, le chorion est le siège d'une fibrose collagène plus ou moins importante tandis que l'infiltrât inflammatoire s'éclaircit.

3) A la fin de l'évolution, la muqueuse devient (scléro-)atrophique et l'infiltrat inflammatoire a disparu: c'est le stade post-lichénien. L'atrophie épithéliale est assez souvent accompagnée d'une hyperkératose de surface et d'une fibrose du chorion superficiel **(28,38)** .

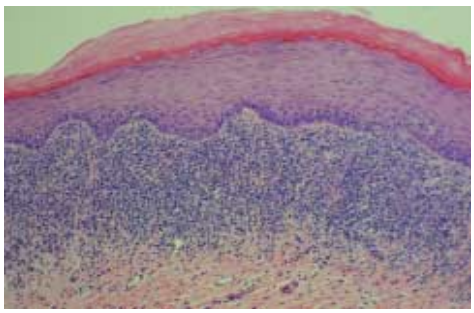

Fig 5. Caractéristiques histopathologiques du lichen plan buccal, incluant un infiltrat lymphocytaire dense en bande à l'interface entre l'épithélium et le tissu conjonctif, épithélium hyperkératinisé et assises épithéliales raccourcies. **(14)**

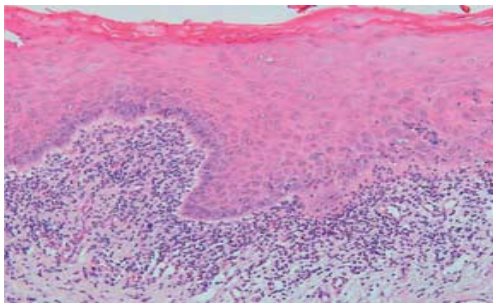

Fig 6. Un diagnostic de lichen plan buccal ne peut se faire sur l'histologie uniquement; l'image ci-dessus ne montre pas de différence entre un lichen plan buccal et une réaction lichénoïde buccale. (H&E stain; orig. mAGN X 100) . **(66)**

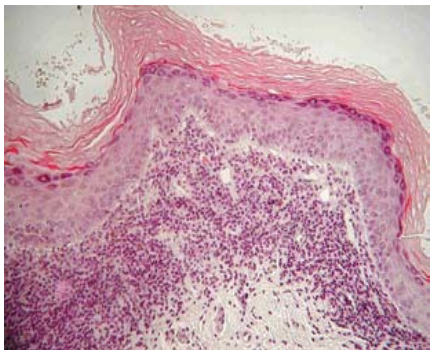

Fig 7. Hyperkératose, granulose, atrophie épithéliale, associé avec un infiltrat lymphocytaire en bande dans la lamina propria, sont des caractéristiques classiques de la pathologie lichenoïde (H&E 20x). **(9)**

VI) Etiopathogénie:

L'étiologie et la pathogénie de LPB ne sont pas totalement élucidées, aucune cause n'a pu être formellement mise en évidence. Plusieurs facteurs ont été retenus, parmi lesquels des facteurs génétiques, immunologiques, iatrogènes et psychologiques.

Le LPB apparaît nettement favorisé par deux éléments: état psychique et facteurs irritatifs que l'on observe régulièrement dans la pratique. Les poussées évolutives sont parfois déclenchées ou favorisées par une situation de stress et le LPB touche le plus souvent des sujets présentant des troubles psychiques mineurs (anxiété, angoisse, sensibilité au stress, dépression, etc.), on retrouve une corrélation entre l'activité du LPB et l'état psychique des patients.
Le LP peut être accompagné par le phénomène de Koebner ou phénomène isomorphe: toute irritation cutanéo-muqueuse peut entraîner la formation de nouvelles lésions et/ou l'exacerbation des lésions existantes. La muqueuse buccale est soumise à des agressions répétées: traumatisme mécanique (friction avec les dents et leurs cuspides, les restaurations dentaires mal adaptées et les

aliments solides, tic de succion-aspiration nocturne…), phénomènes inflammatoires ou infectieux chroniques (septicité buccale naturelle bien souvent majorée par une hygiène bucco-dentaire insuffisante, candidose, péri-coronarite, gingivite...) et irritation d'origine exogène (bains de bouche, dentifrices agressifs, alimentation épicée, tabac...) **(16,53)**.

Deux hypothèses ont été proposées pour expliquer le développement du LPB : classiquement, on considérait qu'il pourrait résulter d'une altération des kératinocytes, d'origine inconnue, avec libération ou formation d'antigènes entraînant une réponse immunitaire, ou d'une réaction immunologique primaire responsable de l'altération des kératinocytes et de leur apoptose. Cette réponse immunitaire, à médiation cellulaire de type T, a orienté la recherche sur le rôle des lymphocytes dans le développement du LPB. D'après les experts qui ont participé à la réunion de consensus qui a eu lieu en 2005 sur l'étiologie et la pathogénie du LPB, les cellules présentant les antigènes et les kératinocytes de la couche basale pourraient être activées par une infection, des molécules d'origine bactérienne, des traumatismes mécaniques, un traitement systémique, une sensibilité de contact ou des agents non identifiés. Ces cellules activées produiraient des chémokines qui attireraient et stimuleraient les lymphocytes **(39)**.

En dehors du LPB idiopathique, il existe des formes particulières par leur évolution et leur étiologie : on distingue le LP induit par certains médicaments et les réactions lichénoïdes de contact. Le terme LP induit implique que les lésions sont cliniquement et histologiquement semblables à celles du LP idiopathique, que leur cause est connue et leur évolution éventuellement différente. Le terme de « lésion lichénoïde » permet de regrouper des lésions qui ont une ressemblance clinique et/ou histologique, par exemple les lésions lichénoïdes du lupus érythémateux chronique **(53)**. Dans le LP induit, elles ont un aspect clinique et histologique comparable à celles du LPB. Elles représentent un effet indésirable observé dans divers traitements, topiques ou systémiques, et elles ne régressent pas toujours après l'arrêt du traitement causal. Le diagnostic, parfois orienté par les données cliniques, repose avant tout sur l'anamnèse. Si les renseignements cliniques sont imprécis, l'examen histologique ne permet pas toujours de suspecter le caractère induit des lésions: certaines sont très lichénoïdes tandis que d'autres, moins typiques, se rapprochent de celles du lupus érythémateux. Quelques observations rapportées dans la littérature laissent penser que le LP induit et les réactions lichénoïdes de contact pourraient présenter éventuellement un potentiel de transformation maligne mais il semble très faible.

Les lésions lichénoïdes sont moins fréquentes sur la muqueuse buccale que sur la peau. La réaction lichénoïde buccale d'origine médicamenteuse a été décrite pour la première fois au début des années 30, sous le terme de stomatite érosive et nacrée. Cette stomatite, induite par les sels d'or, a été pendant longtemps assimilée à un LPB **(53)**. Par la suite, de nombreux médicaments ont été incriminés: les antipaludéens de synthèse, certains antidépresseurs, des médicaments prescrits pour la polyarthrite rhumatoïde (sel d'or, D-pénicillamine, INF-α),certains antituberculeux (PAS…), des antihypertenseurs, des diurétiques, des médicaments hypoglycémiants, des anti-inflammatoires non stéroïdiens, l'allopurinol... Les lésions lichénoïdes peuvent être induites par des matériaux utilisés pour les restaurations dentaires.
Les plus cités sont le mercure, l'or, le chrome et le sulfate de cuivre **(39,53)**. Ces lésions sont souvent favorisées par une irritation chronique ou correspondent à une réaction de type hypersensibilité retardée (allergie de contact). Elles correspondent grossièrement à la zone de contact avec le matériau de restauration et elles s'accompagnent de douleurs ou d'une sensation de brûlure, de sécheresse buccale…
L'élimination du matériau responsable entraine le plus souvent la régression des lésions.
Le LPB peut être associé à des maladies systémiques auto-immunes, comme l'alopécie areata, la dermatomyosite, la sclérose lichénoïde et atrophique, la myasthénie... La relation entre le LPB et

ces différentes affections n'est pas clairement établie et toute association entre le LPB et une maladie systémique peut être fortuite, car le LPB est relativement fréquent chez les sujets âgés et plusieurs médicaments utilisés pour le traitement de ces maladies peuvent induire une réaction lichénoïde.

Un exemple caractéristique est fourni par le syndrome de Grinspan, décrit dans les années 60, qui est constitué par une triade symptomatique comportant un LPB, un diabète et une hypertension artérielle. Dans ce cas, le LPB semble d'origine iatrogène: les médicaments prescrits pour le traitement du diabète et/ou de l'hypertension seraient responsables d'une réaction lichénoïde; ce ne serait donc pas un véritable LPB.
Certaines affections hépatiques (cirrhose biliaire primitive, hépatite chronique) sont parfois associées à un LPB, mais c'est l'association récemment décrite hépatite C-LPB qui soulève le plus d'intérêt. Le LPB associé à une hépatite C ne se différencie pas du LPB idiopathique; toutefois, on note une fréquence élevée de lésions, surtout érosives, intéressant la langue.
Cette association est retrouvée dans les pays du pourtour méditerranéen et au Japon où respectivement 34% et 62% des patients atteints d'une hépatite C développent un LPB. Elle n'est pas observée dans les autres pays. Cette différence de fréquence liée à l'origine géographique fait suspecter des facteurs immunogénétiques prédisposant (7).
Une association possible entre LPB et HPV (human papilloma virus) a été aussi mentionnée dans certaines études. Cependant cette association HPV-LPB n'est pas réellement documentée, la présence des HPV pourrait être favorisée par un traitement immunosuppres- seur, une surveillance attentive des patients est nécessaire pour les patients HPV-positif en raison du potentiel ocongénique de certains HPV.

Il est extrêmement difficile de comparer les résultats car les critères d'inclusion, les critères cliniques (lésions érosives, non érosives), la nature du matériel étudié (biopsie ou prélèvement cytologique), la préparation de ce matériel (frais, congelé ou fixé), l'origine géographique des patients... sont souvent très différents.

La maladie du greffon contre l'hôte ou GVHD (graft-versus-host disease) représente une affection fréquente chez les patients qui ont reçu une greffe de moelle osseuse allogénique; elle résulte de l'action des lymphocytes greffés sur les tissus du receveur . Pendant la phase aiguë, c'est-à-dire pendant les 100 premiers jours après la transplantation, on observe une stomatite et un rash maculeux d'aspect peu spécifique. A la phase chronique, les manifestations cutanéo-muqueuses sont variables; il existe bien souvent une éruption cutanée constituée de papules lichénoïdes, accompagnée par des lésions buccales, souvent très étendues, ressemblant à celles du LPB idiopathique. Les lésions lichénoïdes buccales sont présentes dans toutes les GVHD. Les lésions lichénoïdes buccales secondaires à la GVHD présentent un potentiel de transformation maligne (53). Chez ces patients, il existe cependant d'autres facteurs (immunodéficience primaire, traitement immunosuppresseur notamment Azathioprine, infections virales, prédisposition génétique au cancer) susceptibles de favoriser une transformation maligne. (42,53)

Enfin, il pourrait exister une susceptibilité génétique, une étude chinoise de 2010 réalisée par Z. Wang et al. a mis en évidence une même mutation sur un gène de la région chromosomique 3p14-3q13 (gène TNFR2 +587, codant pour le récepteur type 2 du tumor necrosis factor) au sein d'une même famille de trois générations où les sujets étaient atteints de LPB. Les résultats coïncident avec l'étude japonaise de H. Fujita et al. (2009). Cependant la littérature ne nous donne pas plus d'informations.

Histologiquement, il n'est pas toujours aisé de différencier un LPB d'une réaction lichénoïde. Toutefois, on observe assez souvent des éléments caractéristiques qui permettent de trancher: dans la réaction lichénoïde, l'infiltrat inflammatoire est plus profond et il est accompagné d'un infiltrat inflammatoire péri-vasculaire comportant des plasmocytes et des polynucléaires neutrophiles; ces derniers sont absents dans le LPB.

Critères cliniques
1) Présence de lésions bilatérales, plus ou moins symétriques. 2) Présence de stries (forme réticulée). 3) Les formes érosives, bulleuses et en plaque sont prises en compte seulement si il existe également des lésions réticulées sur un autre site de la cavité buccale.
Critères histopathologiques
1) Présence d'un infiltrât inflammatoire en bande dans le chorion, constitué principalement de lymphocytes. 2) Liquéfaction et dégénérescence de la membrane basale. 3) Absence de dysplasie épithéliale.

Tableau 1. Critères diagnostiques du LPB proposés par l'OMS (1997). **(38)**

Le diagnostic du LPB repose sur des critères cliniques et histologiques . En l'absence de lésions typiques, le diagnostic du LPB devient particulièrement difficile et ne peut pas être fait cliniquement de façon certaine, d'où la nécessité de s'appuyer sur l'anamnèse, l'examen clinique et les examens de laboratoires. L'interrogatoire doit mettre en évidence les antécédents personnels et familiaux du sujet, noter les médicaments consommés, se renseigner sur l'état de santé actuel afin de détecter une éventuelle pathologie générale. **(5,37)** L'interrogatoire permet également d'évaluer le comportement psychique du sujet et son accessibilité à l'angoisse. Il est important, lors de l'interrogatoire, de déterminer le motif de consultation du malade. En effet, les malades présentant un LPB peuvent se plaindre de divers signes fonctionnels. Il peut s'agir de brûlures, de douleurs, de difficultés à l'alimentation, de sensations rugueuses, de sécheresse buccale, de douleurs gingivales ou de tout autre signe fonctionnel. L'examen exobuccal doit comprendre systématiquement une exploration des aires ganglionnaires car les carcinomes épidermoïdes sur le lichen essaiment très rapidement dans les ganglions lymphatiques du cou. À l'examen clinique, on doit rechercher d'autres localisations exobuccales du lichen plan. Au plan cutané, il faut surtout s'intéresser à la face antérieure des poignets et des avant-bras qui constituent la zone cutanée de prédilection du lichen plan **(5,32)**.

Enfin, l'examen endobuccal doit intéresser la totalité de la muqueuse buccale ainsi que l'état et la qualité des restaurations et des prothèses dentaires, leur situation par rapport aux lésions et si elles sont responsables d'éventuels traumatismes.

VII) Diagnostics différentiels.

A la phase initiale, le diagnostic de LPB est aisé lorsque les stries caractéristiques sont bien visibles. Si les lésions punctiformes sont nombreuses et les stries discrètes, le diagnostic de muguet est souvent évoqué car le muguet ou plutôt le terme du muguet est plus connu que celui du LPB, et surtout la phase initiale du LPB est méconnue par la plupart des praticiens; une confirmation du diagnostic peut être facilement obtenue en effectuant un grattage avec un abaisse-langue en bois ou en frottant avec une compresse: dans le muguet, les lésions punctiformes (colonies de Candida albicans) s'éliminent facilement alors que, dans le LPB, elles font corps avec la muqueuse (kératose de surface).
Dans le LPB, des érosions ou des ulcérations superficielles peuvent être observées dans 4 situations différentes:
1) érosions lors d'une poussée d'activité à la phase d'état.
2) ulcérations post-bulleuses.
3) érosions ou ulcérations secondaires à un ulcère trophique dans le LPB atrophique ou l'état post-lichénien.
4) érosion ou ulcération souvent unique correspondant à la transformation maligne d'un état post-lichénien. La distinction entre ces différents types d'érosion ou d'ulcération est capitale pour le choix du traitement et l'évaluation du risque de transformation maligne.

Le LPB atrophique hyperkératosique et l'état post-lichénien peuvent cliniquement prêter à confusion avec de nombreuses lésions kératosiques: LPB à la phase d'état en période de quiescence, kératose tabagique, lupus érythémateux chronique, etc. De plus, lorsqu'il existe un érythème avec une dysplasie lichénoïde, il faut s'attacher à distinguer le LPB ou la réaction lichénoïde d'une OIN développée sur un LPB ou une réaction lichénoïde.
Le LPB verruqueux est parfois difficile à distinguer d'une hyperplasie verruqueuse ou d'une leucoplasie verruqueuse proliférative.
Il peut exister une confusion avec le LP érythémateux lorsque les manifestations initiales intéressent la muqueuse buccale. En fait, il s'agit d'une affection cutanéo-muqueuse beaucoup moins fréquente qui comporte des lésions oculaires graves, une « kératose lichenoïde striée» sur les membres et/ou le tronc et des lésions faciales et labiales ressemblant à une dermite séborrhéique. Le LPB bulleux et surtout le LPB érosif dans sa forme étendue peuvent poser un problème de diagnostic différentiel, quand les stries lichéniennes ne sont pas évidentes.

Dans le cas des lésions typiques, le diagnostic de lichen plan est facile à établir à partir de la seule observation clinique (le lichen plan réticulé ne ressemble à aucune lésion).
En revanche, pour les formes atypiques, le diagnostic différentiel reste très large.

1) Lésions blanches. (50)

Lorsque les lésions blanches prédominent, il faut éliminer :

• les lignes blanches en réseau que présentent certaines joues flasques et plissées ; ces lignes disparaissent par étirement de la muqueuse;

• les kératoses tabagiques : l'aspect de ces lésions est parfois très caractéristique ; en effet, elles s'accompagnent fréquemment d'ectasie des orifices glandulaires qui apparaissent sous forme de petits points rouges saillants;

• les kératoses réactionnelles endogènes au voisinage de certaines tumeurs ou cicatrices;

• la glossite scléroatrophique et la leucoplasie de la syphilis tertiaire où la muqueuse linguale est moins souple que dans la forme syphiloïde du lichen plan atrophique;

• certaines formes de candidoses chroniques.

• les stomatites lichénoïdes et les kératoses d'origine toxique ou médicamenteuse qui posent surtout un problème nosologique;

• le lupus érythémateux chronique discoïde qui simule de très près le lichen et avec lequel il peut être associé. L'aspect de la lésion est caractérisé par un fin liseré kératosique avec de courtes stries radiées, mêlées de télangiectasies en poils de brosse. Ces stries circonscrivent une plage rouge atrophique semée d'éléments blanchâtres irréguliers;

• le psoriasis, qui n'est pas rare aux lèvres mais reste exceptionnel à la muqueuse buccale. La présence de LPB chez les psoriasiques a été fréquemment signalée;

• les localisations buccales des grandes génodermatoses kératosiques.

Parmi ces dernières, citons :

• la polykératose de Touraine, avec ses différentes variétés mono, bi-, tri- ou polysymptomatique. Elle est caractérisée par des leucoplasies idiopathiques et des nævus kératosiques sur la muqueuse buccale;

• les diverses kératodermies palmoplantaires;

• la maladie de Darier et la parakératose de Mibelli, qui peut également atteindre la muqueuse buccale;

• le syndrome de Zinsser-Engman-Cole, dont les signes buccaux simulent exactement le lichen, bien que l'aspect histopathologique soit différent;

• le syndrome de Kelly-Patterson, dans lequel la dépapillation linguale peut s'accompagner de plaques blanchâtres lichénoïdes;

• la maladie de Bowen et certains épithéliomas en surface.

2) Lésions érythémateuses et érosives. **(50)**

Devant les lésions érosives, il faut éliminer le pemphigus vulgaire buccal, la pemphigoïde cicatricielle, l'érythème polymorphe.

Le pemphigus vulgaire buccal est une dermatose bulleuse auto-immune intraépithéliale, révélée dans plus de la moitié des cas par des érosions buccales. Celles-ci sont chroniques (plus de 1 mois) et sans cause apparente. L'atteinte cutanée survient de 3 à 6 mois après la première lésion buccale. Le diagnostic repose sur l'examen histologique (bulle intraépithéliale contenant des cellules acantholytiques) et la présence d'anticorps en immunofluorescence directe (dépôts intercellulaires dans l'épithélium, donnant un aspect en résille).

La pemphigoïde cicatricielle est une dermatose bulleuse auto-immune qui atteint préférentiellement les muqueuses, avec une évolution cicatricielle. Sa gravité est liée à l'atteinte oculaire, responsable de cécité. La muqueuse buccale est la plus fréquemment atteinte : gingivite érosive, associée ou non à des bulles ou des érosions du palais. Le diagnostic clinique se fait sur le signe de la pince (la pince détache l'épithélium en très larges lambeaux, en périphérie des érosions gingivales), et le diagnostic de certitude sur la présence d'anticorps le long de la jonction chorioépithéliale (immunofluorescence directe et immunomicroscopie électronique directe) .

Les manifestations buccales de l'érythème polymorphe sont reconnues par leur caractère fébrile, saisonnier et parfois épidémique, la présence éventuelle d'une atteinte des autres muqueuses et de la peau.

VIII) Immunopathogénèse:

Le LPB constitue probablement une maladie auto-immune. Plusieurs éléments plaident en faveur de cette étiologie: chronicité de la maladie, apparition chez l'adulte, prévalence féminine, association avec d'autres maladies auto-immunes, présence de cellules T cytotoxiques dans les lésions, développement de lésions lichénoïdes chez les patients présentant une GVHD, efficacité du traitement immunosuppresseur.

Le LPB comporte un infiltrat inflammatoire typique, constitué principalement par des lymphocytes cytotoxiques CD8 et des lymphocytes non-cytotoxiques CD4 avec des kératinocytes apoptotiques (corps hyalins).

Néanmoins, les facteurs déclenchant et le mécanisme pathogénique de cette réaction auto-immune ne sont pas totalement élucidés. Deux hypothèses ont été proposées pour expliquer le développement du LP : classiquement, on considérait qu'il pouvait résulter d'une altération des kératinocytes d'origine inconnue, avec formation ou libération d'antigènes entraînant une réponse immunitaire, ou d'une réaction immunologique primaire responsable de l'altération des kératinocytes et de leur apoptose. Cette réponse immunitaire, à médiation cellulaire de type I, a orienté la recherche sur le rôle des lymphocytes dans le développement du LP. Lors de la réunion de consensus qui a eu lieu en 2005 sur l'étiopathogénie du LPB, les experts ont émis l'hypothèse que les cellules présentant les antigènes (antigen presenting cells ou APCs) et les kératinocytes de la couche basale pourraient être activés par une infection, des molécules d'origine bactérienne, des traumatismes mécaniques, un traitement systémique, une sensibilité de contact ou des agents non identifiés. Ces cellules activées produiraient des chimiokines qui attireraient et stimuleraient les lymphocytes CD8 et CD4; les lymphocytes CD8 seraient attirés et activés par les kératinocytes (via un ou plusieurs antigènes) et associés au CMH de classe I, et les lymphocytes CD4 activés par les cellules de Langerhans et les kératinocytes et associés au CMH de classe II. Ainsi, plusieurs cytokines telles que l'IL-2, l'IL-12, l'INF-γ et le TNF-α participeraient à l'apoptose des kératinocytes. L'antigène présenté par les CMH de classes I et II pourrait être un peptide, ce qui confirmerait la nature auto-immune du LP. **(36,39)**

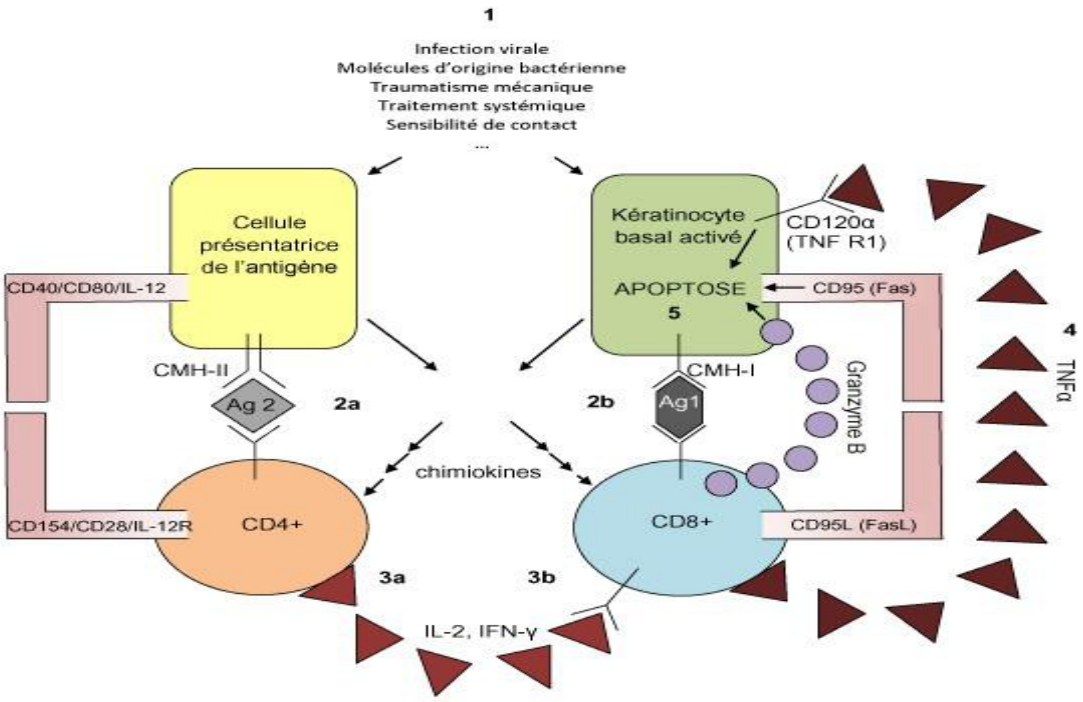

Fig 8. Hypothèse pour l'immunopathogénèse du LPB. Les cellules présentatrices d'antigènes (APCs) et les kératinocytes basaux peuvent être activés par une infection virale, des molécules d'origine bactérienne, des traumatismes mécaniques, un traitement systémique, une sensibilité de contact ou un agent non identifié (1). Les APCs et les kératinocytes activés sécrètent des chimiokines qui attirent les lymphocytes. Les APCs activées présentent aux CD4 les antigènes associés au CMH de classe II (2a). Les kératinocytes de la couche basale activés présentent aux CD8 les antigènes associés au CMH de classe I (2b). La co-expression des CD4 et CD8 et la sécrétion d'IL-12 par les APCs du CMH de classe II entraineraient une réponse cellulaire CD4. Les CD4 sécrèteraient de l'IL-2 et de l'INF-γ (3a) qui se fixeraient sur les CD8 (3b). Les CD8 activés exprimeraient le FasL ou sécrèteraient de la granzyme B ou du TNF-α (4), responsables de la persistance de l'apoptose des kératinocytes (5). **(35)**

IX) Propositions thérapeutiques et suivi des patients.

A) Prise en charge et suivi des patients

A l'image de toute investigation stomatologique, le début de la première consultation sera consacrée à une anamnèse approfondie du patient. Outre les questions médicales habituelles relatives à l'état de santé général, il faut poser des questions ciblées concernant les pathologies dermatologiques. Il faut interroger le patient sur d'éventuelles situations de stress familial ou professionnel, et dresser une liste exhaustive des médicaments que le patient prend régulièrement, notamment les psycho-actifs et autres somnifères qui ont pour effet secondaire une réduction du flux salvaire. L'examen clinique comprendra l'inspection/palpa- tion des téguments et muqueuses ainsi que la nature des restaurations dentaires.

L'étendue et les caractéristiques des lésions doivent être documentées de façon précise dans le dossier du patient pour être en mesure de suivre l'évolution des lésions lors d'examens de recall.
Sur la base des examens initiaux, il est alors possible d'établir un diagnostic de présomption de LPB, pour confirmer ce diagnostic, il est recommandé de réaliser une biopsie exploratrice avec examen histopathologique subséquent.
Pour un LPB en phase active, le traitement est réalisé.
Pour des lésions au stade atrophique ou à l'état post-lichénien il apparaît nécessaire de suivre régulièrement les patients pour dépister précocement tout foyer de transformation maligne, en particulier pour les formes atypiques de LPB. Reste la périodicité des contrôles à déterminer, à l'heure actuelle on conseille un examen de contrôle tous les 6 à 12 mois, délai parfois trop long si un processus malin se met en place rapidement, par opposition des contrôles tous les 1 à 2 mois seraient excessifs.**(39)**

B) Propositions thérapeutiques

Il n'existe pas de thérapie curative à ce jour pour le LPB. Le traitement permet de réduire la symptomatologie et permet de contrôler les poussées d'activité. La découverte d'un lichen plan buccal, confirmé cliniquement et histologiquement, doit faire rechercher une étiologie médicamenteuse, quand bien même l'arrêt du traitement n'entraîne pas forcément la guérison de la lésion. Une sérologie hépatite C doit être entreprise même si la connexion ne semble pas évidente (par exemple : prendre en compte les migrations des populations dans les pays où l'on ne retrouve pas d'association HCV-LPB), car les lésions du LPB pourraient être initié par un HCV latent.**(38,52)**
Avant de commencer le traitement, il est impératif de dresser une liste exhaustive des facteurs locaux favorisants afin de les réduire voire de les éliminer (mauvaise hygiène bucco-dentaire, prothèses mal adaptées, traumatismes répétés sur la muqueuse buccale favorisant le phénomè- ne isomorphe de Koebner). Les bains de bouche, souvent conseillés sont à arrêter, il faut re- chercher des facteurs agressifs d'origine alimentaire et également s'assurer qu'il n'y a pas de candidose buccale associée ou de facteurs favorisants psychiques.

L'amélioration de l'hygiène bucco-dentaire entraîne une régression rapide et importante des lésions (diminution de l'inflammation locale par les micro-organismes). En cas de candidose buccale, le traitement de cette dernière entraîne une évolution favorable des érosions et de la symptomatologie. Paradoxalement, l'élimination de l'irritation par le tabac entraîne souvent, dans un premier temps, une poussée induite par le stress lié à la situation de manque ; d'où l'intérêt d'une bonne prise en charge du sevrage tabagique **(53)**.

En règle générale, les cas de LPB asymptomatiques ne nécessitent aucun traitement, cependant il y a lieu d'éliminer les facteurs locaux irritants. Il convient d'expliquer au patient sa maladie et la possibilité d'évolution de la lésion ainsi que de la symptomatologie.
Une antiobiothérapie ne présente aucun intérêt. **(10)**
Devant des lésions symptomatiques, un traitement topique ou systémique est prescrit. La corticothérapie constitue le traitement de base. L'application topique peut s'effectuer par gel, crème, bain de bouche ou par injections sous-lésionnelles (on utilise en général le Dépo-Medrol Lidocaïne très efficace sur les lésions limitées et peu nombreuses **(52)**). Une seule injection est nécéssaire pour obtenir une régression de la lésion, exceptionnellement une deuxième injection peut être effectuée 5 à 7 jours plus tard. Mis à part les injections, ces traitements topiques sont rendus inutiles par l'exacerbation ou le développement rapide d'une candidose buccale. C'est pourquoi on associe la corticothérapie avec un traitement antifongique **(14)**. Pour des lésions récalcitrantes au traitement local ou systémique, des gouttières thermoformées peuvent être prescrites pour appliquer les corticoïdes sur les lésions.

Récemment, dans la revue “Evidence-Based Review” americaine d'avril 2014, les auteurs Davari P. Fazel N. et Hsiao H.H. ont collecté tous les randomized controlled trials (RCTs) ainsi que toutes les revues scientifiques concernant le lichen plan muqueux. Les recherches ont été effectuées dans les bases de données de Pubmed, EMBASE, the Cochrane Database of Systematic Reviews, Database of Abstracts of Reviews of Effects, Cochrane Central Register of Controlled Trials, Health Technology, Assessment Database and China National Knowledge Infrastructure. Des méta-analyses ont été réalisées dès que cela fut possible. L'objectif de l'analyse était de clarifier au mieux l'éfficacité et la disponibilité de chaque traitement enregistré (tableau 2) :

Tableau 2: résumé de la qualité de preuve et de la puissance de recommandation des traitements du lichen plan muqueux. **(10)**

recommendation°	Treatment	Quality of evidence°	Strength of
	Topical corticosteroids		
	Clobetasol-17-propionate	high	strong
	Bethametasone valerate	moderate	strong
	Fluocinonide	moderate	strong
	Fluticazone propionate	Insufficient evidence to determin net benefits or risks	
	Fluocinolone acetate	Insufficient evidence to determin net benefits or risks	
	Triamcinolone acetate	Insufficient evidence to determin net benefits or risks	
	Intralesional corticosteroids	moderate	strong
	Systemic bethametasone	high	weak[1]
	Vitamin A and retinoids		
	Vitamin A	moderate	strong
	Isotretinoin	moderate	weak
	Tretinoin	moderate	weak
	Etretinate[2]	moderate	weak
	Calcineurin inhibitors		
	Topical pimecrolimus	high	weak[3]
	Topical tacrolimus	high	weak[3]
	Ciclosporin	high	weak
	Mesalazine	moderate	strong
	Antibiotics		
° Par l' American College of Physicians Guideline Grading System.	Metronidazole tablet	Insufficient evidence to determin net benefits or risks	
	Doxycycline tablet	Insufficient evidence to determin net benefits or risks	
	Hydroxychloroquine	Insufficient evidence to determin net benefits or risks	
	Chloroquine capsule	moderate	weak
	Griseofulvin tablet	Insufficient evidence to determin net benefits or risks	
[1] Le rapport bénéfices risques est équilibré en usage à long terme; bénéfices supérieurs aux risques en usage à court terme.	Thalidomide paste	moderate	weak
	BDG-PSN (intralesional)	moderate	strong
	Amlexanox paste	moderate	strong
	Zinc mouthwash	moderate	weak
	Hyaluronic acid gel	high	weak
	Phototherapy		
	PUVA	moderate	weak
[2] Etretinate retiré du marché US et européen en raison des hauts risques de survenues d'anomalies gestationneles.	Laser therapy		
	Low-level diod laser	moderate	weak
	Nd:Yag laser	Insufficient evidence to determin net benefits or risks	
	Millimeter wave	moderate	weak
	Aloe vera	high	strong
	Curcuminoid capsule	moderate	weak
	Tripterigium tablet	Insufficient evidence to determin net benefits or risks	
[3] Du au caractère carcinogénique poentiel de ces traitements.	Purslane capsule	moderate	strong
	Lycopene capsule	moderate	strong
	Miconazole gel	moderate	weak
	Topical nystatin	moderate	weak
	Combination therapy	Insufficient evidence to determin net benefits or risks	

Résumé du tableau 2:

- Corticoïdes

Seuls la betamethasone (spray), le fluocinonide (pommade) et le clobetasol (comprimés) sont significativement plus efficaces par rapport au groupe contôle (placebo) sur le plan clinique et symptomalogique. Quelques effets secondaires sont à noter: nausées, sécheresse buccale, halitose.

- Vitamine A et rétinoïdes

a) La combinaison d'un corticostéroïde, le triamcinolone acetamide, avec la vitamine A réduirait la taille des lésions (LPB érosif et atrophique), mais la littérature fait défaut sur ce sujet.

b) L'isotrétinoïne (traitement de l'acnée) serait très efficace pour la réduction des lésions, cependant les effets secondaires ne sont pas négligeables (brûlures, érythèmes, desquamation superficielle), ce qui fait que l'isotrétinoïne doit être considérée comme traitement alternatif du LPB.

c) On peut citer l'étrétinate, bien qu'utilisé au Japon et dans certains pays d'Asie, il est interdit en Europe et aux Etats-Unis en raison de ses effets secondaires (prurit, chéilite, peau sèche, photosensibilité, pseudo-porphyrie).

- Inhibiteurs calciques

a) Le pimecrolimus (1% en pommade) serait efficace sur des LP érosifs comparé au groupe placebo, cependant son efficacité est controversée par le manque d'essais randomisés contrôlés (RCT) avec groupes placebo et groupes corticostéroïdes.

b) Le tacrolimus (0,1% en pommade) est un macrolide immunosuppresseur et a le même effet que la ciclosporine en inhibant l'activation des lymphocytes T mais son action serait 10 à 100 fois plus élevée (in vitro), cependant il y a peu d'études in vivo dans la base de données (13). Il aurait une action plus efficace que le clobetasol au début du traitement, cependant sur le long terme il n'y a pas de différence significative concernant l'efficacité de ces deux traitements. Le tacrolimus pourrait être utilisé en relai à un traitement corticoïde à long terme.

c) La ciclosporine (0,1% en bain de bouche) serait très efficace tant sur la symptomatologie que sur la clinique par rapport au groupe placebo, cependant il n'y a pas de différence significative par rapport au clobetasol. Brûlures, prurit et gonflements des lèvres sont les effets secondaires de la ciclosporine.

- Le Zinc

Concernant la réduction de la lésion, l'association zinc (0,2% en bain de bouche) et fluocinolone en pommade est significativement plus efficace qu'un bain de bouche placebo associé au fluocinolone. Il n'y a pas de différence significative concernant la symptomatologie.

- L'acide hyaluronique

L'acide hyaluronique utilisé en pommade (0,2%) soulage partiellement les symptômes pour une courte durée (moins de 4h). Il peut être joint au traitement de fond si besoin. Son inconvénient majeur est le coût.

- La PUVA-thérapie

Cette photochimiothérapie associe un agent mutagène, le psoralène, ainsi qu'un rayonnement ultraviolet A (UVA). Elle serait très efficace pour guérir les lésions du LPB, cependant il est

impératif de prendre ne compte le caractère carcinogène du rayonnement UVA ainsi que le potentiel

de transformation maligne des lésions du LPB.

- La combinaison thérapeutique

En cas de formes réfractaires et/ou sévères de LPB, cette approche pourrait s'avérer bien plus efficace qu'une monothérapie classique (corticothérapie topique) ou s'appliquer à un patient sensible à un traitement à haute dose. Par exemple une combinaison entre clobetasol, ketoconazole (antifongique) et l'amitriptyline (antidépresseur tricyclique).

Dans la littérature on trouve d'autres traitements: la griséofulvine (antifongique), le lévamisole (antiparasitaire), la dapsone (antilépreux), l'azathioprine (GVHD), la thalidomide, la mésalazine (anti-inflammatoire utilisé dans la maladie de Crohn), la chloroquine et l'hydrochloroquine (antipaludéens), le tryptérygium hypoglaucum (herbe chinoise), certaines plantes succulentes (aloe vera et purslane), le lycopène (pigment caroténoïde antioxydant) les ondes électromagnétiques... Enfin, plusieurs techniques chirurgicales pour des lésions isolées (plaque bien limitée) ont été proposées: résection, exérèse-greffe, cryochirugie laser Nd-Yag, laser CO_2... mais là aussi il y a peu d'études sur le sujet **(10,14,29,53,64)**.

La corticothérapie systémique est indiquée en cas de lésions étendues et très actives, pour les formes plurifocales touchant la peau, la muqueuse génitale, l'oesophage et le cuir chevelu ; ainsi que pour les formes rebelles aux traitements topiques. **(12,14)** Selon l'intensité de la poussée, on prescrit 0,5 à 1mg/kg/j sur 3 à 7 jours d'équivalent prednisone avec relais possible par une corticothérapie retard par Kenacort A40 sur 2 à 4 injections intramusculaires espacées d'une dizaine de jours.

En conclusion, les auteurs considèrent que seuls le betamethasone valerate, le clobetasol-17-propionate et le fluocinonide présentent un réel bénéfice sur les lésions du lichen plan muqueux, par rapport au placebo.**(10)**
La corticothérapie systémique doit être utilisée sur de courtes durées pour des raisons de sécurité. **(10,53,56)**
L'usage des rétinoïdes topiques (du tableau 2) est possible en seconde intention, tout comme le tacrolimus ainsi que le pimecrolimus (cependant d'autres investigations doivent être menées afin de prouver leur innocuité et leur efficacité). **(10)**
La thalidomide est à éviter en raison de son potentiel neurotoxique et tératogène. **(10)**
L'acide hyaluronique est à utiliser en tant qu'adjuvant d'une monothérapie car efficace sur une courte période (moins de 4h). **(10)**
La PUVA-thérapie est réellement efficace cependant elle doit être employée précautionneusement étant donné son potentiel carcinogénique (UVA) associé à l'irritation locale. **(10)**
Le laser, alternative séduisante mais coûteuse, n'est pas assez documenté.
Il apparait nécessaire de réaliser plus d'essais randomisés et contrôlés, à grande échelle, afin d'évaluer l'efficacité et la sécurité de chaque traitement. **(10,13,14)**

X) Transformation maligne du lichen plan buccal.

1) Analyse de la littérature

Le premier cas de carcinome épidermoïde survenu sur un LPB a été rapporté en 1910 par Hallopeau (28). A partir de cette date, les publications sont devenues progressivement de plus en plus nombreuses, surtout depuis quatre décennies.

En 1971, Cernéa et coll. ont présenté une série de 40 cas de transformation maligne sur LPB.

Ils suggéraient que la transformation maligne ne se produit jamais sur un LP d'apparition récente ou à la phase d'état, mais toujours sur un lichen plus ou moins ancien, de forme « atypique » à lésions érythémateuses, érosives, atrophiques ou verruqueuses, dont le diagnostic n'est pas toujours facile car on ne retrouve plus l'aspect caractéristique du LPB. De plus, les auteurs considéraient qu'on ne prête pas toujours assez d'attention à l'état de la muqueuse adjacente à une tumeur maligne et qu'on la juge le plus souvent saine de façon superficielle.

La première revue de la littérature sur la transformation maligne du LPB a été faite en 1978 par Krutchkoff et coll. (32). Les auteurs ont analysé 223 cas publiés de 1950 à 1977 et ont considéré que seulement 15 cas étaient suffisamment documentés pour démontrer la relation existant entre le LPB et le carcinome épidermoïde de la cavité buccale. Ils ont alors proposé des critères strictes de diagnostic du LPB (tableau 2). Dans leurs conclusions, ils avancent trois arguments:

1) les éléments cliniques et histologiques pour confirmer le diagnostic du LPB sont souvent insuffisants;

2) le carcinome épidermoïde se développe bien après l'apparition des lésions du LPB;

3) l'anamnèse n'apporte pas de notions suffisantes sur l'exposition aux carcinogènes, en particulier au tabac.

Cette revue suggère que l'incidence élevée de la transformation maligne est en relation avec un aspect histopathologique particulier, appelée la dysplasie lichénoïde, d'où l'hypothèse que tout changement touchant la maturation et la croissance épithéliale devait faire exclure le diagnostic de LP. Bien que le consensus sur de tels critères n'ait jamais été acquis, certains auteurs considèrent la dysplasie comme une caractéristique assez fréquemment observée dans le LPB (37).

Tableau 3. Critères de transformation maligne du lichen plan buccal (Krutchkoff et al., 1978).

A. Le diagnostic d'origine doit être clairement identifié, avec la présence histologique des deux derniers des quatre élements ci-dessous : hyperkeratose ou parakeratose stries en réseau infiltrat superficiel de lymphocytes liquéfaction des cellules basales
B. Histoire et suivi Les caractéristiques cliniques et histologiques de la transformation doivent être décrites de façon adéquate (âge du patient, sex, localisation précise et description clinique de la lésion) La transformation décrite doit avoir un suivi minimum de 2ans avec un rapport précis sur tout changement dans les caractéristiques cliniques.
C. Concernant le tabac : Identifier les sujets fumeurs pour distinguer une transformation maligne due au tabac et un cancer se développant sur un LPB.

En 2008, Gonzales-Moles et coll. ont rassemblé les études jugées les plus significatives du LPB

entre 1924 et 2007, montrant un taux de transformation maligne de 0% à 12,5% (tableau 4).

Tableau 4. Taux de transformation maligne du lichen plan buccal **(26)**

Référence	Pays	Nombre patients avec OLP	Cancer buccal	Taux de transformation maligne (%)	Suivi (en années)
Williger (1924)	Allemagne	20	2	10	
Montgomery et culver (1924)	UK	17	1	6	1 à 9
Schuermann (1939)	Allemagne	310	2	0,6	
Dechaume et al. (1957)	France	50	5	10	
Sugar et Banoczy (1959)	Hongrie	36	1	3	11
Warin et al. (1958)	UK	53	5	9	1 à 10
Altman et Perry (1961)	USA	128	1	0,8	6 à 10
Andreasen et Pindborg (1963)	Danemark	115	0	0	2 à 5
Grinspan et al. (1966)	France	114	8	7	
Rhode (1966)	Allemagne	207	6	3	
Von Janner et al (1967)	Allemagne	585	9	1,7	1 à 24
Andreasen (1968)	Danemark	115	0	0	1 à 10
Von Abramova (1968)	Russie	436	5	1,1	5 à 8
Cawson (1968)	UK	138	1	0,7	
Shklar (1972)	USA	600	3	0,5	1 à 15
Fulling (1973)	Danemark	225	1	0,4	3,6
Kovesi et Bacnozy (1973)	Hongrie	274	1	0,4	1 à 10
Silverman et Griffith (1974)	USA	200	5	2,5	18
Holmstrup et Pindborg (1979)	Danemark	8	1	12,5	0,4 à 6,5
Vaskovskaya et Abramov (1981)	Russie	725	29	4	
Kaugars et Virsky (1982)	USA	30920	71	0,23	
Silverman et al. (1985)	USA	570	7	1,2	0,5 à 10
Murti et al. (1986)	Inde	722	3	0,4	5,1
Holmstrup et al. (1988)	Danemark	611	9	1,5	1 à 26
Salem (1989)	Arabie Saoudite	611	4	5,6	3,2
Vincent et al. (1990)	USA	100	0	0	0,75
Silverman et al. (1991)	USA	214	5	2,3	7,5
Sigurgeirsson et Lindelof (1991)	Suède	2074	8	0,4	9,9
Voute et al. (1992)	Hollande	113	3	2,7	7,8
Carbone et al (1992)	Italie	170	10	5,8	3
Barnard et al. (1993)	UK	241	9	3,7	1 à 10
Brown et al (1993)	USA	193	0	0	8
Vescovi et Gennari (1996)	Italie	71	3	4,22	5
Gorsky et al. (1996)	Israel	157	2	1,3	0,25 à 10
Markopoulos et al. (1997)	Grèce	326	4	1,3	0,5 à 10
Lo Muzio et al. (1998)	Italie	263	10	3,8	1 à 10
Rajentheran et al. (1999)	UK	832	7	0,8	
Mignona et al. (2001)	Italie	502	24	4,7	
Eisen (2002)	USA	723	6	0,8	
Rode et Kogoj-Rode (2002)	Slovénie	55	0	0	25
Lanfranchi-Tizeira et al. (2003)	Argentine	491	32	6,5	
Gandolfo et al (2004)	Italie	402	9	2,2	2 à 21
Rodstrom et al. (2004)	Suède	1028	5	0,5	6,4

Van der Meij et van der Waal (2003)	Hollande	173	3	1,7	
Laeijendecker et al. (2005)	Hollande	200	3	1,5	4,3
Xue et al. (2005)	Chine	674	4	0,6	3 à 21
Mignona (2006)	Italie	700	45	6,43	16
Van der Meij (2007)	Hollande	192	4	2,1	5
Ingafou et al. (2006)	UK	690	13	1,9	
Bornstein et al. (2006)	Suède	141	4	2,84	
Hsue et al. (2007)	Chine	143	3	2,1	10

Résumé du tableau 4:

Nombres d'études (Silverman et al, 1985; Barnard et al, 1993; Markopoulos et al, 1997; Eisen et al, 2002; van der Meij et al, 2003; Rodstrom et al, 2004; Mignona et al, 2006), n'ont pas permis d'identifier des facteurs de risques pour le développement du cancer chez les patients avec LPB. Il a donc été proposé que la transformation maligne fait partie de l'histoire naturelle du LPB, ou alors il existe des facteurs de risques inconnus.

Concernant l'intoxication alcoolo-tabagique, il est tentant de penser que la transformation du LPB serait potentialisée par le tabac (Kaugars et Svirsky, 1982), cependant certains auteurs (Murti et al. , 1986; Barnard et al, 1993; Eisen, 2002; van der Meij et al, 2003; Gandolfo et al, 2004) n'ont trouvé aucune relation entre la consommation d'alcool et/ou du tabac et la transformation maligne du LPB.

Selon les auteurs (Silverman et al, 1985; Murti et al, 1986; Barnard et al, 1993; Markopoulos et al, 1997; Rajentheran et al, 1999; Eisen, 2002; Lanfranchi-Tizeira et al, 2003; van der Meij et al, 2003), les formes érosives et atrophiques semblent prédisposées à la transformation maligne, mais cela reste sujet à controverse (Silverman et al, 1985; Murti et al, 1986; Matsson et al, 2002). S'intéressant à la localisation, pour la majorité des auteurs c'est la langue qui se trouve être le site préférentiel à l'émergence d'un carcinome (Holmstrup et al, 1988; Barnard et al, 1993, Duffey et al, 1996; Markopoulos et al, 1997; Silverman et al, 1997; Lanfranchi-Tizeira et al, 2003), même si Mignona et al en 2001 trouve de manière significative une fréquence élevée au niveau du palais, des lèvres et de la gencive.

Il apparaît que les femmes sont plus touchées que les hommes (Duffey et al, 1996; Hietanen et al, 1999; Mignona et al, 2001; Gandolfo et al, 2004), et que les cancers buccaux se développent autour de 60-70 ans (Barnard et al, 1993; Duffey et al, 1996; Hietanen et al, 1999; Lanfranchi-Tizeira et al, 2003). Enfin, on s'intéresse de plus en plus à la possible influence de l'immunosupression dans la transformation maligne du LPB: la ciclosporine, l'azathioprine (GVHD) et le tacrolimus pourraient accélérer le développement du cancer, mais les auteurs ne sont pas d'accord entre eux.

Plus récemment, en 2009, Fernando Augusto C. Garcia de Sousa & coll. ont publié une étude rétrospective portant sur les publications concernant la transformation maligne du lichen plan de 1988 à 2008 (37). Une recherche électronique de la littérature a été effectuée sur la base de données «PubMed MEDLINE» utilisant les mots-clés «oral lichen planus» et «malignant transformation» de janvier 1988 à septembre 2008. 95 articles ont été trouvés et retenus selon les critères d'inclusion et d'exclusion. Seules les études prospectives et rétrospectives qui rapportaient le taux de transformation maligne ont été retenues, de même que les études qui incluaient un nombre de cas de lichen plan buccal diagnostiqué selon les critères exposés en tableau 1. Les études biaisées ont été également exclues. Un total de 24 articles a été retenu pour cette étude. Les critères de sélection sont: le nombre de cas, la forme clinique de la pathologie (réticulée, atrophique, érosive), la localisation des lésions, le sexe et l'âge. Enfin les données ont été analysées de façon comparative.

Résultats de l'étude: les 24 études sélectionnées rassemblaient un total de 11225 cas de lichen plan

buccal, dont 183 (1,63%) présentaient une transformation maligne, environ de 6 ans après le diagnostic initial. La moyenne est de 0,27% par an.
La forme clinique la plus représentée du LPB est la forme réticulée et dans 70% des cas le LPB se rencontre sur la muqueuse jugale et la langue. Le LPB est retrouvé cinq fois plus chez la femme que chez l'homme. Indépendamment du sexe, la plupart des LPB surviennent entre 40 et 60ans. Les formes cliniques atypiques (atrophique et érosive) et la localisation des lésions (langue) sont associées à un plus grand risque de transformation maligne.

Le récapitulatif des études se trouve dans le tableau suivant:

Tableau 5. Articles prospectifs et rétrospectifs sur le potentiel de transformation maligne du lichen plan buccal sélectionnés pour cette étude. **(22)**
(de janvier 1988 à septembre 2008)

Author	**Year**	**Country**	**Cases of LPB**	**Malignat transformation rate (%)**	**Follow-up (years)**
Holmstrupp &al.	1988	Denmark	611	1,5	7,5
Salem	1989	Saudi Arabia	72	5,6	3,2
Silverman Jr et al.	1991	USA	214	2,3	7,5
Sigurgeirsson et lindelop	1991	Sweden	2071	0,4	9,9
Voûte et al.	1992	Holland	113	2,7	7,8
Barnard et al.	1993	United kingdom	241	3,3	-
Moncarz et al.	1993	Israel	280	2,1	-
Gorsky et al.	1996	Israel	157	1,3	1,5
Markopoulos et al.	1997	Greece	326	1,3	4,8
Silverman et Bahl	1997	USA	95	3,2	6,1
Lo muzio et al.	1998	Italy	263	4,9	5,3
Rajentheran et al.	1999	United Kingdom	832	0,8	11
Mignona et al.	2001	Italy	502	3,6	-
Chainani-wu et al.	2001	USA	229	1,7	-
Eisen	2002	USA	723	0,8	4,5
Lanfranchi-tizeira et al.	2003	Argentina	719	4,5	-
Van der Meij et al.	2003	Holland	173	1,7	2,7
Rodstrom et al.	2004	Sweden	1028	0,5	6,8
Xué et al.	2005	China	674	0,6	-
Laeijendecker et al.	2005	Holland	200	1,5	4,3
Bornstein et al.	2006	Switzerland	145	2,8	-
Ingafou et al.	2006	United Kingdom	690	1,9	-
Hsue et al.	2007	Taiwan	143	2,1	1,2
Zhang et Zhou	2007	China	724	2,1	1,8

Résumé du tableau 5:

Depuis le début du 20ème siècle, de nombreuses d'études ont porté leur attention sur la transformation maligne du LPB. Ce potentiel de transformation maligne du LPB n'est guère plus contesté, mais son évaluation reste néanmoins difficile: ces études sont critiquées du fait du manque clair de critères cliniques et histopathologiques pour le diagnostic de la maladie. Certains auteurs, comme Eisenberg, Krutchkoff et coll. et Van der Meij et coll. (32,65), donnent l'alerte sur le manque de données pour appuyer la transformation maligne du LPB. Van der Meij suggère, en 1999, que deux tiers des cas de transformation maligne du LPB ne sont pas suffisamment documentés pour être pris au sérieux. Pour ces auteurs, la majorité des cas décrits dans ces études résulteraient d'un mauvais diagnostic initial de LPB.

Les critères histopathologiques sont également discutés. La biopsie est considérée comme un examen indispensable pour le diagnostic du LPB, mais insuffisante seule pour assurer un diagnostic (42). Les données de la littérature sont discutables, car elles proviennent des cas isolés et d'études rétrospectives comportant souvent des données incomplètes. Toutes ces études sont considérées comme ayant peu de valeur mais elles ont néanmoins contribué à signaler, à confirmer et à préciser le potentiel de la transformation maligne du LPB. Il faut de plus noter qu'aucune étude ne précise le stade évolutif ni la durée d'évolution du LPB lors de la transformation maligne. Le LPB est souvent confondu avec d'autres pathologies telles les réactions lichénoides, le lupus érythémateux, la kératose tabagique, l'érythroleucoplasie, la leucoplasie verruqeuse proliférative. En fait, le diagnsotic du LPB demande expertise et expérience des cliniciens et histopathologistes. Par exemple, Van der Meij & al. (2003) ont infirmé le diagnostic de LPB sur 42% diagnostiqués comme tels cliniquement, de plus, sur 50% des LPB confirmés histologiquement il y avait controverse sur le diagnostic clinique.
Malgré des résultats controversés dans la littérature, une large variabilité dans les populations, les critiques concernant les critères d'inclusion utilisés dans la plupart des études, la transformation maligne du lichen plan est indéniable. Depuis 2005, l'OMS a classifié le LPB comme pathologie ayant un potentiel de transformation maligne. La revue des 24 articles du tableau 2 nous révèle un taux de transformation maligne de 0,27%. Il est important de souligner qu'un tel taux ne prend pas en compte les habitudes nocives des patients – tels l'alcoolisme et/ou le tabagisme - bien que certaines études aient été conduites sans faire le distinguo. Toutefois, la littérature nous apprend que l'abus d'alcool et/ou le tabagisme n'augmenteraient pas le taux de transformation maligne du LPB (Holmstrupp et al. 1988, Salem 1989, Gorsky et al. 1996). Inversement, la forme clinique du LPB est un élement pertinent: les formes cliniques atypiques dites atrophiques, érosives ou «en plaques » ont un plus grand risque de transformation maligne que la forme réticulée (Silvermann jr et al. 1991, Barnard et al. 1993, Markopoulos et al. 1997, Lo Muzio et al. 1998, Eisen 2002, Lanfranchi-Tizeira et al. 2003, Van der Meij 2003, Xue et al. 2005) qui est la plus commune.

Concernant la localisation, la langue est associée à un plus grand risque de transformation maligne que les autres régions de la cavité buccale (Barnard et al. 1993, Lo Muzio et al. 1998, Lanfranchi-Tizeira et al. 2003). Le consensus des 24 études : les patients doivent faire l'objet d'un suivi règulier et à long terme, spécialement ceux présentant des lésions atypiques, reste à définir les modalités du suivi.

2) Mécanismes de la transformation maligne.

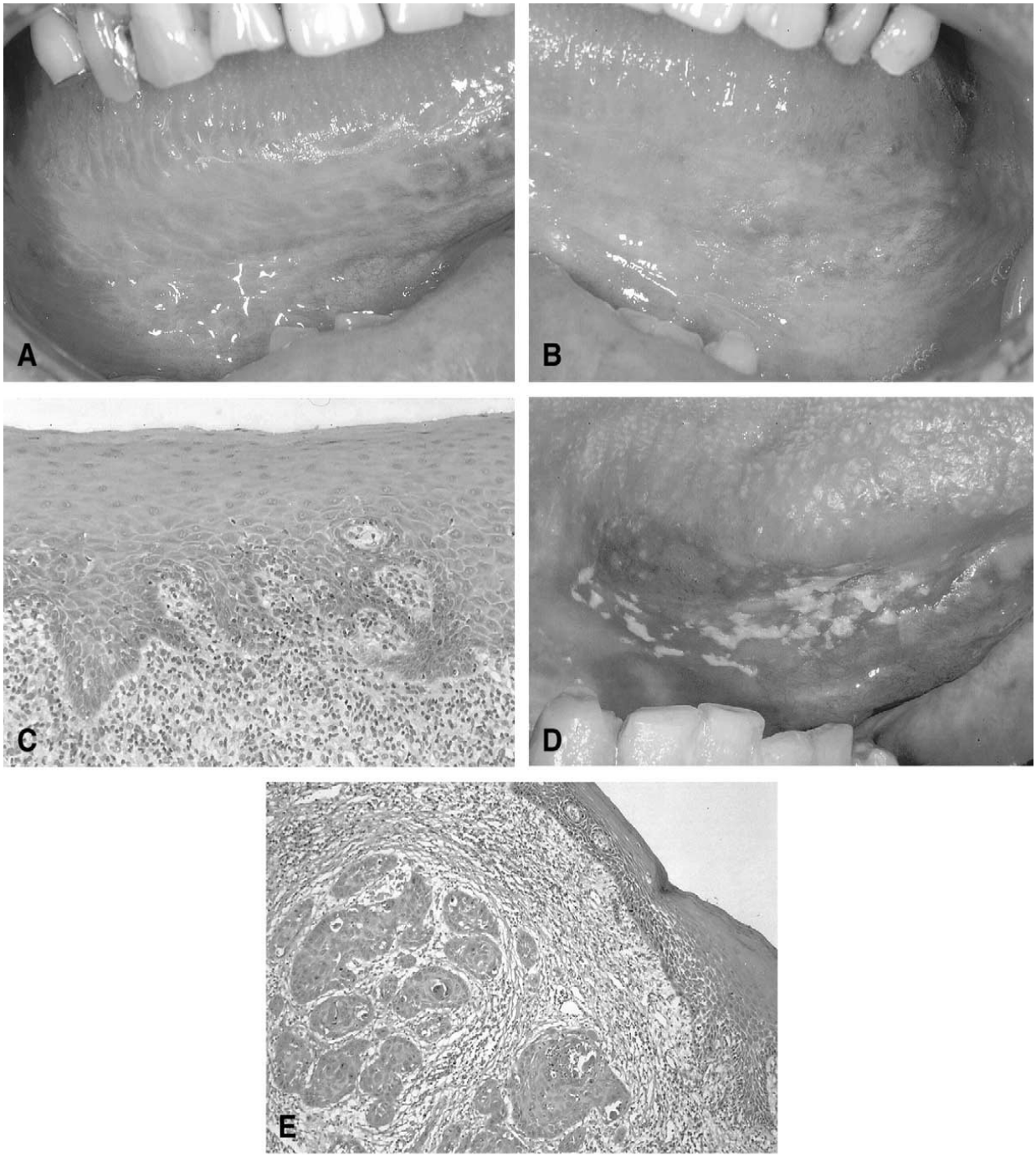

Fig 9. Photographies cliniques d'un patient, prises à la première visite et révélant de légères modifications réticulaires sur les bords latéraux de la langue et de façon plus proéminente à gauche qu'a droite (**A** et **B**) , compatibles cliniquement avec un LPB. **C,** La biopsie révèle un infiltrat inflammatoire lymphocytaire diffus et un début de dégénérescence des cellules basales, compatibles histologiquement avec un LPB. (hématoxyline-éosine, grossissement x20). **D** et **E**, lésion érosive sur le bord latéral droit de la langue entourée par des remaniements blanchâtres qui disparaissent au grattage, compatible avec une candidose pseudo-membraneuse, 70 mois après la première visite. **D**, on note quelque induration à la palpation. **E**, un examen histopathologique révèle un carcinome épidermoïde modéré à bien différencié (hématoxylin-éosin, grossissement x20). **(63)**

1) Transformation maligne du LPB et tabac

Lorsqu'on aborde le sujet de la transformation maligne sur la muqueuse buccale, la notion de l'intoxication tabagique et alcoolique est toujours sous-entendue. Pour certains auteurs, il est impossible de différencier une transformation maligne provoquée par le tabac et/ou l'alcool de celle survenant sur un LPB. En conséquence, ils proposent d'exclure les patients alcoolo-tabagiques de toute étude sur ce sujet.
Cependant, Gonzales-Moles et al. en 2008 ne trouvent aucune relation entre l'intoxication alcoolo-tabagique et le LPB, ils considèrent alors que la transformation maligne fait partie de l'histoire naturelle du LPB **(26,65)**.

2) Inflammation chronique et transformation maligne du LPB

Plusieurs hypothèses ont été proposées pour expliquer la transformation maligne survenant sur le LPB, mais c'est l'inflammation chronique qui semble constituer le facteur essentiel.
En effet, dans le LPB, l'inflammation chronique et la sollicitation quasi permanente du processus de cicatrisation pourraient favoriser l'augmentation du nombre des mutations génétiques et entraîner une prolifération tissulaire **(9)**. La stimulation du turnover des cellules basales pourrait également favoriser la transformation maligne **(18)**. L'association entre inflammation chronique-transformation maligne est connue depuis l'observation de Virchow qui, au 19ème siècle, a attribué le développement de certaines tumeurs à une irritation chronique **(45)**. Il existe plusieurs exemples bien connus : maladie intestinale inflammatoire chronique et cancer de côlon, gastrite atrophique et cancer gastrique, reflux œsophagien et carcinome épidermoïde de l'œsophage... **(4,45,47)**. On retrouve plusieurs cas rapportés dans la littérature et les auteurs attribuent cette transformation maligne à l'inflammation chronique et au processus de cicatrisation, car les carcinomes se développent sur le site d'une ulcération chronique ancienne ou encore active. Aucun auteur ne conteste la nature inflammatoire chronique du LPB, néanmoins il existe peu d'articles qui effectuent un parallèle entre l'inflammation chronique et la transformation maligne dans le LPB **(39)**.
Le mécanisme exact de la carcinogénèse n'est pas totalement élucidé et de nombreuses hypothèses ont été proposées pour expliquer cette transformation maligne. La contribution de l'infiltrat inflammatoire du LPB à la carcinogénèse semble très complexe.

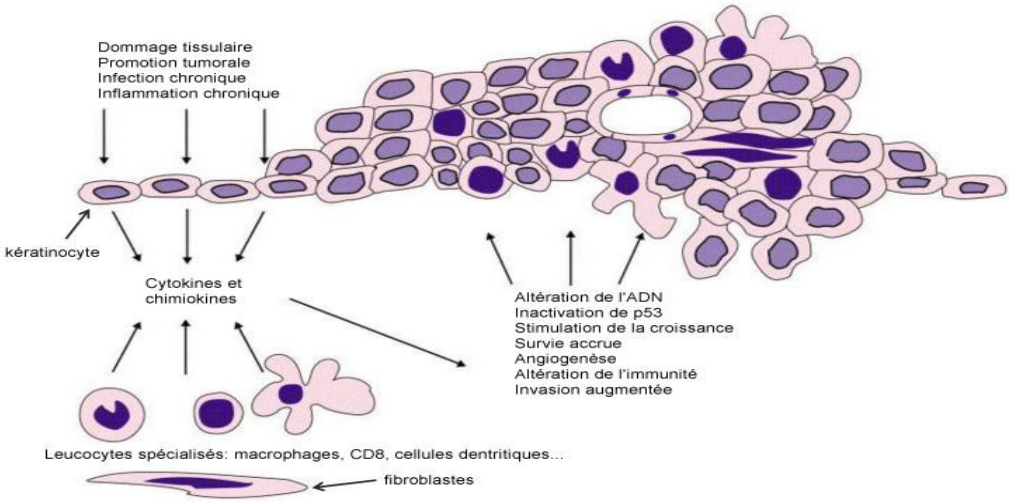

Fig 10. L'inflammation chronique, le dommage tissulaire et l'infection chronique stimulent la sécrétion de cytokines et de chimiokines qui peuvent contribuer au développement du cancer. **(3)**

3) Le rôle des cellules inflammatoires.

a) Les Macrophages

Il a été démontré que les macrophages associés à une tumeur (Tumor-Associated Macrophages ou TAMs) sont capables de stimuler le développement et l'invasion des tumeurs via la production de facteurs de croissance, et en favorisant l'angiogénèse, tout comme les protéases responsables de la dégradation de la matrice extra-cellulaire. On a récemment découvert l'effet anti-apoptotique du Macrophage Inhibithory Factor (MIF) en réprimant l'expression de p53. Le **p53** est une protéine facteur de transcription régulant certaines fonctions cellulaires importantes comme la mitose ou la mort programmée, elle est considérée comme la gardienne du génome. Son gène est le *P53* situé sur le chromosome 17 humain. Le gène codant pour la protéine p53 est endommagé dans la moitié des cancers chez l'Homme (p53 mutant). Une surexpression de p53 par les TAMs a été mise en évidence chez les patients atteints de LPB et de carcinome épidermoïde sur LPB **(1,52,61)**. De plus, les TAMs pourraient aussi influencer l'espression des MMPs, ce qui contribuerait au processus de carcinogénèse (par destruction et activation de la matrice extra cellulaire). Enfin, les macrophages constituent une des sources de TNF-α (Tumor Necrosis Factor), ayant un rôle dans la croissance tumorale **(45,47)**. Il est important de noter l'infiltrat inflammatoire du LPB, les macrophages sont surtout présents dans l'épithélium basal, où ont lieu les dommages cellulaires, ce qui peut confirmer leur implication dans le processus pathologique du LPB.

Parenthèse sur les MMPs, ces métalloprotéinases matricielles sont connues pour influencer l'invasion cellulaire et les métastases, notamment par le remaniement de la membrane basale, pas nécessaire à l'envahissement des tissus.

*b) Les Mastocyte*s

Lors du processus inflammatoire, les mastocytes favorisent l'angiogénèse dans les phases pré-cancéreuses et cancéreuses **(45)**. Ils pourraient aussi travailler en synergie avec les macrophages via la relargue de TNF-α et l'activation des MMPs.

c) Les Lymphocytes et la réponse immunitaire

Lors de la réponse immunitaire, l'immunité cellulaire est caractérisée par la production de TNF-α et d'INF-γ par les CD4 (Th1 cytokine profile) et l'immunité humorale par la production d'IL-4, IL-6 et IL-10 par les CD4 (Th2 cytokine profile). La malignité est associée à une immunité cellulaire réduite et une immunité humorale prédominante, cette activité pourrait jouer un rôle clé dans l'initiation, la croissance et la dissémination des cancers. Cette subversion de l'immunité n'est pas clairement démontrée dans le LPB: dans l'infiltrat inflammatoire du LPB, on retrouve un profil mixte Th1 et Th2. Cependant, une altération de l'immunité (notamment des polynucléaires neutrophiles) et une détérioration des Lymphocytes T ont été rapportés chez les patients présentant un LPB, suggérant que l'immunosupression serait une caractéristique pathologique du LPB, tout comme dans les cancers **(45,47)**.

4) Rôle des Fibroblastes

Les fibroblastes constituent une source importante de MMPs dans la région péritumorale, contribuant ainsi aux modifications de la matrice extra-cellulaire et à la croissance et l'invasion tumorale. Dans le LPB, la surexpression des MMPs (due à la réaction inflammatoire) favoriserait la rupture de la membrane basale et l'apoptose des kératinocytes, permettant la naissance d'une tumeur maligne. Une telle sur-expression de MMPs a été est retrouvée dans des maladies chroniques inflammatoires telles que la maladie de Crohn, l'hépatite chronique et l'œsophagite chronique.**(45)**

5) Rôle des cytokines

a) TNF-α

Avec d'autres cytokines, le TNF est impliqué dans le cycle cellulaire et le contrôle de l'angiogénèse. Ce médiateur de l'inflammation peut, si il est produit de façon chronique, agir comme promoteur de la croissance tumorale. Dans l'infiltrat inflammatoire du LPB, les cellules T produisent et sécrètent du TNF-α entrainant une surexpression des MMPs et de chimiokines (RANTES, decrite dans la partie *chimiokines* ci-dessous) qui favorise le potentiel de transformation maligne **(3,45)**

b) Les Interleukines IL-1, IL-6 et l'angiogénèse

La littérature ne s'est pas encore focalisée sur l'angiogénèse dans le LPB, toutefois dans l'infiltrat inflammatoire chronique du LPB, on observe une expression accrue d'IL-1 et IL-6, qui sont des facteurs pro-angiogéniques car ils peuvent stimuler la production de VEGF
(Vascular Endothelial Growth Factor) et augmenter ainsi l'angiogénèse. Cette dernière joue un rôle important dans la croissance des tumeurs et leur potentiel d'envahissement et de métastatisation. **(1,45)**

c) Les chimiokines

Ce sont des cytokines pro-inflammatoires responsables du chimiotactisme des leucocytes vers le site inflammatoire. Dans les cellules cancéreuses, on retrouve une surexpression des récepteurs pour chimiokines (CCRs ou (receptors for chemokines), d'autre part, et d'une chimiokine particulière: le RANTES (chemokine Regulated on Activation Normal T cell Expressed and Secreted) qui contribue activement au développement de cancer et à sa progression. Dans l'infiltrat inflammatoire du LPB, on retrouve une expression élevée des RANTES et CCRs **(45,60)**

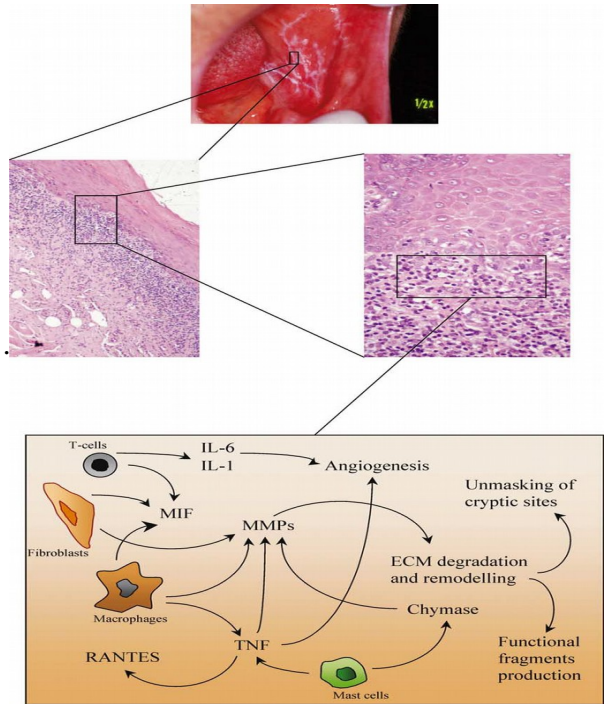

Fig 11. Les bases de la transformation du lichen plan buccal pourraient se trouver dans le micro-environnement inflammatoire sub-épithéliale des kératinocytes qui présente des cellules inflammatoires activées et un véritable réseau de communication entre cytokines qui pourraient promouvoir la carcinogénèse. La production du Tumor Necrosis Factor (TNF), du Macrophage Inhibitory Factor (MIF), des métalloprotéases matricielles (MMPs), de la chymase, des interleukines IL-1 et IL-6 par les macrophages, des mastocytes, des fibroblastes et des lymphocytes T; responsable de l'angiogénèse, de la dégradation et du remodelage de la matrice extra-cellulaire (MEC) pourrait influencer la croissance, la survie, la migration, l'apoptose et la transformation maligne des cellules épithéliales de la cavité, favorisant l'initiation tumorale.**(45)**

6) Rôle des protéines comme biomarqueurs du risque de transformation maligne

Mis à part le rôle de la p53 décrit précédemment, il existe d'autres protéines intervenant dans la transformation maligne. Les cyclo-oxygénases (COX) 1 et 2 sont deux protéines qui interviennent dans le métabolisme des prostaglandines. La COX-2 est normalement indétectable dans les tissus sains, mais elle apparait lors de l'inflammation. Des études ont montré qu'il existe une surexpression de la COX-2 dans le carcinome épidermoïde. La COX-2 joue un rôle prédominant dans certaines étapes importantes de la carcinogénèse, comme l'angiogénèse et la mort cellulaire. Les prostaglandines participent également au processus de l'angiogenèse, de la prolifération cellulaire, de l'invasion tumorale et du développement des métastases. Lysitsa et coll. ont montré qu'il y avait une surexpression importante de la COX-2 dans toutes les étapes d'évolution du LPB, et que l'expression de la COX-2 ne semblait pas être influencée par le tabagisme. Ils ont suggéré que la surexpression de la COX-2 dans le LPB pourrait jouer un rôle important dans la transformation maligne. Selon les auteurs, les anomalies de l'expression de protéines en relation avec la prolifération cellulaire et l'apoptose seraient un bon indicateur du potentiel de transformation maligne du LPB.
Dans leurs études, ils ont retrouvé une surexpression de la p53, de la PCNA (proliferating cell nuclear antigen) et de la bcl-2, qui constituent des éléments essentiels pour le développement du cancer. Les surexpressions de la Ki67 (anticorps monoconal impliqué dans la prolifération cellulaire) et de la topoisomerase II alpha (enzyme dont l'expression aberrante est impliquée dans l'induction de l'apoptose et la viabilité celluaire) dans le LPB ont aussi été proposée par d'autres auteurs comme un biomarqueur du risque de transformation maligne.
PCNA (proliferating cell nuclear antigen), protéine nuclaire impliquée dans la réplication cellulaire ainsi que la réparation et la recombinaison de l'ADN, est fortement exprimée dans les lésions du LPB et dans les cellules carcinomateuses. PCNA pourrait donc être un indicateur potentiel de transformation maligne des lésions buccales. **(11,12,38)**

Enfin, en 2010, Peng Shi, Wei Liu, Zeng-Tong Zhou et al. ont voulu démontrer le rôle prometteur de la podoplanine et l'ABCG2 comme possibles marqueurs de transformation maligne dans le LPB. La podoplanine est une glycoprotéine de type mucine, exprimée dans le système lymphatique, surexprimée dans les cancers des poumons, de la peau, de l'oesophage et de la cavité buccale. L'ATP-binding cassette sous famille G2 (ABCG2) est une protéine qualifiée de transporteur de xénobiotiques et responsable de la résitance aux chimiothérapies dans les tumeurs. On la retrouve dans le cancer du poumon et de l'oesophage. Les auteurs ont retrouvé ces deux protéines dans les lésions du LPB avec et sans transformation maligne, ils ont ainsi démontré que la podoplanine et l'ABCG2 sont associées de manière significative avec le risque de transformation maligne, et ce d'autant plus en cas de co-expression de ces deux dernières **(58)**.

7) L'aneuploïdie

Cette anomalie génétique caractérise une cellule qui, à la suite d'une mutation, ne possède pas le même nombre de chromosomes qu'une cellule normale (soit plus, soit moins de 46 chromosomes). Cette aberration chromosomique est associée aux lésions malignes et pré-maligne et pourrait jouer un rôle clé dans leur évolution. Il a été montré dans plusieurs études que cette abérration était retrouvée dans les lésions du LPB, principalement dans les formes ulcéreuse et atrophique avec un début de dysplasie, et une prédominance pour la langue. Ceci suggère que l'on pourrait utiliser le contenu ADN des cellules de LPB atrophique et érosif comme marqueur (prédictif) de la transformation maligne. Cependant le nombre d'études sur le sujet fait défaut et la méthode d'analyse du contenu ADN ainsi que le type et la localisation des lésions diffèrent selon les auteurs **(41,43,55)**.

XI) Critique des données de la littérature.

La difficulté principale quand on s'intéresse à la transformation maligne du LPB, réside en l'absence de critères universels de diagnostic de la lésion. Les auteurs s'accordent néanmoins sur le fait que le diagnostic initial doive s'appuyer sur des critères histologiques et cliniques, se baser sur l'aspect clinique uniquement induirait des faux positifs (comme l'érythroleucoplasie ou encore la leucoplasie verruqueuse proliférative). La présence de stries blanchâtres est l'aspect le plus caractéristique du LPB, la symétrie et la bilatéralité des lésions sont considérées comme des critères cliniques essentiels **(42)**. Les formes atrophique, érosive et bulleuse correspondent à l'histoire naturelle de la lésion et ne sont en aucun cas spécifiques du LPB, si bien qu'elles ne peuvent servir au diagnostic différentiel avec une ou des lésions similaires. Les critères histopathologiques du LPB sont bien plus complexes à analyser: nombres d'altérations histologiques peuvent apparaître dans ce dernier, dans l'épithélium comme dans le chorion sous-jacent. Les éléments essentiels sont les suivants: présence d'un infiltrat inflammatoire en bande et bien défini, confiné dans le tissu conjonctif et rempli de lymphocytes et macrophages, liquéfaction et dégénération de la membrane basale, absence de dysplasie épithéliale **(33)**. D'où l'intérêt de la biopsie pour identifier correctement un LPB (bien que l'aspect histologique seul ne suffit pas).

Parenthèse sur la dysplasie épithéliale: L'exclusion des cas présentant une dysplasie épithéliale éliminerait d'emblée des faux positifs (comme expliqué auparavant), cependant on ne peut écarter le fait que l'épithélium du LPB va, à un moment ou à un autre, développer une dysplasie durant le processus de carcinogenèse. Donc éliminer des cas de LPB avec dysplasie épithéliale amènerait à une sous estimation du taux de transformation maligne, en 2007 Mignona et al rapportent la présence de dysplasie épithéliale *in situ* avancée dans les LPB de leurs patients, ces cas rejetés pourraient correspondre à de vrais cas de transformation maligne sur LPB... Selon Lodi et al. (2005), la présence d'une dysplasie épithéliale dans les lésions du LPB pourraient correspondrent à deux conditions: la première représenterait une phase précoce de transformation maligne sur LPB, tandis que la deuxième corresponderait à une lésion lichénoide (tels que lupus érythémateux, leucoplasie verruqueuse proliférative, leuco/erythroleucoplasie).

Un autre aspect pertinent est d'inclure ou d'exclure les patients présentant une exposition chronique à des carcinogènes, car il est impossible de différencier une transformation due au tabac et/ou à l'alcool, et une transformation survenant secondairement aux lésions du LPB. C'est pourquoi certains auteurs recommandent l'exclusion des patients présentant de tels facteurs de risque (risque combiné entre le LPB d'une part et la consommation de tabac d'autre part). Cependant la littérature ne va pas dans ce sens, et pour Lodi et al. (2005), l'exclusion de ces patients pourrait empêcher l'identification de nouveaux facteurs de risque.
La période de suivi des patients est une caractéristiques importante, un suivi court pourrait sous-estimer le potentiel de transformation maligne.
Enfin le type d'étude: le nombre de cas est souvent inapproprié et ne peut donc refléter correctement le pourcentage de transformation maligne, les cas isolés sont inutiles tout comme les études rétrospectives qui contiennent des données incomplètes. Les études prospectives sont plus appropriées, par exemple avec un groupe de patients avec un LPB diagnostiqué correctement, et un autre groupe sans LPB; incluant des fumeurs et des non fumeurs dans chaque groupe, et suivi sur au moins 5 ans **(26,42)**.

XII) Conclusion

Les données de la littérature apparaissent contradictoires; probablement, tout d'abord, parce que le

stade évolutif du LPB n'est pas défini avec précision dans la plupart des études. Si l'on considère que la transformation maligne survient au stade de LPB atrophique ou sur un état post-licénien (EPL) c'est-à-dire après plus d'une dizaine d'années d'évolution pour le LPB idiopathique, les études statistiques ne peuvent avoir une réelle valeur que si on précise le stade évolutif pour chaque cas inclus dans la cohorte étudiée, on ignore bien souvent la date précise de son apparition, et donc sa durée d'évolution. Comme dans la littérature, on parle d'érosions sans préciser le stade évolutif, les résultats proposés sont obligatoirement imprécis. De plus le taux de transformation obtenu est très variable car il dépend de la composition de la cohorte étudiée : il est plus élevé si l'on inclut surtout des cas de LPB au stade atrophique, il est plus faible si l'on inclut surtout des cas de LPB à la phase d'état.
Néanmoins il existe désormais suffisamment d'éléments pour affirmer que l'inflammation chronique entraîne des dommages sur l'ADN qui peuvent favoriser une transformation maligne. Cette inflammation entraîne une perturbation de l'architecture tissulaire via la présence et l'activation de composants susceptibles d'influencer la survie, la croissance, la prolifération et la différenciation cellulaire. Pour démontrer que le LPB appartient aux maladies inflammatoires chroniques associées à une éventuelle transformation maligne, on s'est inspiré des nombreux facteurs retrouvés dans l'inflammation chronique, connus pour être liés à l'initiation, la progression et l'invasion du cancer : ils sont également retrouvés dans l'infiltrat inflammatoire chronique du LPB et peuvent donc participer au processus de carcinogénèse.
Se basant sur ces élements, d'autres essais cliniques randomisés de plus grandes envergures doivent être entreprises pour une meilleur compréhension du processus évolutif du LPB.

XIII) Perspectives.

La transformation d'une muqueuse «normale» en lichen plan ou autre pathologie muqueuse est un processus multi-étapes complexe qui implique des modifications dans la mitose, la réplication ADN et l'apoptose des kératinocytes. La prolifération, différenciation, sénescence et mort des cellules sont intimement liées au cycle de régulation cellulaire.
Le mécanisme d'apoptose des kératinocytes est extrêmement complexe, de nombreux de changements biologiques, inducteurs ou inhibiteurs d'apoptose sont retrouvés au niveau baso-cellulaire dans le LPB par rapport à une muqueuse oral indemne. Les mécanismes déclencheurs et conducteurs de l'apoptose doivent être mieux clarifiés, par exemple les rôles des lymphocytes T cytotoxiques et des modifications biologiques à l'origine des changements dans l'ADN des kératinocytes. Ceci afin de mieux comprendre le processus de destruction des cellules basales; notamment par l'identification de biomarqueurs pouvant pronostiquer l'évolution d'un LPB.
Une approche multidisciplinaire de la pathologie est indispensable, afin de connaître l'histoire de chaque patient en dressant une liste exhaustive des facteurs de risque potentiels, avec le concours des chirurgien-dentistes, chirurgiens maxillo-faciaux, médecins généralistes, psychologues, généticiens...
Il faut déterminer un protocole stricte permettant des études cliniques prospectives randomisées et contrôlées, définir des critères d'inclusion et d'exclusion reconnus et acceptés par tous en fonction des données acquises la science, pour aboutir à des guidelines thérapeutiques permettant un pronostic fiable de la pathologie. En ce qui concerne le suivi du patient, il doit évidemment se faire à long terme, reste à en définir les modalités: périodicité et fréquence des contrôles, intérêt de la biopsie, quel(s) traitement(s) à court, moyen et long terme?

XIV) BIBLIOGRAPHIE

1. AGHA-HOSSEINI F, KHALILI M, ROHANI B.
Immunochemistry analysis of p-53 and Ki-67 proteins in oral lichen planus and normal oral mucosa.
Iranian J Publ Health 2009;38(2):37-43.

2. AXELROD E, LEE K., FONG M et coll
Evidence-Based approach literature Evaluation: is oral lichen planus premalignant?
Evidence-based care module; community dentistry 2006;300Y.

3. BALKWILL F, MANTOVANI A.
Inflammation and cancer: back to Virchow ?
Lancet 2001;357:539-45.

4. BERMEJO-FENOLL A, SANCHEZ-SILES M, LOPEZ-JORNET P et coll.
Premalignant nature of oral lichen planus. A retrospective study of 550 oral lichen planus patients from south-eastern Spain.
Oral Oncol 2009;45:e54-6.

5. BOISNIC S, FRANCES C, BANCHET MC et coll.
Immunohistochemical study of oral lesions of lichen planus: diagnostic and pathophysiologic aspects.
Oral Surg Oral Med Oral Pathol 1990;70:462-465.

6. BORNSTEIN M, KALAS L, LEMP S et coll.
El lichen plano y su transforcion maligna. Un estudio retrospectivo de datos clinicos e histopatologicos.
Quintessenz 2006;57(8):819-29.

7. CARROZZO MF, BRANCATELLO F, DAMETTO E et coll.
Hepatitis C virus-associated oral lichen planus: is the geographical heterogeneity related to HLA-DR6 ?
J Oral Pathol Med 2005;34:204-8.

8. CHBICHEB S., EL WADY W.
Lichen plan buccal.
Encycl Med Chir (Paris), Chirurgie orale et maxillo-faciale, 22-050-O-10, 2008.

9. CORTES-RAMIRES D, GAINZA-CIRAUQUI ML, ECHEBARRIA-GOIKOURIA MA, AGUIRRE-URIZAR JM.
Oral lichenoid disease as a premalignant condition: the controversies and the unknown.
Med Oral Patol Oral Cir Bucal 2009;14:E118-22.

10. DAVARI P, HSIAO HH, FAZEL N.
Mucosal lichen planus: an evidence-based treatmen update.
Am J Clin Dermatol 2014;15(3):181-195

11. DE SOUSA F, PARADELLA TC, CARVALHO YR, ROSA L.
Immunohistochemical expression of PCNA, p53, bax and bcl-2 in oral lichen planus and epithelial dysplasia.
J Oral Sci 2009;51:117-21.

12. DE SOUSA F, PARADELLA TC, CARVALHO YR, ROSA L.
Comparative analysis of the expression of proliferating cell nuclear antigen, p53, bax and bcl-2 in

oral lichen planus and oral squamous cell carcinoma.
Ann Diagn Pathol 2009;13:308-12.

13. ECKARDT A, VOLKER B, STARKE O et coll.
Topical tacrolimus in erosive oral lichen planus : an effective treatment approach.
Oral Biosci Med 2005;4:235-240.

14. EDWARDS PC, KELSCH R.
Oral lichen planus: clinical presentation and management.
J Can Dent Assoc 2002;68:494-9.

15. EISEN D, CARROZZO M, BAGAN SEBASTIAN JV, TKONGPRASOM K.
Number V Oral lichen planus : clinical features and management.
Oral Dis 2005;11:338-49.

16. EISEN D.
The clinical features, malignant potential and systemic associations of oral lichen planus: a study of 723 patients.
J Am Acad Dermatol 2002;46:207-14.

17. EISEN D.
The evaluation of cutaneous, genital, scalp, nail, esophageal and ocular involvement in patients with oral lichen planus.
Oral Surg Oral Med Oral Pathol Oral Radiol Endod 1999;88:431-436.

18. EISENBERG E.
Oral lichen planus: a benign lesion.
J Oral Maxillofac Surg 2000;58:1278-85.

19. EPSTEIN JB, WAN LS, GORSKY M et ZHANG L.
Oral lichen planus: progress in understanding its malignant potential and the implications for clinical management.
Oral Surg Oral Med Oral Pathol Oral Radiol Endod 2003;96:32-7.

20. FARHI D, DUPIN N.
Pathophysiology, etiologic factors, and clinical management of oral lichen planus, part I: facts and controversies.
Clin Dermatol 2010;28:100-8.

21. GARCIA DE SOUSA F, PARADELLA TC, CARVALHO YR and ROSA LEB.
Immunohistochemical expression of PCNA, P-53, BAX, and BCL-2 in oral lichen planus and epithelial dysplasia.
J Oral Sci 2009;51(1):117-121.

22. GARCIA DE SOUSA F, PARADELLA TC.
Malignant potential of oral lichen planus: A meta-analysis.
Rev odonto ciência 2009;24(2):194-197.

23. GEORGARKJOPOULOU EA, ACHTARI MD, ACHTARIS M et coll.
Oral lichen planus as a preneoplastic inflammatory model.

J Biomed Biotech 2012;2012:759626.

24. GIRISH HC, SANJAY M, SAVITA JK.
Epithelial dysplasia in lichen planus.
J Adv Dent Res 2010;1(1):19-26.

25. GONZALES-MOLES MA, BASCONES-ILUNDAIN C, GIL MONTOYA JA et coll.
Cell cycle regulating mechanisms in oral lichen planus: molecular bases in epithelium predisposed to malignant transformation.
Archives of oral biology 2006;51:1093-1103.

26. GONZALES-MOLES MA, SCULLY C, GIL MONTOYA JA.
Oral lichen planus: controversies surrounding malignant transformation.
Oral Dis 2008;14:229-43.

27. GORSKY M et EPSTEIN JB.
Oral lichen planus : malignant transformation and human papilloma virus: a review of potential clinical implications.
Oral Surg Oral Med Oral Pathol Oral Radiol Endod 2011;111:461-464.

28. HALLOPEAU H.
Sur un cas de lichen de Wilson gingival avec néoplasie voisine dans la région maxillaire.
Bull Soc Fr Dermatol Syphiligr 1910;17:32.

29. ISMAIL SB, KUMAR SK, ZAIN RB.
Oral lichen planus and lichenoid reactions: etiopathogenesis, diagnosis, management and malignant transformation.
J Oral Sci 2007;49:89-106.

30. JUNEJA M, MAHAJAN S, RAO NN et coll.
Histochemical analysis of pathological alterations in oral lichen planus and oral lichenoid lesions.
J Oral Sci 2006;48(4):185-193.

31. KHAFAGY A et EL MAHDY M.
Tissue expression of inducible Ntric Oxide Synthase (iNOS) and p53 in oral squameous cell carcinoma patients.
J Am Sci 2012;8(6):372-378.

32. KRUTCHKOFF DJ, CUTLER L, LASKOWSKI S.
Oral lichen planus: the evidence regarding potential malignant transformation.
J Oral Pathol 1978;7:1-7.

33. LAEIJENDECKER R, VAN JOOST T, KUIZINGA MC et coll.
Clinical Report: Premalignant nature of oral lichen planus.
Acta Derm Venerol 2005;85:516-52.

34. LARSSON A, WARFINGE G.
Malignant transformation of oral lichen planus.
Oral Oncol 2003;39:630-631.

35. LEVY A, LE CLEACH L.
Lichen plan et dermatoses lichénoïdes.

Encycl Med Chir (Paris), Dermatologie, 98-525-A-10, 2005.

36. LODI G, SCULLY C, CARROZZO M, GRIFFITHS M et coll..
Current controversies in oral lichen planus: report of an international consensus meeting. Part 1. Viral infections and etiopathogenesis.
Oral Surg Oral Med Oral Pathol Oral Radiol Endod 2005;100:40-51.

37. LODI G, SCULLY C, CARROZZO M et coll.
Current controversis in oral lichen planus : Report of a international consensus meeting. Part 2. Clinical management and malignant transformation.
Oral Surg Oral Med Oral Pathol Oral Radiol Endod 2005;100:164-78.

38. LYSITSA S, SAMSON J, GERBERT-WICHT C et coll.
COX-2 expression in oral lichen planus.
Dermatology 2008;217:150-5.

39. LYSITSA S, ABI NAJM S, LOMBARDI T, SAMSON J.
Lichen plan buccal : histoire naturelle et transformation maligne.
Med Buccale Chir Buccale 2007;13:19-29.

40. MADKOUR GG, EL NAHASS H, EL MONEIM MOHAMAD WA.
Expression level of micro-RNA-21 and micro RNA-146a in patients with oral lichen planus.
Life Sci J 2012;9(4):4666-4670.

41. MARAKI D, YALCINKAYA S, POMJANSKI N et coll.
Cytologic and DNA-cytometric examination of oral lesions in lichen planus.
Oral Pathol Med 2006;35:227-32.

42. MATSSON ULF, JONTELL M, HOLMSTRUP P.
Oral Lichen Planus and malignant transformation: is a recall of patients justified?
Crit Rev Oral Biol Med 2002;13(5):390-396.

43. MATTILA R, ALANEN K, SYRJANEN S.
DNA content as a prognostic marker of oral lichen planus with risk of cancer development.
Anal Quant Cytol Histol 2004;26:278-284.

44. MIGNONA MD, LO MUZIO L, LO RUSSO L et coll.
Clinical guidelines in early detection of oral squamous cell carcinoma arising in oral lichen planus: a 5-year experience.
Oral Oncol 2001;37:262-7.

45. MIGNONA MD, FEDELE S, LO RUSSO L et coll.
Immune activation and chronic inflammation as the cause of malignancy in oral lichen planus : is there any evidence?
Oral Oncol 2004;40:120-130.

46. MOLLAOGLU N.
Oral lichen planus: a review.
Br J Oral Maxillofac Surg 2000;38:370-7.

47. O'BYRNE KJ, DALGLEISH AG.
Chronic immune activation and inflammation as the cause of malignancy.

Br J Cancer 2001;85:473-83.

48. PAKFETRAT A, JAVADZADEH-BOLOURI A, BASIR-SHABESTARI S, FALAKI F.
Oral Lichen Planus: a retrospective study of 420 iranian patients.
Patol Oral Cir Bucal 2009;14(7):E315-8.

49. PELISSE M.
The vulvo-vaginal-gingival syndrome. A new form of erosive lichen planus.
Int J Dermatol 1989;28:381-4.

50. PIETTE E, REYCHLER H.
Lésions blanches de la muqueuse buccale et des lèvres.
Encycl Med Chir (Paris), Stomatologie, 22-045-K-10, 2006.

51. RAJENTHERAN R, McCLEAN NR, KELLY CG et coll.
Malignant transformation of oral lichen planus.
Eur J Oncol Surg 1999;25:520-523.

52. SAFADI RA, AL JABER SZ, HAMMAD HM, HAMASHA AA.
Oral lichen planus shows higher expressions of tumor suppressor gene products of p53 and p21 compared to oral mucositis. An immunohistochemical study.
Arch Oral Biol 2010;55:454-61.

53. SAMSON J, CARREL JP, GABIOUD F.
Le lichen plan buccal.
Rev Méd Suisse Romande 1998;118:57-60.

54. SCULLY C, CARROZZO M.
Oral mucosal disease: lichen planus.
Brit J Oral Maxillofac Surg 2008;46:15-21

55. SCULLY C, FEMIANO F.
DNA cytometry of oral leukoplakia and oral lichen planus.
Med Oral Patol Cir Bucal 2005;10:E9-E14.

56. SCULLY C, BEYLI M, FERRERO MC et coll.
Update on oral lichen planus, etiopathogenesis and management.
Crit Rev Oral Biol Med 1998;9:86-122.

57. SEINTOU A, GAYDAROV N, LOMBARDI T, SAMSON J.
Histoire naturelle et transformation maligne du lichen plan buccal. 1ère partie: mise au point.
Med buccale Chir buccale 2012;18:89-107.

58. SHI P, LIU W, ZHOU ZT et coll.
Podoplanin and ABCG2: Malignant transformation risk markers for oral lichen planus.
Cancer Epidemiol Biomarkers Prev 2010;19(3);844-9.

59. SUGERMAN PB, SAVAGE NW.
Oral lichen planus: causes, diagnosis and management.
Aust Dent J 2002;47:290-7.

60. SUGERMAN PB, SAVAGE NW, WALSH IJ et coll.
The pathogenesis of oral lichen planus.

Crit Rev Oral Biol Med 2002;13(4):351-367.

61. SUTINEN M, KAINULAINEN T, HURSKAINEN T et coll.
Expression of matrix metalloproteinases (MMP-1 and MMP-2) and their inhibitors (TIMP -1, -2 and -3) in oral lichen planus, dysplasia, squamous cell carcinoma and lymph node metastasis.
Brit J Cancer 1998;77(12):2239-2245.

62. VALENTE G, PAGANO M, CARROZZO M et coll.
Sequential immunohistochemical p53 expression in biopsies of oral lichen planus undergoing malignant evolution.
J Oral Pathol Med 2001;30:135-40.

63. VAN DER MEIJ EH, SHEPMAN KP, L. SMEELE E et coll.
Review of the recent literature regarding malignant transformation of oral lichen planus.
Oral Surg Oral Med Oral Pathol Oral Radiol Endod 1999;88:307-10.A.

64. VAN DER MEIJ EH, SCHEPMAN KP et VAN DER WAAL I.
The possible premalignant character of oral lichen planus and oral lichenoid lesions: a prospective study.
Oral Surg Oral Med Oral Pathol Oral Radiol Endod 2003;96:164-71.

65. VAN DER MEIJ EH, MAST H, VAN DER WAAL I.
The possible premalignant character of oral lichen planus and oral lichenoid lesions: a propspective five-year follow up study of 192 patiens.
Oral Oncol 2007;43:742-748.

66. VAN DER WAAL I.
Oral lichen planus and oral lichenoid reaction; a critical appraisal with emphasis on the diagnostic aspects.
Oral Med Oral Patol Oral Cir Bucal 2009;14(7):E310-4.

67. WANG Z,YAO H, CUI B et coll.
Genetic linkage analysis of oral lichen planus in a Chinese family.
Genet Mol Res 2011;10 (3):1427-1433.

68. WARNAKULASURIYA S, JOHNSON NW, VAN DER WAAL I.
Nomenclature and classification of potentially malignant disorders of the oral mucosa.
J Oral Pathol Med 2007;36:575–80

69. XUE JL, FAN MW, WANG SZ et coll.
A clinical study of 674 patients with oral lichen planus in China.
J Oral Pathol Med 2005;34:467-72.

UNIVERSITE DE NANTES

UNITÉ DE FORMATION ET DE RECHERCHE D'ODONTOLOGIE

Vu le Président du Jury,

Vu et permis d'imprimer

Vu le Doyen,

Le Doyen

Pr. Yves AMOURIQ

Y. AMOURIQ

DUGRE Olivier. - Dégénérescence maligne du lichen plan buccal. - 47 f. ; ill. ; tabl. ; 69 ref.
(Thèse : Chir. Dent. : Nantes ; 2015)

RESUME
Le lichen plan buccal (LPB) est une dermatose cutanéo-muqueuse inflammatoire chronique et dysimmunitaire. Le lichen plan buccal constitue une affection fréquente, évoluant par poussées, qui peut toucher toute la muqueuse buccale. Après des années d'évolution, la muqueuse devient (scléro-)atrophique. Cet état (scléro-)atrophique ou état post-lichénien serait associé à un risque de transformation maligne. Depuis une dizaine d'années, la plupart des auteurs considèrent que l'évolution du LPB donne naissance à un état précancéreux.
Pour comprendre le processus de transformation maligne du lichen plan, il faut s'intéresser aux différents aspects histopathologiques et cliniques caractérisant son histoire naturelle. A la phase d'état post-lichénien, la muqueuse buccale modifiée présenterait un potentiel de transformation maligne mais cette évolution éventuelle a été longtemps controversée. La littérature propose différentes hypothèses pathogéniques, mais l'inflammation chronique semble être le facteur déterminant.

RUBRIQUE DE CLASSEMENT : Chirurgie bucco-dentaire

MOTS CLES MESH
Procédures de chirurgie maxillo-faciale et bucco-dentaire – Oral Surgical Procedures
Lichen plan buccal – Lichen Planus, Oral
Transformation cellulaire néoplasique – Cell Transformation, Neoplastic

JURY
Président : Professeur Lesclous P.
Directeur : Docteur Kimakhe S.
Assesseur : Docteur Dauzat A.
Assesseur :

ADRESSE DE L'AUTEUR
3 rue du pont sauvetout - 44000 Nantes
olivier.dugre88@gmail.com

ADRESSES DE L'AUTEUR :
3 rue du pont Sauvetout 44000 Nantes
olivier.dugre88gmail.com