UNIVERSITE DE NANTES

_____

FACULTE DE MEDECINE

_____

Année 2015

N° 132

THESE

pour le

DIPLOME D'ETAT DE DOCTEUR EN MEDECINE

DES d'OPHTALMOLOGIE

par

Mathieu Boulet
Né le 26.06.1986 à Nantes

_____

Présentée et soutenue publiquement le 16 Octobre 2015

_____

Evaluation de l'efficacité de l'UVA-thérapie augmentée par riboflavine dans le traitement des kératites infectieuses non perforées: étude monocentrique, contrôlée, prospective, randomisée du dispositif médical Ricrolin® : présentation et résultats préliminaires.

_____

Président : Monsieur le Professeur Alain PECHEREAU

Directeur de thèse : Madame le Docteur Isabelle Orignac

Membres du jury : Monsieur le Professeur Michel WEBER
Monsieur le Docteur Bertrand VABRES
Monsieur le Docteur Pierre LEBRANCHU

LISTE DES ABREVIATIONS

CXL	Cross-linking du collagène
AL	Anesthésie locale
BGN	Bacille Gram Négatif
CG+	Cocci Gram +
LDC	Lentille De Contact
OCT SA	Tomographie à cohérence optique du segment antérieur
VF	Vancomycine/Fortum
VA	Vancomycine/Amiklin
EI	Evènements indésirables

SOMMAIRE

REMERCIEMENTS

LISTE DES ABREVIATIONS

SOMMAIRE

1. INTRODUCTION

1.1 POSITIONNEMENT ACTUEL DE LA RECHERCHE

1.2 BENEFICES ET RISQUES POUR LES PERSONNES SE PRETANT A LA RECHERCHE

2. ETUDE CXL

2.1 MATERIEL ET METHODES

2.2 RESULTATS PRELIMINAIRES

2.3 DISCUSSION

2.4 CONCLUSION

3. ANNEXES

3.1 ANNEXE 1 : PHOTOS

3.2 ANNEXE 2 : LETTRE D'INFORMATION PATIENT

3.3 ANNEXE 3 : FORMULAIRE DE CONSENTEMENT ECLAIRE

3.4 ANNEXE 4 : CAHIER D'OBSERVATION PATIENT

BIBLIOGRAPHIE

RESUME

1. INTRODUCTION

1.1 Positionnement actuel de la recherche

La kératite infectieuse est une infection par un agent pathogène bactérien, fungique ou parasitaire du stroma cornéen.

Bien que cette pathologie soit rare, environ 5000 cas de kératites bactériennes par an en France et entre 50 et 100 cas de kératites fungiques, elle est très préoccupante pour les ophtalmologistes car elle touche dans 50 % des cas des patients jeunes porteurs de lentille de contact, avec une incidence de 4 cas pour 10 000 porteurs de lentille souple par an en France [1]. L'autre population à risque est composée de patients plus âgés avec des cornées pathologiques ou une immunodépression générale.

Au CHU de Nantes, 32 patients ont été hospitalisés pour une kératite infectieuse entre Janvier 2011 et Avril 2012, soit environ 25 patients par an pour une durée de séjour variant de 2 à 10 jours (Données internes CHU).

Cette affection oculaire est grave pour le pronostic visuel : concernant les kératites bactériennes, 35% des patients perdent entre 1 et 3 lignes d'acuité visuelle corrigée et 5 % perdent plus de 4 lignes d'acuité visuelle [1].

En 2011 en France, 142 patients ont été greffés à cause d'une kératite infectieuse (bactérienne et autre, hors infection virale) soit 3% des indications de greffe de cornée (rapport médical et scientifique de l'agence de Biomédecine 2011).

Certains pathogènes fungiques ou amibiens ont un pronostic plus sévère puisque 25 à 30% des kératites fungiques ou amibiennes auront une greffe de cornée et 10% des kératites fungiques entraîneront une perte du globe oculaire [1].

Les agents pathogènes mis en cause sont de nature variée. Les bactéries sont plus fréquemment impliquées en France métropolitaine. Parmi celles-ci, on retrouve les Cocci Gram + (46.8%): Staphylococcus Aureus, Coagulase négative, Streptococcus Pneumoniae. Les Bacille Gram – (19.8%) chez les porteurs de lentilles. Avec en premier lieu, pour sa gravité et sa fréquence, le Pseudomonas Aeruginosa [2], suivent notamment les Klebsielles. Parmi les champignons, les filamenteux type Aspergillus et les levures type Candida sont les plus fréquemment retrouvés. Les parasites sont représentés par les amibes, concernant notamment les porteurs de lentilles de contact chez qui elles constituent souvent une atteinte redoutable.

L'identification des germes se fait par prélèvement cornéen (grattage) placé sur un écouvillon pour mise en culture au laboratoire. Dans la littérature on retrouve un taux d'identification de 65 à 70 % pour les bactéries [3].

Au CHU de Nantes, le taux d'identification de l'espèce du pathogène (en incluant les résultats anatomopathologiques donc sans antibiogramme) est de 50%. Ce rendement limité est secondaire au faible inoculum du prélèvement. L'identification fungique est rendue encore plus difficile par la culture plus lente des champignons.

De ce fait, la moitié des patients reçoit un traitement probabiliste basé sur l'aspect clinique et son amélioration sous traitement.

De plus, les résistances des bactéries aux antibiotiques les plus utilisés étant de plus en plus fréquentes, il devient important de trouver des thérapeutiques alternatives [4].

Par définition, le cross-linking (CXL, réticulation en Français) correspond à la formation de liaisons chimiques entre les protéines ou d'autres molécules, suite à l'application de chaleur, de pression ou de radiations sur un tissu. Ce traitement a été initialement développé pour freiner l'évolution du kératocône depuis 2004 (1er CXL en Allemagne en 1998), et son utilisation en pratique clinique a débuté dès 2005. Le recul est donc d'environ 10 ans. Le mécanisme d'action utilisé dans ce cadre est celui du cross-linking photo-oxydatif, qui consiste à accélérer la réaction de cross-linking physiologique en utilisant la riboflavine comme photosensibilisant et les UV-A comme catalyseur. L'irradiation de la riboflavine par les UV-A crée des radicaux libres permettant la formation de liens entre les chaînes de collagène [5].

La riboflavine est une vitamine B2 non toxique et biocompatible. Elle pénètre dans le stroma après désépithélialisation. La concentration utilisée (0,1%) est un compromis entre efficacité et sécurité (lésions endothéliales potentielles). Elle est initialement instillée seule pendant 20 minutes, afin de permettre sa pénétration dans le stroma cornéen puis son instillation se poursuit durant l'irradiation.

Les UVA ont une longueur d'onde de 365nm dans le cross-linking. La puissance utilisée est de $3mW/cm^2$ pour une durée de 30 minutes.

Aux doses d'UV-A utilisées et pour une épaisseur de cornée supérieure à 350 microns, il n'y a pas eu d'effet délétère pour l'endothélium cornéen, ni d'effet cataractogène, ni d'atteinte rétinienne à type de photo-traumatisme [6][7].

De façon plus récente, est apparu l'intérêt d'utiliser le cross-linking sensibilisé par la riboflavine dans la prise en charge des kératites infectieuses.

En effet, l'intérêt d'utiliser le crosslinking ou UV-A thérapie sensibilisée par la riboflavine (vitamine B2, Ricrolin®) est son efficacité sur l'ensemble des pathogènes en induisant des lésions de l'ADN, ce qui affranchit l'efficacité du traitement du résultat de la culture. D'autant plus que l'on retrouve régulièrement des infections multi-microbiennes [2].

D'autres mécanismes expliquent l'efficacité du cross linking, notamment une plus grande résistance du stroma cornéen par augmentation des liaisons covalentes [8]. On note également une amélioration de la symptomatologie fonctionnelle avec diminution de la réponse nociceptive probablement en lien avec une dénervation superficielle [9][10] .

In vitro, son action a été démontrée sur les bactéries et les champignons. Nous savons que les UV ont seul une action lytique sur les bactéries et les champignons. De plus, il a été prouvé que la riboflavine in vitro potentialise d'autant plus les effets des UV, avec une action bactéricide plus forte [11][12][13]. Elle permet également de diminuer la sensibilité de la cornée aux enzymes lytiques des bactéries [14]. Une étude [15] montre également une action synergique entre la Fungizone et la riboflavine, permettant une meilleure pénétration à l'intérieur de la paroi fongique.

A l'heure actuelle le traitement de référence se compose d'une association antibiotique topique de collyres renforcés de préparation hospitalière, pour un traitement horaire d'une durée de 48H, ensuite adapté à l'identification du germe et à l'évolution clinique.

Des séries de cas cliniques ou des petites séries [16][17][18][19][20][21] [22][23] sans groupe contrôle ont déjà été publiées dans la littérature, démontrant une efficacité rapide en pratique clinique.

L'ensemble des séries publiées concerne des abcès sévères. La plus grande d'entre elles concerne 40 cas [21]. De plus, dans la plupart de ces séries, la prise en charge par cross-linking est secondaire, en cas d'échec des collyres antibiotiques.

L'ensemble de ces études a été regroupé dans une méta-analyse [24]. Alio and co ont publié cette méta-analyse en Mai 2013.Ils ont recensé tous les articles publiés en Anglais concernant la prise en charge des kératites infectieuses par cross-linking, de Janvier 2000 à Janvier 2013 en excluant ceux qui décrivaient l'utilisation du CXL in vitro ou sur les animaux. Le critère de jugement principal étant la durée de cicatrisation épithéliale en jours. Douze articles ont été retenus, pour un

total de 104 yeux traités. Le protocole CXL était le protocole classique décrit précédemment. Les kératites étaient à 57% bactériennes, 12% mycosiques et 7% amibiennes (24% des cas n'ont pas obtenus de diagnostic microbiologique). La durée moyenne de cicatrisation retrouvée est de 20,7+/- 28,1 jours, avec des extrêmes allant de 3 à 145 jours. Les facteurs pronostiques péjoratifs étaient un âge élevé et une atteinte mycotique ou mycobactérienne. Cette méta-analyse confirme qu'il existe très peu d'effets secondaires à la procédure utilisée, en effet sur 104 cas, seuls 2 ont présenté un événement indésirable (1 récidive herpétique et 1 œdème cornéen persistant sur un infiltrat profond). Seize patients ont nécessité une kératoplastie complémentaire (11 pour raison tectonique et 5 dans un but visuel). La probabilité globale de cicatrisation épithéliale post CXL était de 85%.

L'étude montre une bonne efficacité du cross-linking associé au traitement antibiotique standard dans ce contexte de kératite infectieuse sévère au traitement souvent difficile et aux séquelles fréquentes.

Une seule étude comparative est disponible à ce jour [25]. Elle concerne 40 patients randomisés en 2 groupes (1 groupe traitement médical seul et 1 groupe traitement médical + cross-linking) mais sa méthodologie est très controversée (groupes inégaux à l'inclusion, analyse statistique erronée).

Le coût socio-économique de la prise en charge des kératites infectieuses sévères est non négligeable, car elles nécessitent une hospitalisation systématique de plusieurs jours en chambre seule. De plus, il n'est pas rare qu'un passage au bloc opératoire s'impose pour la réalisation d'une kératoplastie par membrane amniotique ou d'une kératoplastie transfixiante.

Le critère principal de guérison des kératites infectieuses est la cicatrisation épithéliale complète, qui constitue le facteur principal limitant la sortie de l'hospitalisation. Le but de l'étude est de chercher à savoir si le cross linking permet d'accélérer la cicatrisation épithéliale et donc la guérison. Au delà de l'intérêt médical, il existe également un intérêt médico-économique évident à cette étude.

Le peu de littérature disponible associée au pronostic fonctionnel sévère des kératites infectieuses, dont l'arsenal thérapeutique doit être le plus large possible, rend donc nécessaire la réalisation d'une étude comparative prospective randomisée comparant le traitement antibiotique seul au traitement antibiotique combiné à un cross-linking précoce.

1.2 Bénéfices et risques pour les personnes se prêtant à la recherche

1.2.1 Bénéfices

A) Bénéfice individuel

Pour le sujet traité par UV et riboflavine, le bénéfice attendu est une cicatrisation plus rapide et moins douloureuse, une réduction de la durée d'hospitalisation ainsi qu'une réduction de la durée du traitement collyre.

B) Bénéfice collectif

Le bénéfice collectif est une amélioration de la prise en charge des kératites infectieuse ainsi qu'une diminution des coûts socio-économiques avec une réduction de la durée globale d'hospitalisation et une réduction des greffes pour séquelle de kératites infectieuses.

1.2.2 Risques

Le risque de l'UV-A thérapie et riboflavine chez le sujet kératocônique est une infection ou une opacification cornéenne secondaire au traitement. Dans le cas de l'étude, l'infection est déjà acquise au moment du traitement et l'opacification cornéenne est inévitable après une kératite infectieuse.

Un risque incertain est la survenu d'une nécrose cornéenne liée à la libération brutale de toxines bactériennes, il n'a jamais été observé sur les séries publiées.

Seule deux séries de cas utilisant l'UV-A thérapie dans le cadre des kératites infectieuses ont noté un effet secondaire indésirable : 1 récidive herpétique et 1 taie stromale profonde liée à un infiltrat mycotique profond.

La riboflavine étant une vitamine il n'existe pas d'allergie.

- Risques et contraintes physiques

La contrainte liée à l'utilisation de UV-A thérapie et riboflavine est la réalisation du traitement au bloc opératoire pour une durée de 40 minutes en position allongée en fixant un repère visuel avec la mise en place d'un écarteur de paupières et sous anesthésie locale. Pour le reste de l'étude, la surveillance ne diffère pas de la pratique clinique habituelle.

- Risques liés à la maladie

L'évolution naturelle d'une kératite infectieuse sans traitement est la nécrose, puis la perforation cornéenne entrainant la perte du globe oculaire par fonte purulente. L'utilisation massive des collyres antibiotiques ou antifungiques permet d'enrayer le plus souvent l'évolution naturelle. L'infection peut également se compliquer au niveau locorégional avec une cellulite orbitaire. Cependant une cicatrice cornéenne opaque dégradant plus ou moins la vision est le mode d'évolution classique de la pathologie traitée.

- Risques liés aux traitements à l'essai et aux traitements associés (EI)

Les effets secondaires sont, comme précédemment cités, très rares. Néanmoins, les deux plus probables sont la perforation cornéenne et la taie stromale séquellaire.

- Risques et contraintes psychologiques

Les contraintes psychologiques sont essentiellement liées à la potentielle gravité de l'atteinte, avec un risque non négligeable de baisse d'acuité visuelle séquellaire voire de cécité monoculaire. L'atteinte oblige également à une hospitalisation de plusieurs jours. La taie cornéenne séquellaire peut être inesthétique. En ce qui concerne le protocole lui-même, on peut estimer qu'il n'existe pas de contraintes psychologiques particulières, en dehors du fait de rester allongé 50 minutes au bloc opératoire sous anesthésie locale. La procédure du cross-linking est par ailleurs indolore.

- Risques socio-économiques

Les risques socio-économiques de la maladie sont d'une part, liés à l'hospitalisation et à l'arrêt de travail de plusieurs semaines. D'autre part, la baisse d'acuité visuelle séquellaire peut avoir des conséquences sur l'emploi notamment pour ceux liés à la conduite. La taie cornéenne séquellaire peut être inesthétique. Il n'existe pas de risques ni de coûts supplémentaires liés au dispositif testé, puisqu'il est réalisé lors de l'hospitalisation initiale et les visites de contrôle sont les mêmes.

1.2.3 Balance bénéfices / risques

Ce traitement par UV-A thérapie sensibilisée par la riboflavine (Ricrolin®**)** est bien codifié pour le traitement du kératocône. Il présente peu de risque délétère au niveau de la cornée et un avantage certain des UV en terme de stérilisation microbiologique. La balance bénéfice/risque est en faveur du traitement.

2. ETUDE CXL

2.1 Matériel et méthode

2.1.1 Design général de l'étude

Titre de l'étude	Evaluation de l'efficacité de l'UV-A thérapie augmentée par riboflavine dans le traitement des kératites infectieuses non perforées : étude monocentrique, contrôlée, prospective, randomisée du dispositif médical Ricrolin®.
Type d'étude	Dispositif Médical
Planning de l'étude	❖ Durée totale : 24 mois. ❖ Période de recrutement : 21 mois. ❖ Durée de traitement par patients : 1 séance de 50 min. ❖ Durée de suivi par patient : 3 mois.
Design de l'étude	❖ Monocentrique ❖ Contrôlée ❖ Randomisée ❖ Ouverte ❖ Prospective
Objectifs de l'étude	**Objectif principal** : Démontrer que l'utilisation de l'UV-A thérapie augmentée par riboflavine réduit la durée de cicatrisation épithéliale complète dans les kératites infectieuses. **Objectif(s) secondaire(s)** : Evaluer la taille de la taie cornéenne finale. Evaluer l'amincissement cornéen séquellaire. Evaluer le gain d'acuité visuelle entre l'inclusion et la visite finale.

Nombre de cas prévisionnel	38 cas (19 dans le groupe traitement et 19 dans le groupe témoin).
Calendrier des différentes visites et des différents examens	Examen quotidien pendant la durée d'hospitalisation, J sortie d'hospitalisation, J7, J30 et J90. Un délai de +/- 2 jours sera toléré pour chaque visite de contrôle.
Critères principaux de sélection, d'inclusion, de non-inclusion et d'exclusion	**Critères d'inclusion :** Kératite infectieuse sévère, hors kératite herpétique, prise en charge en hospitalisation avec infiltrat: - de diamètre supérieur à 2 mm. - et/ou situé à moins de 3mm de l'axe optique. - et/ou avec inflammation intraoculaire présente (1 croix de Tyndall). - et/ou aggravé après 24 h de traitement ambulatoire. **Critère d'exclusion** - Patient de moins de 18 ans. - Majeur sous tutelle. - Femme enceinte. - Kératite à Herpès Simplex Virus. - ATCD d'herpès oculaire dans l'œil concerné. - Descemétocèle, état pré-perforatif. - Kératite amibienne. - Pas d'affiliation à un régime de sécurité sociale.
DISPOSITIF MEDICAL A L'ETUDE	Emetteur UV-A (CBM X Vega Linker®) + Ricrolin® : riboflavine stérile 0,1%.

Traitement de référence	Collyres horaires renforcés de préparation hospitalière en association : - Vancomycine. - Ceftazidime. - Amikacine. - Fungizone (si atteinte mycotique présumée).
Critère de jugement principal	Durée de cicatrisation épithéliale complète en jours. Pour permettre la comparabilité entre les groupes, nous évaluerons également la vitesse de cicatrisation en mm^2/jour.
Critères de jugement secondaires	-Taille de la taie cornéenne finale (à J90), exprimée en % de réduction de la taille initiale de l'infiltrat cornéen. -Amincissement cornéen séquellaire, évalué par OCT du segment antérieur à J90, exprimé en microns et pourcentage d'amincissement en comparaison avec l'épaisseur cornéenne finale en zone juxta lésionnelle. -Gain d'acuité visuelle, correspondant à la différence entre l'acuité visuelle initiale (J0) et finale (J90). L'acuité visuelle est évaluée par l'échelle de Monoyer et exprimée en log Mar.
Analyses statistiques	- Evaluation du critère de jugement principal par le test non paramétrique de Mann et Withney. - Evaluation des critères de jugement secondaires par le test non paramétrique de Mann et Withney.

JO

Diagnostic de kératite infectieuse.

Vérification de la satisfaction des critères d'inclusion et de l'absence de critères d'exclusion.

Prélèvements microbiologiques.

Début d'un traitement collyre horaire probabiliste, à large spectre adapté au terrain et à la présentation clinique.

J1

Randomisation

GROUPE 1

Bras expérimental

Cross linking dans les 72H et poursuite du traitement

GROUPE 2

Bras de référence

Poursuite du traitement

JX-Sortie d'hospitalisation

- Evaluation du critère principal.

J7, J30 (+/-2) post sortie d'hospitalisation

- Evaluation en consultation.

J90 (+/-2) post sortie d'hospitalisation

- Consultation.

- Evaluation des critères secondaires.

(Schéma général de l'étude)

2.1.2 Protocole cross linking

UV-A thérapie (365 nm) sensibilisée par riboflavine (Ricrolin®).

Le cross linking consiste en une application locale oculaire de riboflavine pendant 20 min, suivie d'une phase de délivrance des UV calibré à 3 mW/cm² par plage de 5 minutes pendant 30 minutes sous anesthésie locale (dose totale d'UV-A correspondant à 5,4J/cm^2).

Les spécificités concernant le protocole CXL dans notre étude sont bien évidemment l'absence de désépithélialisation initiale ainsi qu'une taille de spot de 3mm supérieure à la taille de l'ulcère initial.

Il a été prouvé un effet bactériolytique [11] [26] et fungolytique [15] notamment grâce à des mécanismes de stress oxydatif (lésions de l'ADN), de l'UV-A thérapie sensibilisée par la riboflavine. Efficacité d'autant plus intéressante, qu'elle n'est pas spécifique et s'affranchit donc de la nécessité de l'identification du pathogène et des résistances grandissantes des germes aux thérapeutiques actuelles.

Il s'agit du protocole classique utilisé dans le cadre des kératocônes [6][7] et c'est également celui-ci qui a été utilisé dans l'ensemble des séries de cas publiées jusqu'à maintenant [24].

2.1.3 Population étudiée

Nous prévoyons pour mettre en évidence une différence statistique de deux jours dans la durée de cicatrisation épithéliale, une cohorte de 39 patients soit 18 patients par groupe.

La population étudiée est celle des kératites infectieuses sévères qui répond à des critères stricts énoncé par T.Bourcier [1]: infiltrat cornéen supérieur à 2 mm et/ou à moins de 3mm de l'axe optique et/ou réaction de chambre antérieure > 1 croix de cellule. Il existe deux grands groupes de patients dans cette affection. Un premier composé de sujets jeunes dont le facteur de risque essentiel est le port de lentilles de contact, et un second de sujets plus âgés présentant des troubles de surface chroniques, au premier rang duquel on retrouve la sécheresse oculaire.

La population sera composée exclusivement de patients de plus de 18 ans répondant aux critères précédemment cités, à l'exclusion des femmes enceintes et des majeurs protégés.

Le but de l'étude étant de comparer le dispositif médical à l'essai au traitement de référence, seuls des sujets atteints seront inclus.

Le recrutement se fera via la consultation d'ophtalmologie d'urgence du CHU de Nantes ou, en dehors des heures et jours ouvrables, via l'interne d'astreinte d'ophtalmologie. Les patients vus par des ophtalmologistes en ville pour cette pathologie sont adressés à la consultation d'ophtalmologie d'urgence.

Les patients inclus dans l'étude ne pourront pas participer à d'autres recherches jusqu'à la fin de celle-ci.

L'ensemble des patients a reçu une lettre d'information et un consentement signé à remettre à l'investigateur avant toute inclusion.

L'étude est enregistrée sur clinicalTrials.gov sous le numéro NCT02088970.

2.1.4 Dispositif médical utilisé

Riboflavine 0,1% :

Ricrolin®.

Marquage CE : CE 0037.

Dispositif médical classe IIb.

Fabriqué par SOOFT et distribué par Horus pharma.

Composition : *Ricrolin® : Riboflavine 0,1%.*

Emetteur UV-A :

Modèle : Vega, CBM X Linker® (CSO, Florence, Italie).

2.1.5 Traitements utilisés autres que le dispositif médical

Vancomycine :

- Vancomycine.
- Collyre de préparation hospitalière par la pharmacie du CHU de Nantes.
- Conditionnement en flacon, à conserver à 4°C, valable 7 jours.
- Administration horaire pendant 48H puis adaptation selon évolution clinique.

Fortum :

- Ceftazidime.

- Collyre de préparation hospitalière par la pharmacie du CHU de Nantes.

- Conditionnement en flacon, à conserver à 4°C, valable 7 jours.

- Administration horaire pendant 48H puis adaptation selon évolution clinique.

Fungizone :

- Fungizone.

- Collyre de préparation hospitalière par la pharmacie du CHU de Nantes.

- Conditionnement en flacon, à conserver à 4°C, valable 7 jours.

- Administration horaire pendant 48H puis adaptation selon évolution clinique.

Amiklin :

- Amikacine.

- Collyre de préparation hospitalière par la pharmacie du CHU de Nantes.

- Conditionnement en flacon, à conserver à 4°C, valable 7 jours.

- Administration horaire pendant 48H puis adaptation selon évolution clinique.

En cas d'effets indésirables graves, le collyre antibiotique mis en cause sera immédiatement arrêté et remplacé par un collyre d'une autre famille d'antibiotiques à laquelle le germe est sensible.

2.1.6 Circuit général des produits

- Ricrolin : délivré par le laboratoire, conservé au bloc opératoire d'ophtalmologie, utilisé par le médecin ophtalmologiste ou l'interne d'ophtalmologie. Destruction via les circuits classiques pour déchets médicaux.

- Emetteur UVA : CBM X linker®, distribué par le laboratoire VEGA, stocké au bloc opératoire d'ophtalmologie, calibré et utilisé par le médecin ophtalmologiste ou l'interne d'ophtalmologie. Pas de déchets produits.

- Collyres renforcés (Vancomycine/Fortum/Amiklin et Fungizone) : fabriqués et distribués par la pharmacie du CHU de Nantes, conservés entre 4 et 8°C dans le service d'ophtalmologie, délivrés par l'infirmière du service d'ophtalmologie, destruction via les circuits classiques pour déchets médicaux.

2.1.7 Mesures d'urgence

Un traitement d'urgence peut s'imposer en cas d'évolution défavorable à type de desmetocèle ou de perforation cornéenne. Dans ces deux cas, un traitement chirurgical est nécessaire à type de kératoplastie par greffe de membrane amniotique ou par kératoplastie lamellaire ou transfixiante à chaud.

2.1.8 Prise en charge initiale

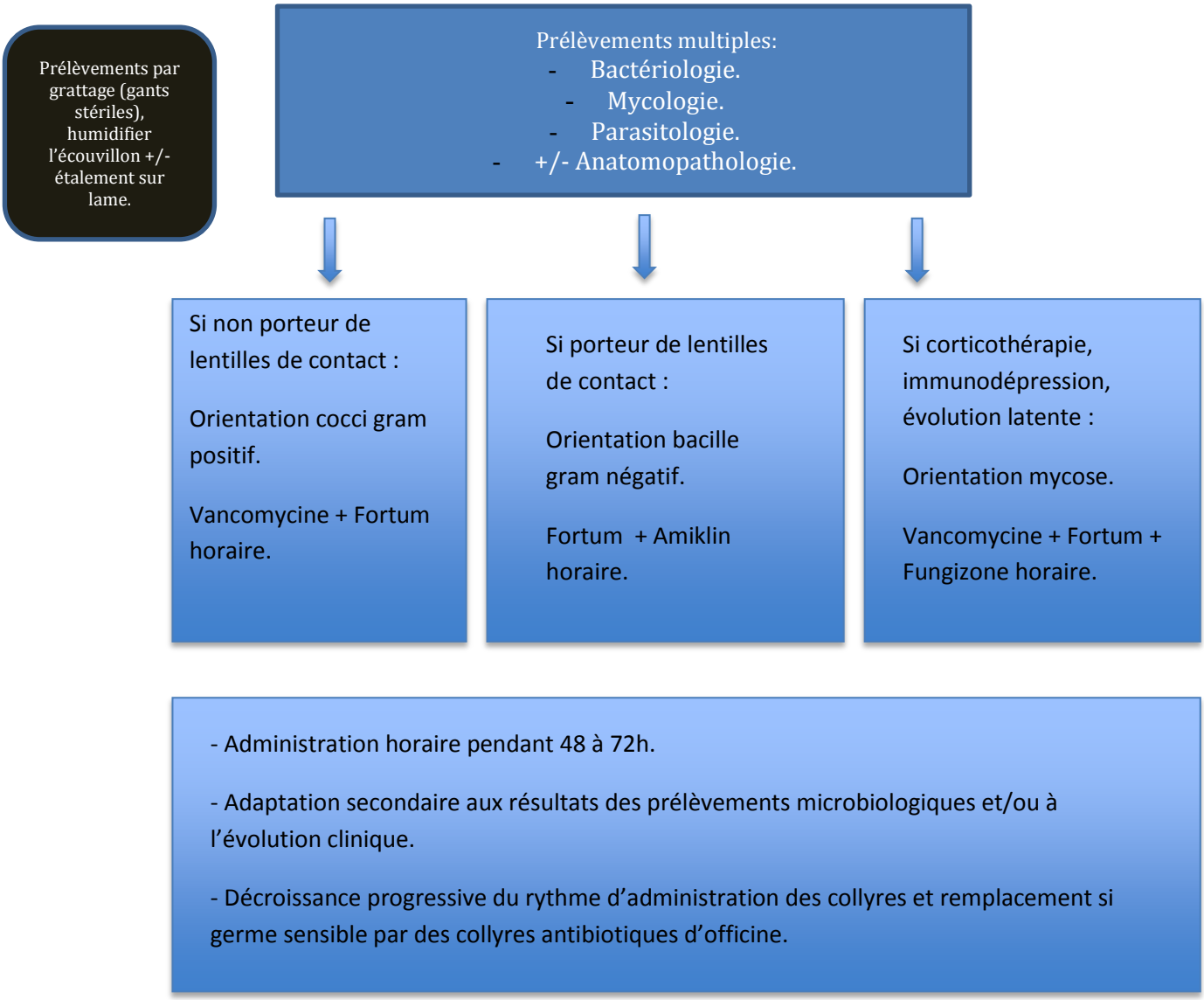

(Schéma prise en charge initiale)

2.1.9 Déroulement de l'étude

- **Description détaillée des paramètres d'évaluation de l'efficacité**

Le critère de jugement principal est la durée de cicatrisation épithéliale complète en jour qui sera évalué sur des photos prises en lampe à fente, grâce au logiciel Image-Net disponible sur les ordinateurs de la consultation d'ophtalmologie. Une photo sera prise quotidiennement lors de l'hospitalisation et à chaque consultation de contrôle. La mesure précise sera effectuée grâce au logiciel d'analyse photographique ImageJ.

L'analyse de la photo et la prise de mesure sont permises par la réalisation de clichés en lampe à fente calibrés et comparés à une photo « échelle » dont la mesure réelle est connue. Cela permet d'établir une échelle en pixels/mm, et grâce au contour manuel de l'ulcère et de l'infiltrat de déterminer les surfaces de ceux-ci. En cas de photos non calibrées, nous prendrons en référence le diamètre cornéen du patient établi sur une photo calibrée afin de déterminer une nouvelle échelle spécifique *(cf annexe 1)*.

Concernant les critères secondaires, le rapport taille de la taie secondaire versus taille de l'infiltrat initial sera également évalué sur photos. L'acuité visuelle sera évaluée de loin grâce à l'échelle de Monnoyer lors de la visite initiale et finale ; elle sera exprimée en log MAR. L'amincissement cornéen secondaire sera évalué grâce à la tomographie en cohérence optique du segment antérieur sur l'appareil OCT Spectralis Domain (Heidelberg Engineering, Sanotek, Allemagne).

- **Description des techniques et analyses**

Pour tous les patients participant à l'étude, un prélèvement cornéen superficiel sera réalisé avant tout début de traitement. Il sera pratiqué des prélèvements cornéens par grattage grâce à des écouvillons stériles standard. Les prélèvements seront effectués en lampe à fente par l'ophtalmologiste ou l'interne d'ophtalmologie, avec des gants stériles après instillation d'un collyre anesthésique type Oxybuprocaïne. Il sera réalisé 2 écouvillons : un pour la bactériologie, un pour la mycologie. Il sera effectué un grattage avec étalement sur lame pour analyse anatomopathologique. Les prélèvements seront étiquetés et envoyés au laboratoire correspondant du CHU, via le flux, pour une analyse rapide.

- **Calendrier de l'étude**

La kératite infectieuse est une affection ophtalmologique dont la prise en charge est une urgence. Les patients se présentent donc directement, ou sont adressés, à la consultation ophtalmologique d'urgence par les ophtalmologistes de ville.

Lors de consultation initiale (consultation d'inclusion), le diagnostic est posé par un examen à la lampe à fente. Des photos couleurs et des clichés bleus (fluorescéine) sont réalisés, l'acuité visuelle est mesurée, les critères d'inclusion et l'absence de critères d'exclusion vérifiés. Les prélèvements microbiologiques sont effectués, le consentement du patient est recueilli et la randomisation est réalisée. Le patient est hospitalisé et le traitement par collyres horaires est débuté.

Etant donné le caractère d'urgence, un délai de réflexion de 12H maximum est proposé au patient.

Lors de l'hospitalisation, le patient est examiné quotidiennement avec mesure de l'acuité visuelle et examen en lampe à fente avec photos.

Dans le groupe cross-linking, celui-ci est réalisé dans les 72 premières heures de la prise en charge sans que cela ne modifie la thérapeutique antibiotique locale.

Au cours de l'hospitalisation, les prélèvements microbiologiques sont récupérés et le traitement antibiotique est adapté.

Le patient sera ensuite revu en consultation à J7 et J30: ces consultations comprendront une mesure de l'acuité visuelle et un examen en lampe à fente avec prises de photos. Un délai de +/-2 jours sera toléré pour chaque consultation.

La consultation de sortie d'étude est fixée à J90 (+/-2 jours) : elle comportera l'évaluation des critères secondaires avec mesure de l'acuité visuelle et examen en lampe à fente avec prise de photographies afin de déterminer la taille de la taie séquellaire et de calculer le rapport infiltrat initial vs taie séquellaire. Un OCT de segment antérieur sera également réalisé afin d'évaluer l'amincissement séquellaire.

Actions	**V1** J0 Visite inclusion.	**V2** J0 à JX Hospitalisation	**V3** Sortie d'hospitalisation JX	**V4, V5** J7, J30 (+/-2 jours) post hospitalisation	**V6** Sortie d'étude : consultation à J90 (+/-2 jours) post hospitalisation.
Information Recueil du consentement éclairé + Critères d'inclusion / exclusion	X				
Randomisation	X				
Fax d'inclusion	X				
Antécédents	X				
Examen clinique : mesure de l'acuité visuelle, lampe à fente.	X	X	X	X	X
Photos segment antérieur en lampe à fente	X + OCT SA.	X	X	X	X + OCT SA.
Traitements antibiotiques	X	X	X	X	X
Cross-linking (groupe traitement à l'étude)		X (72 premières heures)			
Effets indésirables		X	X	X	X

(Calendrier de l'étude)

2.1.10 Règles d'arrêt de la participation d'une personne

- Critères d'arrêt prématuré de la participation d'une personne à la recherche

- Evolution défavorable avec complications locales (descemétocèle, perforation) nécessitant un traitement d'urgence.
- Retrait du consentement.
- Non présentation aux consultations de contrôle.
- Non observance thérapeutique.

- Procédures d'arrêt prématuré de la participation d'une personne à la recherche

Le cross-linking n'est qu'un traitement ponctuel et ne modifie en rien la suite de la prise en charge de la kératite infectieuse.

A la fin du suivi (3 mois), la prise en charge initiale de la kératite infectieuse est terminée. La suite de la prise en charge comporte le management des complications avec l'adaptation en lentilles de contact, les kératoplasties à froid…

En cas d'évolution défavorable locale, un traitement d'urgence tel que défini plus haut sera mis en œuvre entraînant une sortie de l'étude.

2.1.11 Data management et statistiques

- Recueil et traitement des données de l'étude

Un cahier d'observation (CRF) sera créé par patient. Toutes les informations requises par le protocole doivent être fournies dans le CRF. Il doit comprendre les données nécessaires pour confirmer le respect du protocole et ainsi que celles nécessaires aux analyses statistiques afin de déceler les écarts majeurs au protocole.

- Description des méthodes statistiques prévues

Objectif principal

Pour comparer les durées de cicatrisation épithéliale complète entre les deux groupes, un test non paramétrique de Mann-Withney sera effectué.

Objectifs secondaires

Des tests non paramétriques de Mann-Withney seront réalisés pour comparer les moyennes : taille de la taie cornéenne finale, amincissement séquellaire et gain d'acuité visuelle.

- Justification statistique du nombre d'inclusions

Des données concordantes de la littérature indiquent une durée de cicatrisation moyenne de 21 jours. [24]

Les éléments suivants ont été retenus pour cette étude :

- une durée de cicatrisation moyenne diminuée de 2 jours dans le groupe « cross-linking » par rapport au groupe contrôle semble pertinente sur le plan clinique pour démontrer l'intérêt de l'utilisation de l'UVA-thérapie augmentée par Riboflavine ;
- un écart-type de 2 jours ;
- un risque de première espèce de 5% ;
- une puissance de 80%.

→ Permettant de déterminer un nombre total de patients nécessaires de 34. Pour garantir la puissance nécessaire, en rajoutant 10% de patients supplémentaires, le nombre de patients nécessaires est alors de 38 au total, soit 19 patients par groupe.

- Randomisation

L’affectation dans les deux groupes de traitement sera réalisée par une randomisation en ouvert et par blocs. Celle-ci sera effectuée lors de l’inclusion du patient dans l’étude, suite au début du traitement antibiotique. Elle sera réalisée via le logiciel Clinsight.

2.1.12 Evènements indésirables

Un évènement indésirable est défini comme toute manifestation nocive chez un patient ou un participant à un essai clinique, et qui n'est pas nécessairement liée au produit sur lequel porte cette recherche.

Tous les événements indésirables rencontrés au cours de l'étude, qui sont constatés par le médecin ou rapportés par le patient, seront consignés dans le cahier d'observation dans la section prévue à cet effet.

L'intensité des événements indésirables sera cotée selon les critères choisis lors de la rédaction du protocole. Pour tout événement non noté dans la classification choisie, la cotation sera la suivante:

1. Bénin
2. Modéré
3. Sévère
4. Mettant en jeu le pronostic vital.

Dans le cadre du présent protocole, les EI attendus sont :

- Concernant le dispositif à l’étude / le comparateur : potentiellement il existe un risque de nécrose cornéenne par relargage massif de toxines bactériennes (coté 3) mais jamais retrouvé dans la littérature. Etant donné le passage au bloc, des crises d’angoisses peuvent survenir.
- Concernant le protocole : habituellement les collyres antibiotiques et antifungiques peuvent être responsables de rougeur oculaire (coté 1), d’ulcère conjonctival (1) et d’allergies (1) se manifestant par un prurit intense et un oedème palpébral. Le passage systémique est très faible, il n’existe donc pas d’effets secondaires systémiques.

- Concernant la pathologie : ils sont liés à une évolution défavorable de la pathologie. La perforation cornéenne (3) est l'évolution la plus péjorative.

3.1 Résultats préliminaires

3.1.1 Analyse individuelle

- Patient N°1

Caractéristiques	- Age : 58 ans - Sexe : Homme - Groupe de randomisation : **Traitement médical seul** - Etiologie de l'abcès : Indéterminée - Traitement initial : Vancomycine + Fortum + Fungizone horaires
Visite 1 (= J0)	- Acuité visuelle : + 2.3 log Mar - Taille de l'ulcère : 16 mm^2 - Taille de l'infiltrat : 27,17 mm^2 - Epaisseur cornéenne zone pathologique : 805 microns - Epaisseur cornéenne zone saine juxta lésionnelle : 762 microns
V3 (=J13 = Sortie d'hospitalisation)	**Sortie d'étude à J11 en raison d'une évolution locale défavorable nécessitant la mise en place d'une membrane amniotique.** - Acuité : + 2.3 log Mar - Taille de l'ulcère : Non évaluable - Taille de l'infiltrat : Non évaluable - Germe : Prélèvements négatifs
V4 (=J+7 Sortie d'hospitalisation)	- Acuité visuelle : + 2.3 log Mar - Taille de l'ulcère : Non évaluable - Taille de l'infiltrat : Non évaluable
V5 (=J+30 Sortie d'hospitalisation)	- Acuité visuelle : + 2.3 log Mar - Taille de l'ulcère: 1,76mm^2 - Taille de la taie: 24,28mm^2
V6 (=J+90 Sortie d'hospitalisation)	- Acuité visuelle : + 2.3 log Mar - Taille de la taie : 21,89 mm^2 - Epaisseur cornéenne minimale zone pathologique : 585 microns - Epaisseur cornéenne zone saine juxta lésionnelle : 650 microns

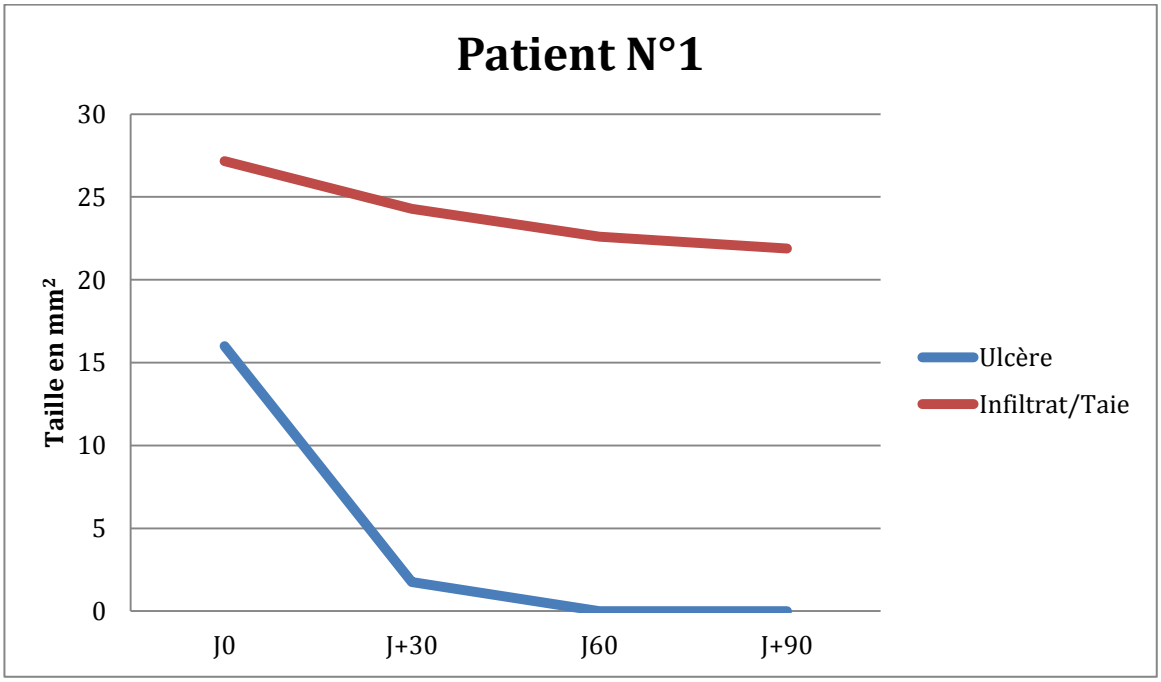

RESUME

Gain d'acuité visuelle	0 lignes
Durée de cicatrisation	60 jours
Vitesse de cicatrisation en mm^2/jour	0,27 mm^2/jour
Taille finale de la taie	21,89 mm^2
Amincissement séquellaire	65 microns soit 10%

- Patient N°2

Caractéristiques	- Age : 54 ans - Sexe : Femme - Groupe de randomisation : **CXL H48 Diamètre 6mm** - Etiologie de l'abcès : Sous lentilles - Traitement initial : Vancomycine + Amiklin
Visite 1 (= J0)	- Acuité visuelle : + 1.7 log Mar - Taille de l'ulcère : 9 mm^2 - Taille de l'infiltrat : 6.47 mm^2 - Epaisseur cornéenne zone pathologique : 901 microns - Epaisseur cornéenne zone saine juxta lésionnelle : 734 microns
V3 (=J6 = Sortie d'hospitalisation)	- Acuité visuelle : + 0.4 log Mar - Taille de l'ulcère : 1mm^2 - Taille de l'infiltrat : 5,80 mm^2 - Germe : Prélèvements négatifs
V4 (=J+7 Sortie d'hospitalisation)	- Acuité visuelle : + 0 log Mar - Taille de l'infiltrat : 5,80 mm^2
V5 (=J+30 Sortie d'hospitalisation)	- Acuité visuelle : + 0 log Mar - Taille de la taie: 5,80 mm^2
V6 (=J+90 Sortie d'hospitalisation)	- Acuité visuelle : + 0 log Mar - Taille de la taie : 5,80 mm^2 - Epaisseur cornéenne zone pathologique : 530 microns - Epaisseur cornéenne zone saine juxta lésionnelle : 530 microns

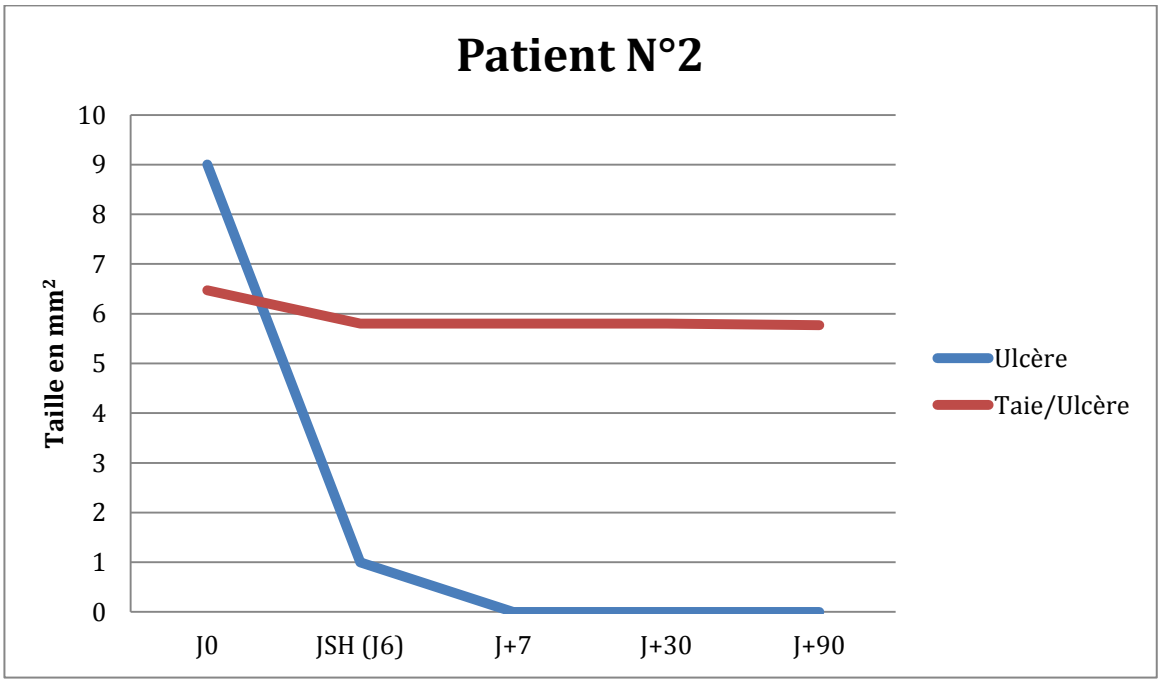

RESUME

Gain d'acuité visuelle	17 lignes
Durée de cicatrisation	13 jours
Vitesse de cicatrisation en mm^2/jour	0,69 mm^2/jour
Taille finale de la taie	5 ,80 mm^2
Amincissement séquellaire	0 microns

- Patient N°3

Caractéristiques	- Age : 75 ans - Sexe : Féminin - Groupe de randomisation : **CXL à H48 Diamètre 10mm** - Etiologie de l'abcès : Traumatisme végétal - Traitement initial : Vancomycine + Fortum + Fungizone
Visite 1 (= J0)	- Acuité visuelle : + 2.3 log Mar - Taille de l'ulcère : 31,39 mm^2 - Taille de l'infiltrat : 20,35 mm^2 - Epaisseur cornéenne zone pathologique : 856 microns - Epaisseur cornéenne zone saine juxta lésionnelle : 887 microns
V3 (=J27 = Sortie d'hospitalisation)	**Sortie d'étude J16 car évolution défavorable locale avec état pré-perforatif nécessitant une greffe cornéenne bouchon** - Acuité visuelle : + 2,3 log Mar - Taille de l'ulcère : Non évaluable - Taille de l'infiltrat : Non évaluable - Germe : Prélèvements négatifs
V4 (=J+7 Sortie d'hospitalisation)	- Acuité visuelle : + 2,3 log Mar - Taille de l'ulcère : Non évaluable - Taille de l'infiltrat : Non évaluable
V5 (=J+30 Sortie d'hospitalisation)	- Acuité visuelle : + 2,3 log Mar - Taille de la taie: Non évaluable
V6 (=J+90 Sortie d'hospitalisation)	- Acuité visuelle : + 2,3 log Mar - Taille de la taie : Non évaluable - Epaisseur cornéenne zone pathologique : Non évaluable - Epaisseur cornéenne zone saine juxta lésionnelle : Non évaluable

RESUME

Gain d'acuité visuelle	0 ligne
Durée de cicatrisation	Non évaluable
Vitesse de cicatrisation en mm^2/jour	Non évaluable
Taille finale de la taie	Non évaluable
Amincissement séquellaire	Non évaluable

- Patient N°4

Caractéristiques	- Age : 55 ans - Sexe : Masculin - Groupe de randomisation : **Traitement médical seul** - Etiologie de l'abcès : Sous lentilles - Traitement initial : Vancomycine + Amiklin
Visite 1 (= J0)	- Acuité visuelle : + 1 log Mar - Taille de l'ulcère : 12,43 mm^2 - Taille de l'infiltrat : 10,85 mm^2 - Epaisseur cornéenne zone pathologique : 796 microns - Epaisseur cornéenne zone saine juxta lésionnelle : 762 microns
V3 (=J7 = Sortie d'hospitalisation)	- Acuité visuelle : + 0,6 log Mar - Taille de l'ulcère : 3,81 mm^2 - Taille de l'infiltrat : 10,06 mm^2 - Germe : Pseudomonas Aeruginosa
V4 (=J+7 Sortie d'hospitalisation)	- Acuité visuelle : + 0,5 log Mar - Taille de l'ulcère : 2,29 mm^2 - Taille de l'infiltrat : 9,45 mm^2
V5 (=J+30 Sortie d'hospitalisation)	- Acuité visuelle : + 0,1 log Mar - Taille de la taie: 8,53 mm^2
V6 (=J+90 Sortie d'hospitalisation)	- Acuité visuelle : 0 log Mar - Taille de la taie : 8,53 mm^2 - Epaisseur cornéenne zone pathologique : 479 microns - Epaisseur cornéenne zone saine juxta lésionnelle : 538 microns

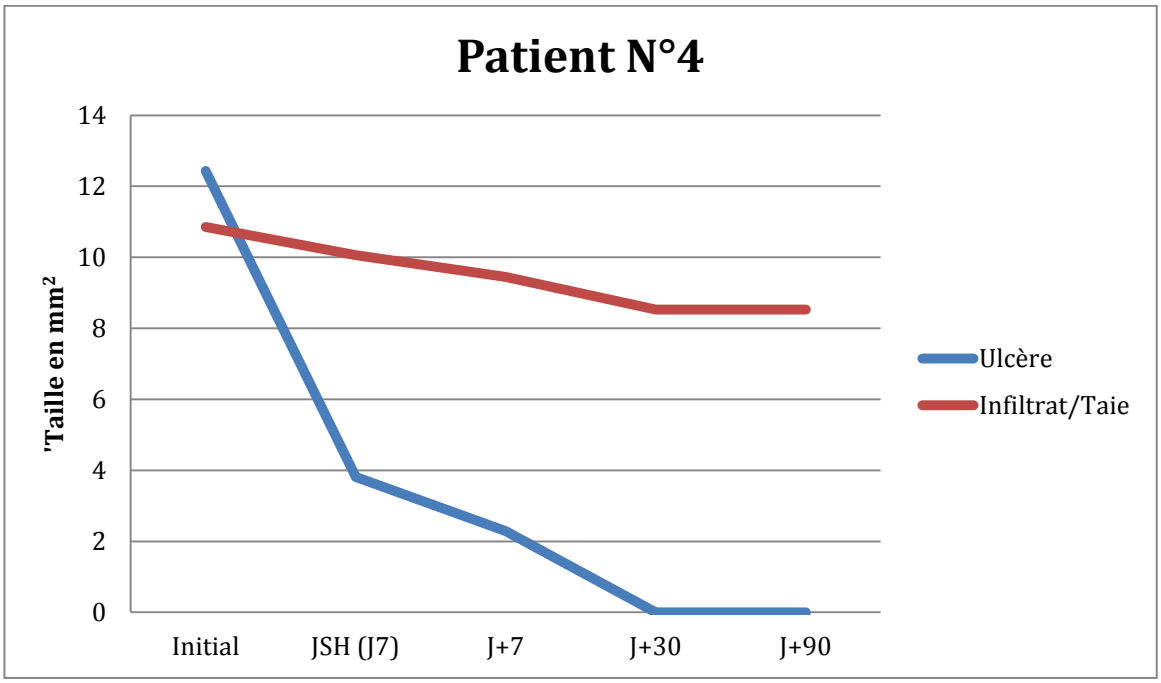

RESUME

Gain d'acuité visuelle	10 lignes
Durée de cicatrisation	37 jours
Vitesse de cicatrisation en mm^2/jour	0,33mm^2/jour
Taille finale de la taie	8 ,53 mm^2
Amincissement séquellaire	59 microns soit 11%

- Patient N°5

Caractéristiques	- Age : 44 ans - Sexe : Homme - Groupe de randomisation : **Traitement médical seul** - Etiologie de l'abcès : Post corps étranger métallique intra cornéen - Traitement initial : Vancomycine + Fortum
Visite 1 (= J0)	- Acuité visuelle : + 2,3 log Mar - Taille de l'ulcère : 13 mm^2 - Taille de l'infiltrat : 9,86 mm^2 - Epaisseur cornéenne zone pathologique : 637 microns - Epaisseur cornéenne zone saine juxta lésionnelle : 629 microns
V3 (=J9 = Sortie d'hospitalisation)	- Acuité visuelle : + 1 log Mar - Taille de l'ulcère : 0,76 mm^2 - Taille de l'infiltrat : 9 mm^2 - Germe : Proteus Vulgaris
V4 (=J+7 Sortie d'hospitalisation)	- Acuité visuelle : + 0,5 log Mar - Taille de l'infiltrat : 8,36 mm^2
V5 (=J+30 Sortie d'hospitalisation)	- Acuité visuelle : + 0,6 log Mar - Taille de la taie: 8,28 mm^2
V6 (=J+90 Sortie d'hospitalisation)	- Acuité visuelle : + 1 log Mar - Taille de la taie : 8,11 mm^2 - Epaisseur cornéenne zone pathologique : 413 microns - Epaisseur cornéenne zone saine juxta lésionnelle : 542 microns

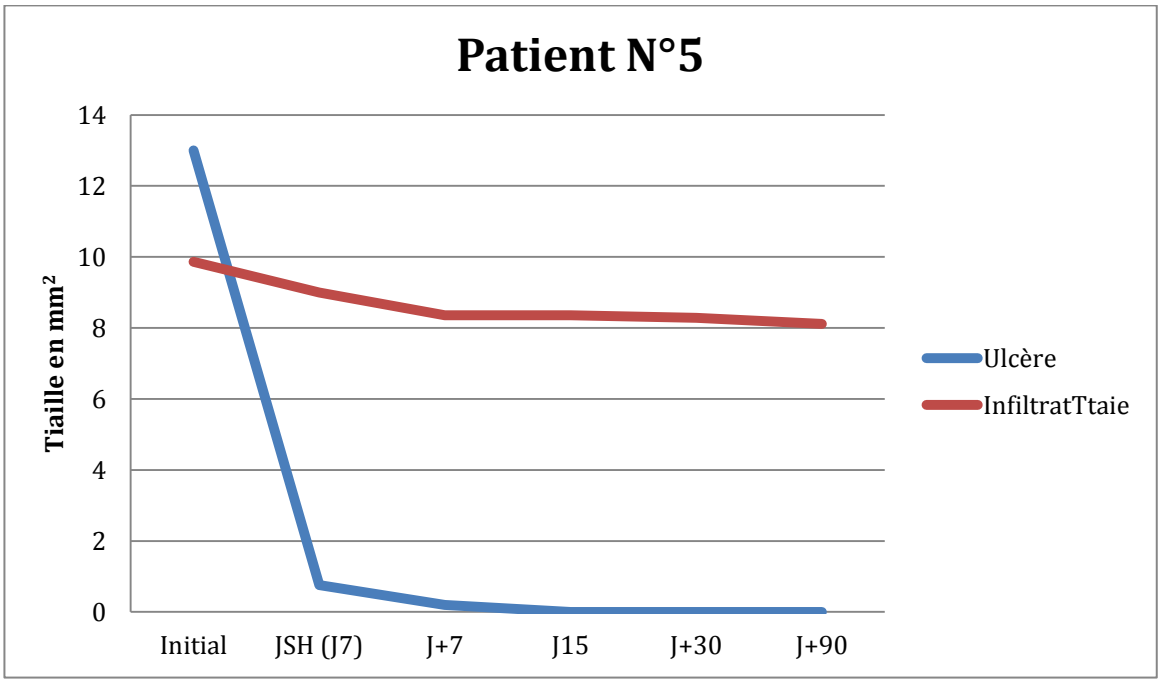

RESUME

Gain d'acuité visuelle	13 lignes
Durée de cicatrisation	15 jours
Vitesse de cicatrisation en mm^2/jour	0 ,87 mm^2/jour
Taille finale de la taie	8,11 mm^2
Amincissement séquellaire	129 microns soit 23,8%

- Patient N°6

Caractéristiques	- Age : 52 ans - Sexe : Homme - Groupe de randomisation : **Traitement médical seul** - Etiologie de l'abcès : Traumatisme végétal - Traitement initial : Vancomycine + Fortum + Fungizone
Visite 1 (= J0)	- Acuité visuelle : + 0,8 log Mar - Taille de l'ulcère : 2,33 mm^2 - Taille de l'infiltrat : 7,34 mm^2 - Epaisseur cornéenne zone pathologique : 776 microns - Epaisseur cornéenne zone saine juxta lésionnelle : 815 microns
V3 (=J5 = Sortie d'hospitalisation)	- Acuité visuelle : + 0,5 log Mar - Taille de l'ulcère : 0 mm^2 - Taille de l'infiltrat : 5,08 mm^2 - Germe : Prélèvements négatifs
V4 (=J+7 Sortie d'hospitalisation)	- Acuité visuelle : + 0,4 log Mar - Taille de l'infiltrat : 5 mm^2
V5 (=J+30 Sortie d'hospitalisation)	- Acuité visuelle : + 0,1 log Mar - Taille de la taie: 4,76 mm^2
V6 (=J+90 Sortie d'hospitalisation)	- Acuité visuelle : + 0,1 log Mar - Taille de la taie : 4,3 mm^2 - Epaisseur cornéenne zone pathologique : 582 microns - Epaisseur cornéenne zone saine juxta lésionnelle : 627 microns

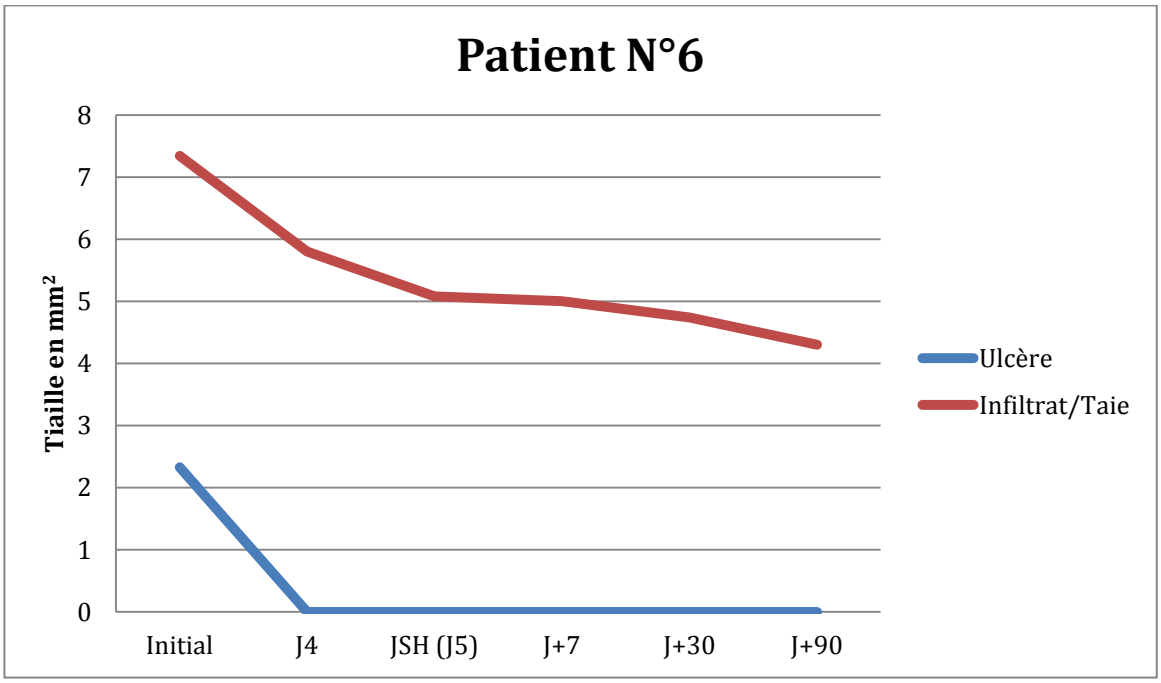

RESUME

Gain d'acuité visuelle	7 lignes
Durée de cicatrisation	4 jours
Vitesse de cicatrisation en mm^2/jour	0,58 mm^2/jour
Taille finale de la taie	4,3 mm^2
Amincissement séquellaire	45 microns soit 7,2%

- Patient N°7

Caractéristiques	- Age : 63 ans - Sexe : Homme - Groupe de randomisation : **Traitement médical seul** - Etiologie de l'abcès : Lentilles - Traitement initial : Vancomycine + Amiklin + Fungizone
Visite 1 (= J0)	- Acuité visuelle : + 0,6 log Mar - Taille de l'ulcère : 30 mm^2 - Taille de l'infiltrat : 34,74 mm^2 - Epaisseur cornéenne zone pathologique : 877 microns - Epaisseur cornéenne zone saine juxta lésionnelle : 671 microns
V3 (=J14 = Sortie d'hospitalisation)	**Sortie d'étude à J13 en raison d'une évolution locale défavorable nécessitant la mise en place d'une membrane amniotique.** - Acuité visuelle : + 2,3 log Mar - Taille de l'ulcère : Non évaluable - Taille de l'infiltrat : Non évaluable - Germe : Pseudomonas Aeruginosa/ Candida Albicans
V4 (=J+7 Sortie d'hospitalisation)	- Acuité visuelle : + 2,3 log Mar - Taille de l'ulcère : Non évaluable - Taille de l'infiltrat : Non évaluable
V5 (=J+30 Sortie d'hospitalisation)	- Acuité visuelle : + 2,3 log Mar - Taille de la taie: 30,45 mm^2
V6 (=J+90 Sortie d'hospitalisation)	- Acuité visuelle : + 1 log Mar - Taille de la taie : 28,85 mm^2 - Epaisseur cornéenne zone pathologique : 403 microns - Epaisseur cornéenne zone saine juxta lésionnelle : 595 microns

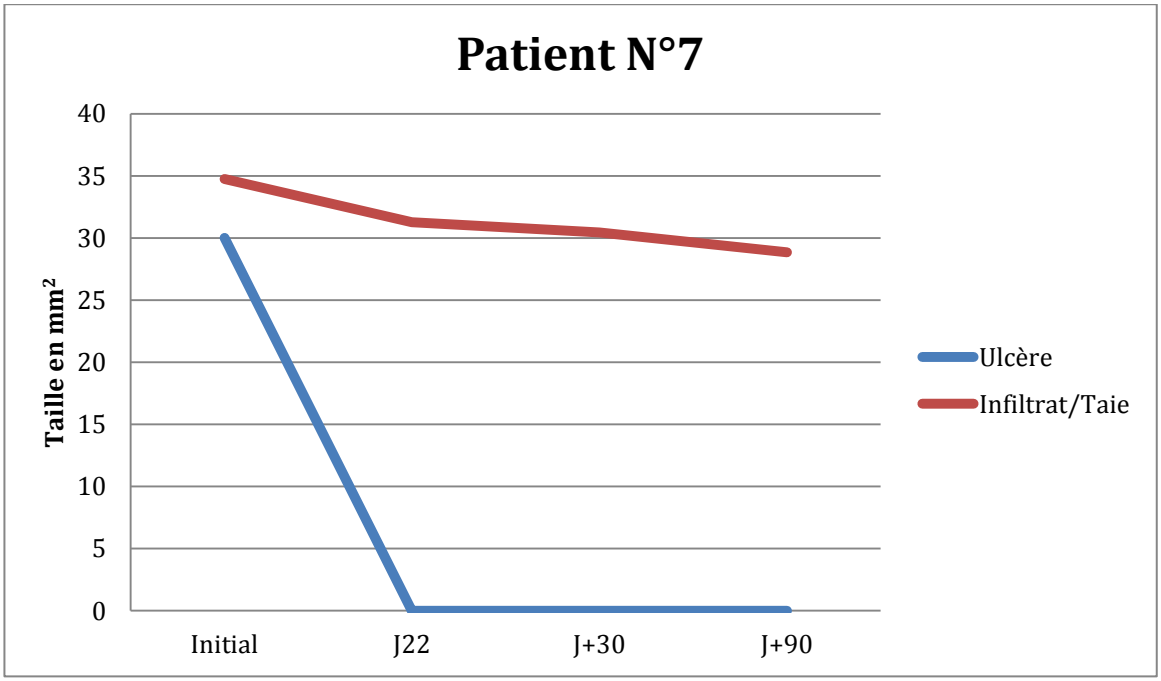

RESUME

Gain d'acuité visuelle	0 lignes
Durée de cicatrisation	22 jours
Vitesse de cicatrisation en mm^2/jour	1,36 mm^2/jour
Taille finale de la taie	28,85 mm^2
Amincissement séquellaire	192 microns soit 32,3%

- Patient N°8

Caractéristiques	- Age : 68 ans - Sexe : Femme - Groupe de randomisation : **CXL H48 Diamètre 4mm** - Etiologie de l'abcès : Traumatisme végétal - Traitement initial : Vancomycine + Fortum + Fungizone
Visite 1 (= J0)	- Acuité visuelle : + 0,4 log Mar - Taille de l'ulcère : 1 mm^2 - Taille de l'infiltrat : 1,5 mm^2 - Epaisseur cornéenne zone pathologique : 743 microns - Epaisseur cornéenne zone saine juxta lésionnelle : 588 microns
V3 (=J4 = Sortie d'hospitalisation)	- Acuité visuelle : + 0,2 log Mar - Taille de l'ulcère : 0 mm^2 - Taille de l'infiltrat : 1,45 mm^2 - Germe : Prélèvements négatifs
V4 (=J+7 Sortie d'hospitalisation)	- Acuité visuelle : + 0,1 log Mar - Taille de l'infiltrat : 1,13mm^2
V5 (=J+30 Sortie d'hospitalisation)	- Acuité visuelle : + 0,1 log Mar - Taille de la taie: 1,13 mm^2
V6 (=J+90 Sortie d'hospitalisation)	- Acuité visuelle : + 0 log Mar - Taille de la taie : 1,13 mm^2 - Epaisseur cornéenne zone pathologique : 528 microns - Epaisseur cornéenne zone saine juxta lésionnelle : 533 microns

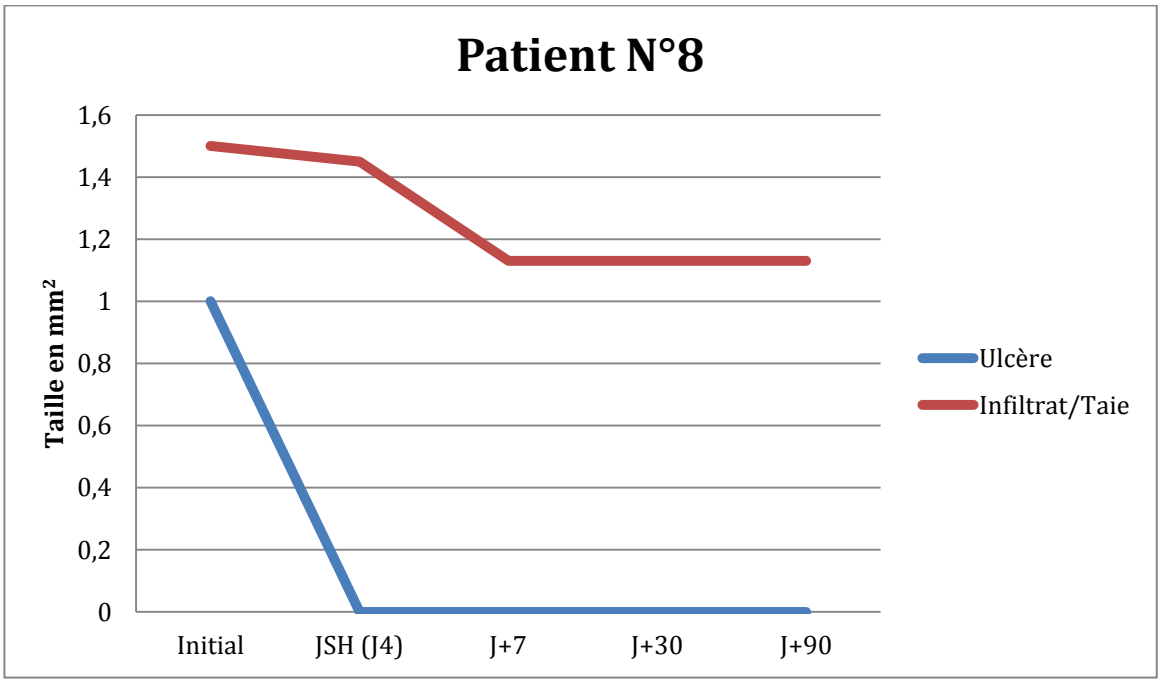

RESUME

Gain d'acuité visuelle	4 lignes
Durée de cicatrisation	4 jours
Vitesse de cicatrisation en mm^2/jour	0,25 mm^2/jour
Taille finale de la taie	1,13 mm^2
Amincissement séquellaire	5 microns soit 0,9%

- Patient N°9

Caractéristiques	- Age : 35 ans - Sexe : Homme - Groupe de randomisation : **CXL H48 Diamètre 8mm** - Etiologie de l'abcès : Lentilles - Traitement initial : Vancomycine + Amiklin
Visite 1 (= J0)	- Acuité visuelle : + 2,3 log Mar - Taille de l'ulcère : 34,08 mm^2 - Taille de l'infiltrat : 26,57 mm^2 - Epaisseur cornéenne zone pathologique : 1222 microns - Epaisseur cornéenne zone saine juxta lésionnelle : 997 microns
V3 (=J11 = Sortie d'hospitalisation)	- Acuité visuelle : + 1,7 log Mar - Taille de l'ulcère : 12,33 mm^2 - Taille de l'infiltrat : 24,57 mm^2 - Germe : Pseudomonas Aeruginosa
V4 (=J+7 Sortie d'hospitalisation)	- Acuité visuelle : + 1,4 log Mar - Taille de l'ulcère : 3,51 mm^2 - Taille de l'infiltrat : 24,57 mm^2
V5 (=J+30 Sortie d'hospitalisation)	- Acuité visuelle : + 1,3 log Mar - Taille de la taie: 24,57 mm^2
V6 (=J90 Sortie d'hospitalisation)	- Acuité visuelle : + 1,3 log Mar - Taille de la taie : 24,57mm^2 - Epaisseur cornéenne zone pathologique : 753 microns - Epaisseur cornéenne zone saine juxta lésionnelle : 796 microns

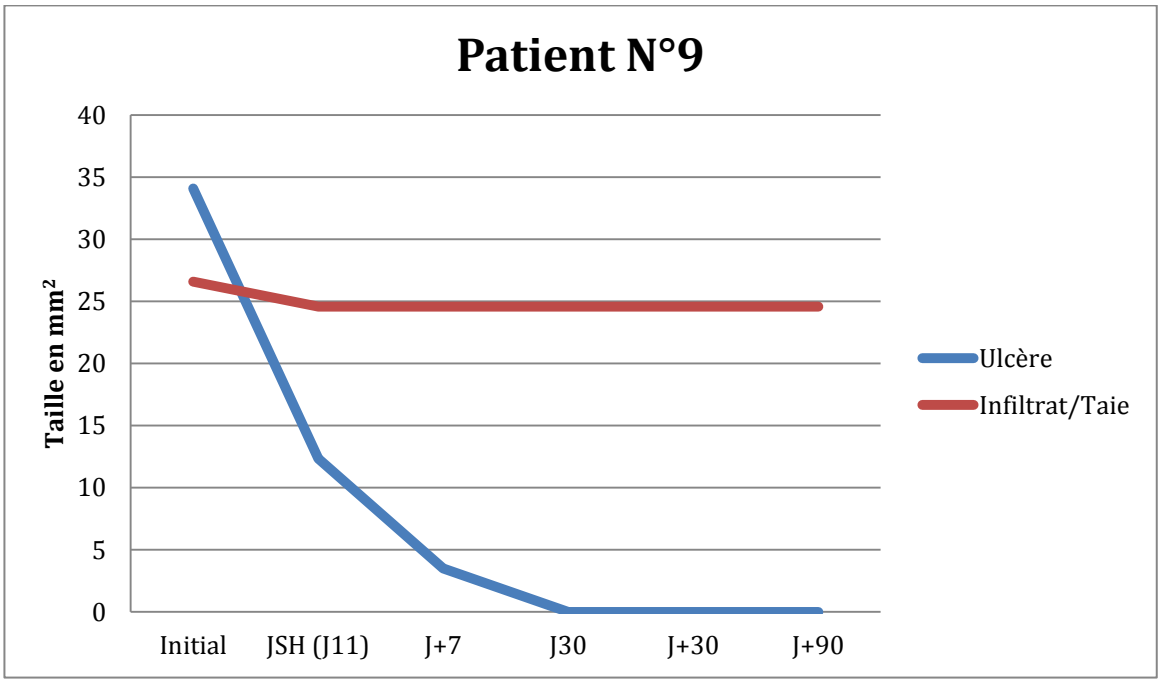

RESUME

Gain d'acuité visuelle	10 lignes
Durée de cicatrisation	30 jours
Vitesse de cicatrisation en mm^2/jour	1,14 mm^2/jour
Taille finale de la taie	24,57 mm^2
Amincissement séquellaire	43 microns soit 5,4%

- Patient N°10

Caractéristiques	- Age : 64 ans - Sexe : Homme - Groupe de randomisation : **CXL H24 Diamètre 4,5mm** - Etiologie de l'abcès : Traumatisme végétal - Traitement initial : Vancomycine + Fortum + Fungizone
Visite 1 (= J0)	- Acuité visuelle : + 0,4 log Mar - Taille de l'ulcère : 2,05 mm^2 - Taille de l'infiltrat : 1,96 mm^2 - Epaisseur cornéenne zone pathologique : 723 microns - Epaisseur cornéenne zone saine juxta lésionnelle : 683 microns
V3 (=J6 = Sortie d'hospitalisation)	- Acuité visuelle : + 0,1 log Mar - Taille de l'ulcère : 0,34 mm^2 - Taille de l'infiltrat : 1,56 mm^2 - Germe : Prélèvements négatifs
V4 (=J+7 Sortie d'hospitalisation)	- Acuité visuelle : 0 log Mar - Taille de l'ulcère : 0 mm^2 - Taille de l'infiltrat : 1,56mm^2
V5 (=J+30 Sortie d'hospitalisation)	- Acuité visuelle : 0 log Mar - Taille de la taie: 1,56mm^2
V6 (=J90 Sortie d'hospitalisation)	- Acuité visuelle : 0 log Mar - Taille de la taie : 1,56 mm^2 - Epaisseur cornéenne zone pathologique : 588 microns - Epaisseur cornéenne zone saine juxta lésionnelle : 650 microns

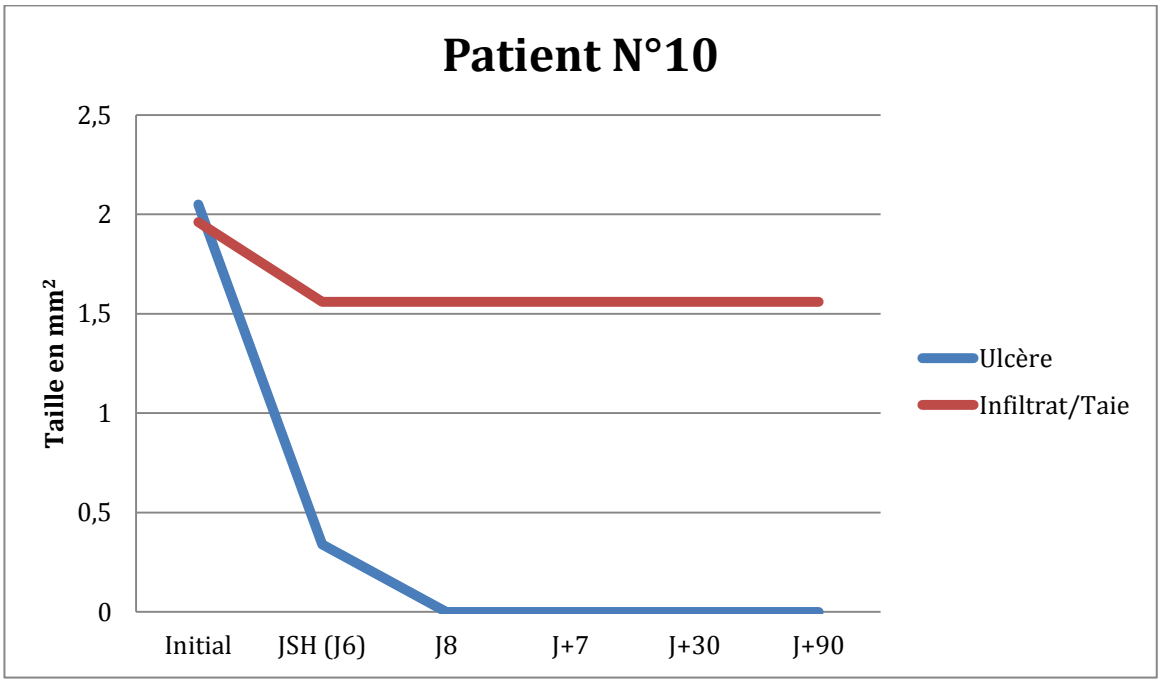

RESUME

Gain d'acuité visuelle	4 lignes
Durée de cicatrisation	8 jours
Vitesse de cicatrisation en mm^2/jour	0,26 mm^2/jour
Taille finale de la taie	1,56 mm^2
Amincissement séquellaire	62 microns soit 9,5%

RESUME

	Gain d'acuité visuelle en lignes	Durée de cicatrisation en jours	Vitesse de cicatrisation en mm^2/jour	Surface finale de la taie en mm^2	Amincissement séquellaire
Patient N°2 (CXL)	17	13	0,69	5,77	0 microns
Patient N°4 (Méd)	10	37	0,33	8,53	59 microns soit 11%
Patient N°5 (Méd)	13	15	0,87	8,11	129 microns soit 23,8%
Patient N°6 (Méd)	7	4	0,58	4,3	45 microns soit 7,2%
Patient N°8 (CXL)	4	4	0,25	1,13	5 microns soit 0,9%
Patient N°9 (CXL)	10	30	1,14	24,57	43 microns soit 5,4%
Patient N°10 (CXL)	4	8	0,26	1,56	62 microns soit 9,5%

Tableau 1 : Résumé résultats par patients

(Les patients N°1,3 et 7 ont été exclus de l'étude)

Groupe CXL : traitement médical + cross-linking dans les 72 premières heures.
Groupe Méd : traitement médical seul.

3.1.2 Analyse par sous groupes

Deux groupes ont été constitués par randomisation centralisée. Pour cette analyse les 3 patients sortis d'études (2 membranes amniotiques et une greffe bouchon) n'ont pas été intégrés. Bien évidemment aucune significativité statistique ne peut être dégagée à ce stade de l'étude.

- Initiale

	Groupe CXL (n=4)	**Groupe Méd (n=3)**
Age (moyen ±SD)	55,25± 14,7	50,3± 5,7
Sexe ratio (Femme / Homme)	2/2	3/0
Acuité visuelle (log MAR ±SD)	1,2± 0,9	1,4± 0,8
Taille moyenne de l'ulcère (en mm^2 ±SD)	11,53± 15,4	9,25± 6
Taille moyenne de l'infiltrat (en mm^2 ±SD)	9,12± 11,8	9,35± 1,8
Epaisseur initiale moyenne zone infectée (en microns ±SD)	897± 230	736± 87

Tableau 2 : Présentation initiale des 2 groupes

- Finale

- Groupe CXL

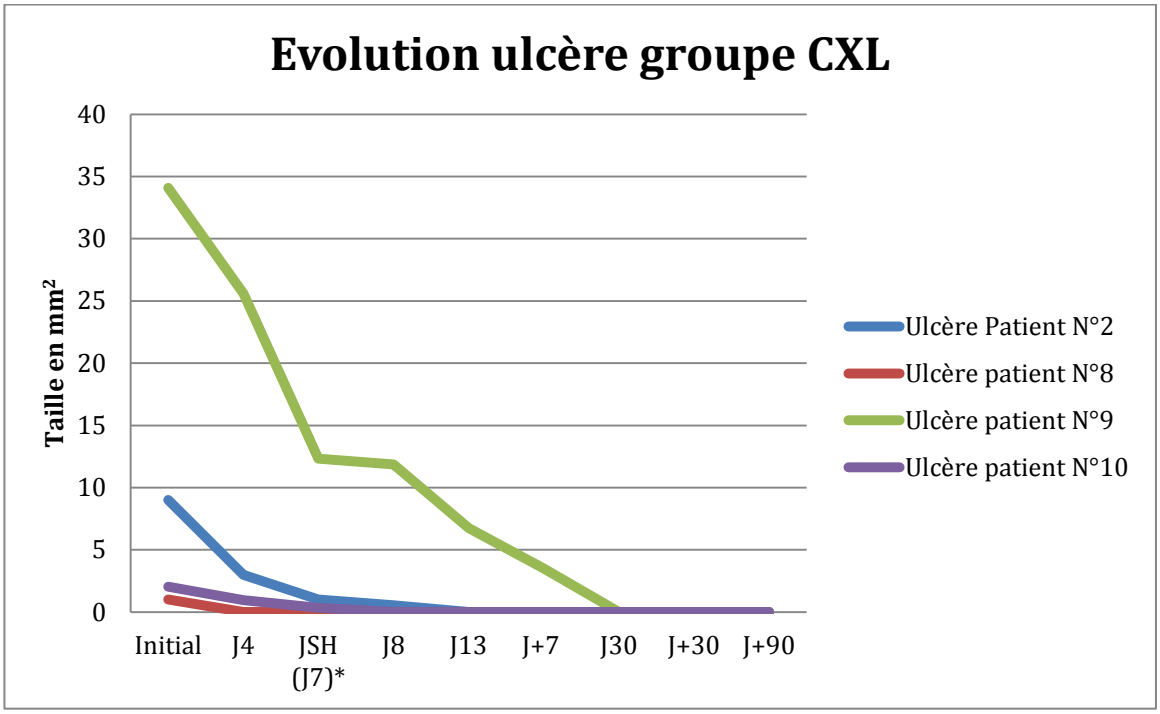

** Durée moyenne d'hospitalisation = 7 jours.*
Pour l'ensemble des graphiques suivants : J+7 = contrôle J7 post sortie d'hospitalisation/ J+30 = contrôle J30 post sortie d'hospitalisation/ J+90 = contrôle J90 post sortie d'hospitalisation.

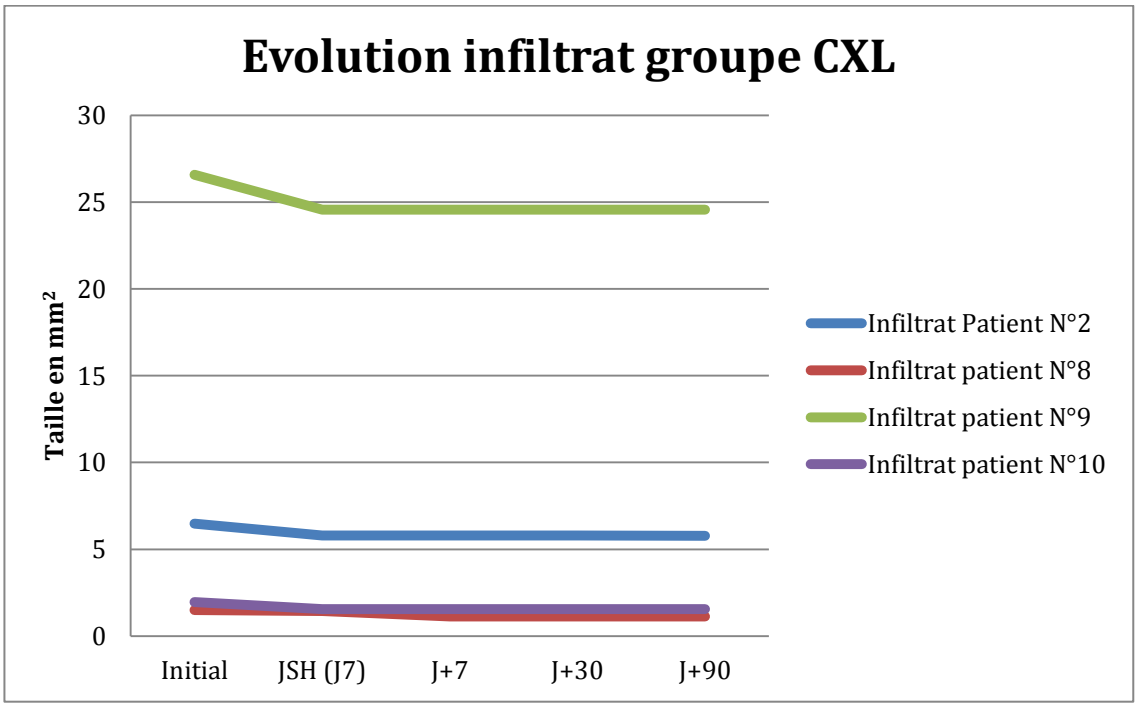

- Groupe Méd

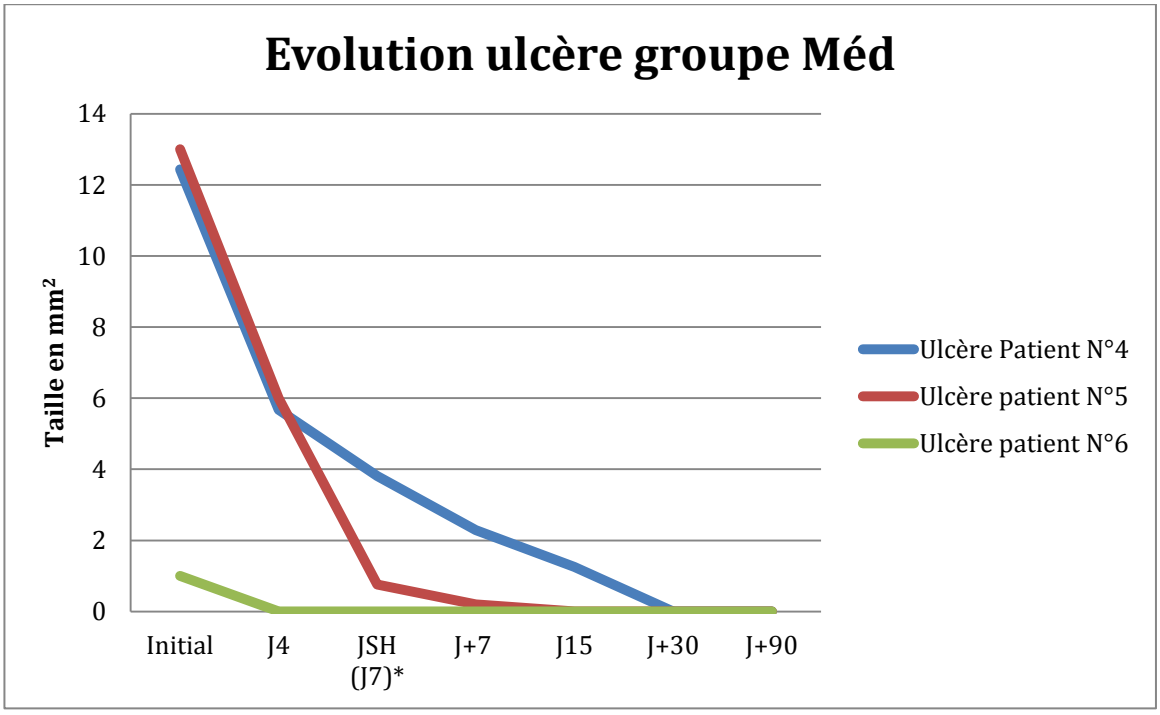

** Durée moyenne hospitalisation = 7 jours.*

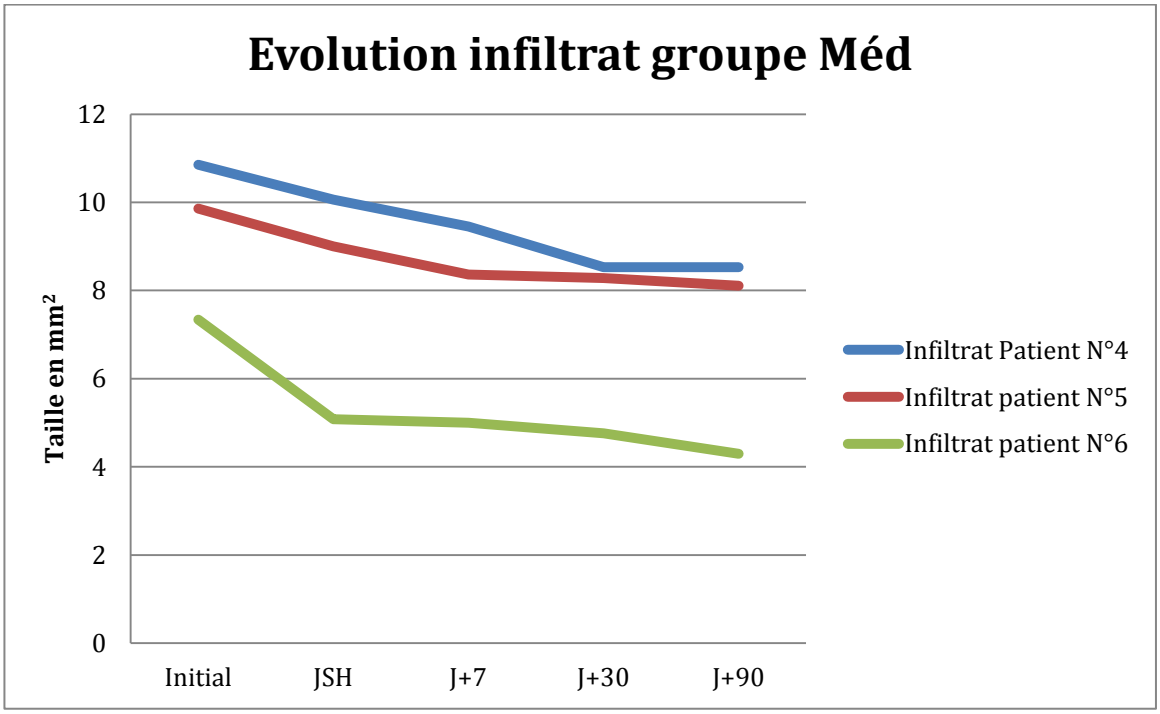

- Comparaison des 2 groupes

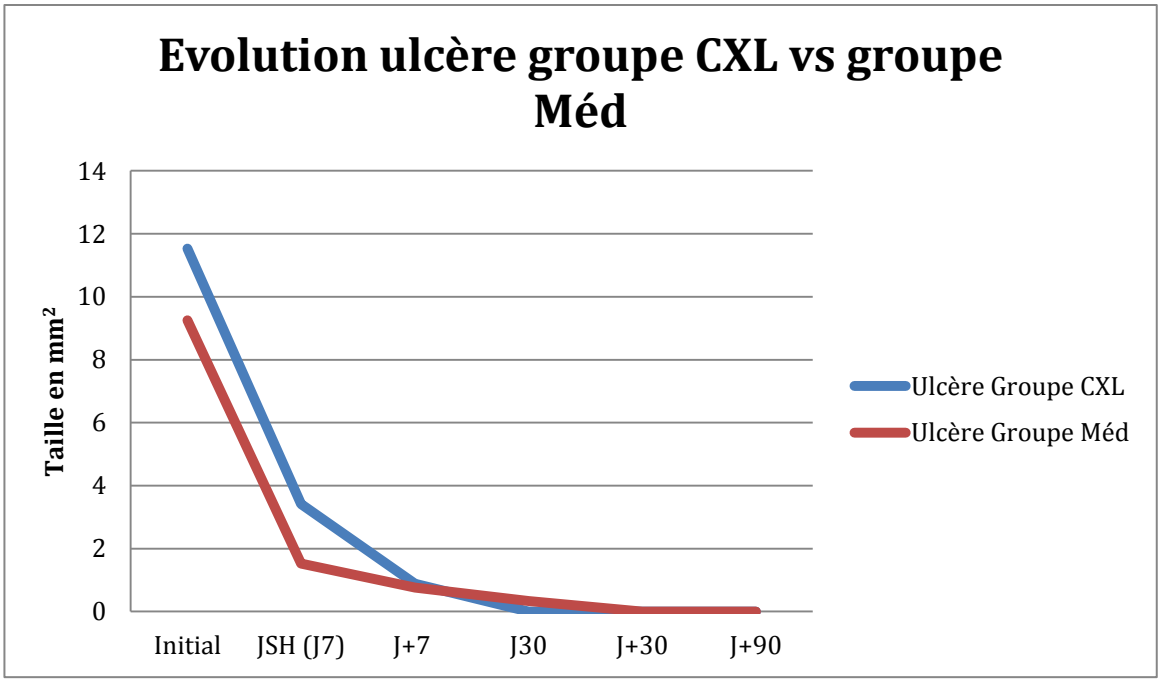

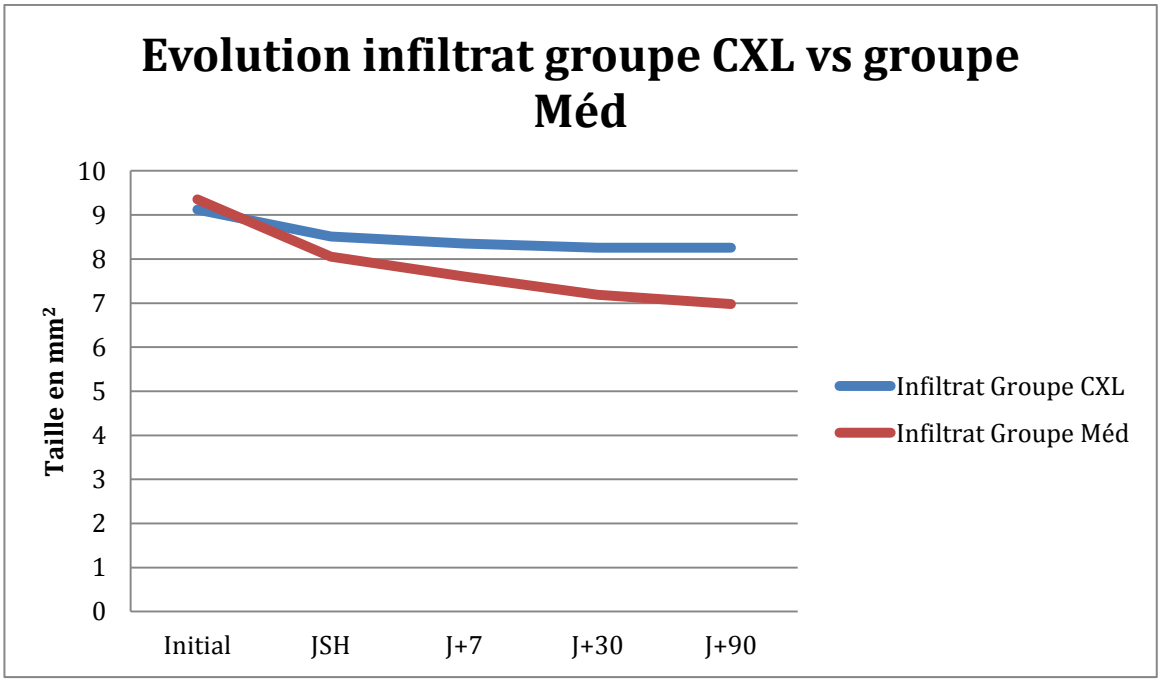

- Gain d'acuité visuelle

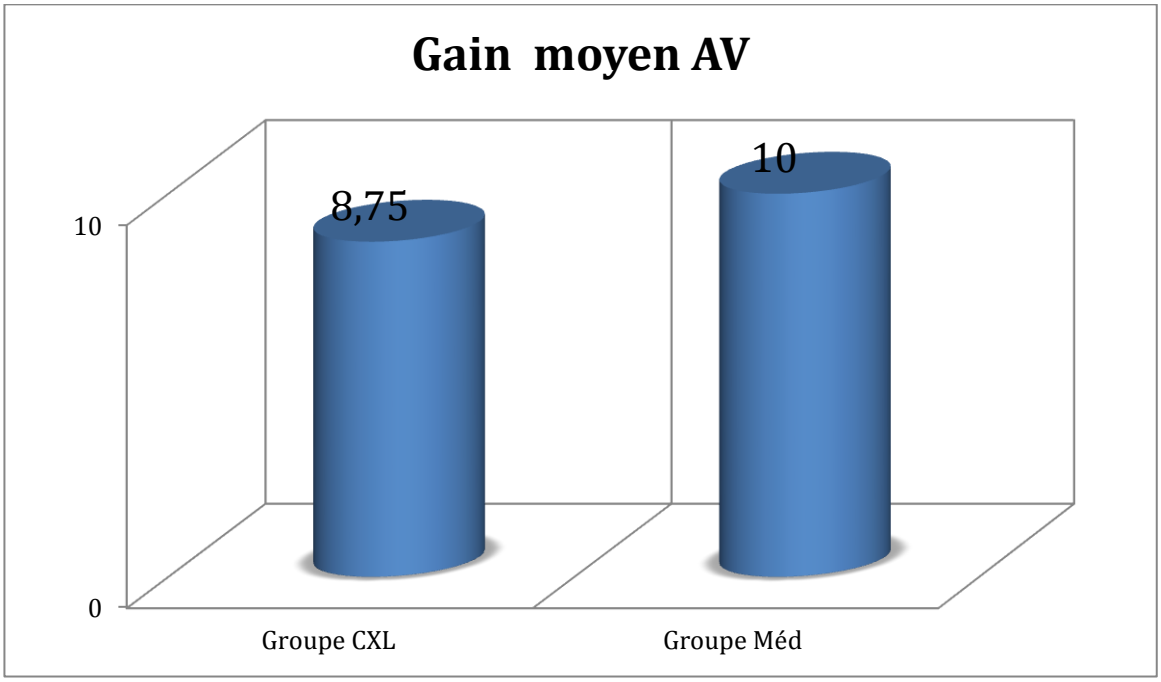

** en lignes échelle log Mar.*

- Durée de cicatrisation en jours

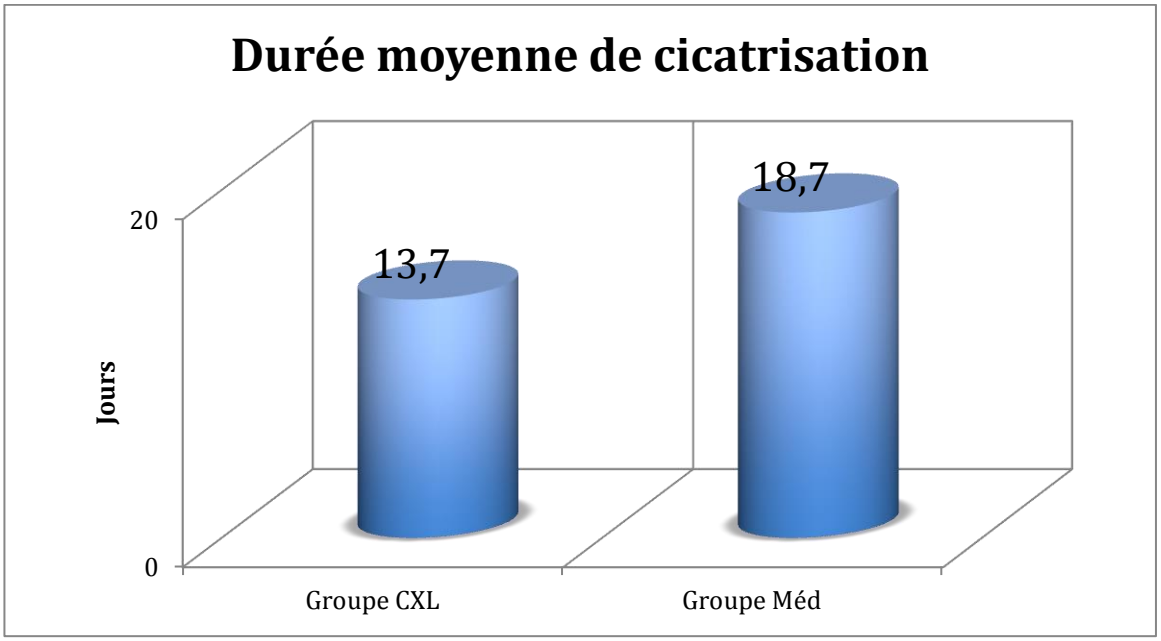

- Vitesse de cicatrisation



- Taille finale de la taie

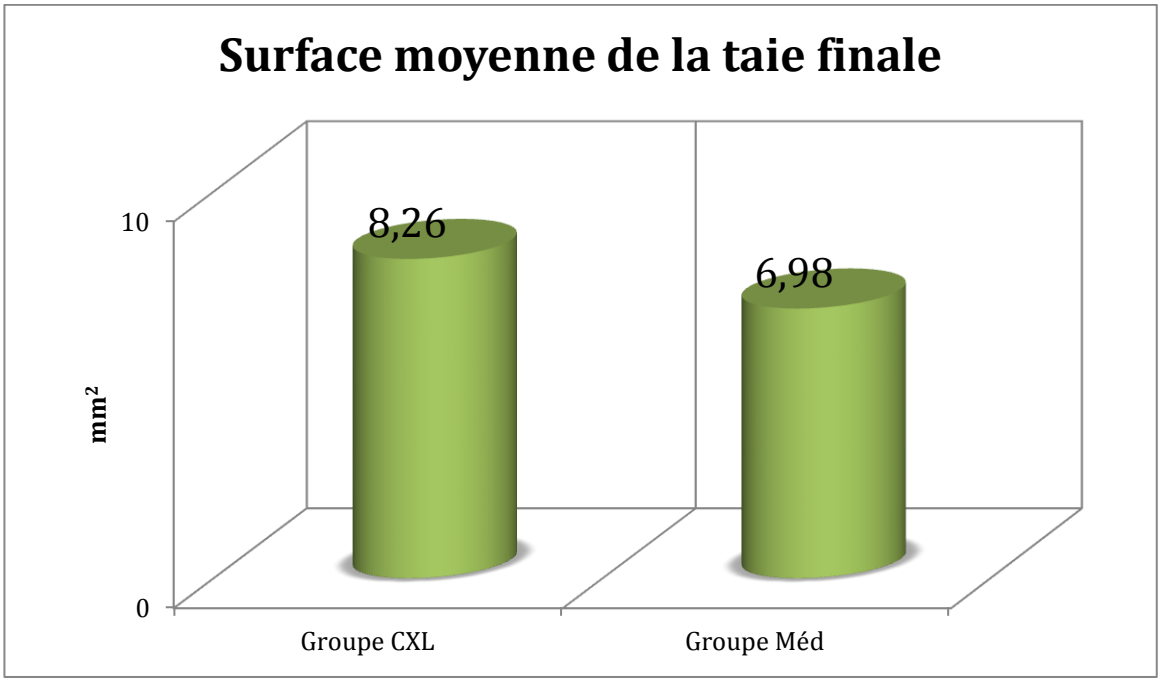

- Taille de la taie finale 2

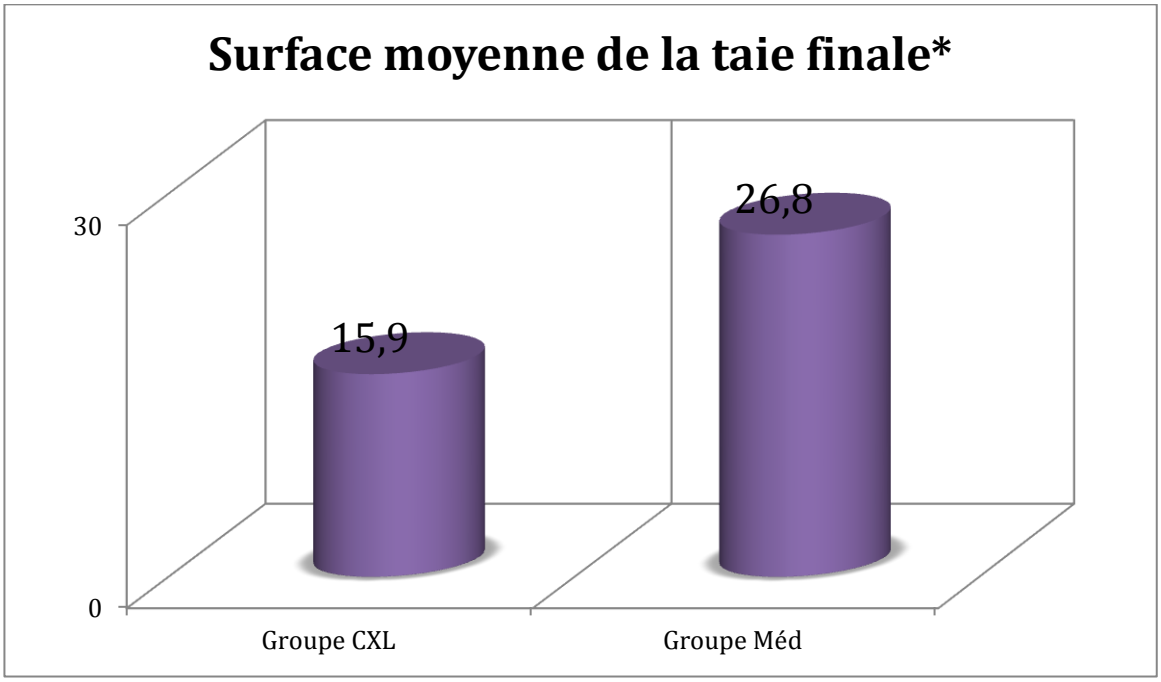

* moyenne en % de réduction par rapport à la taille de l'infiltrat initial.

- Amincissement cornéen séquellaire

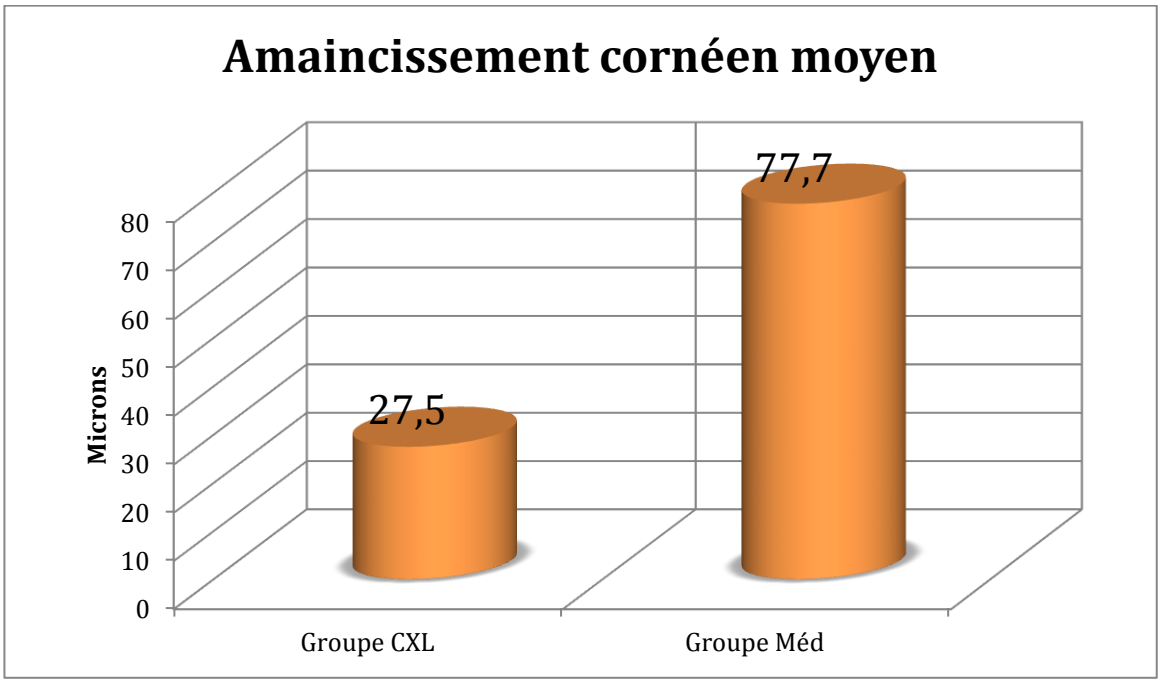

- Amincissement cornéen séquellaire 2

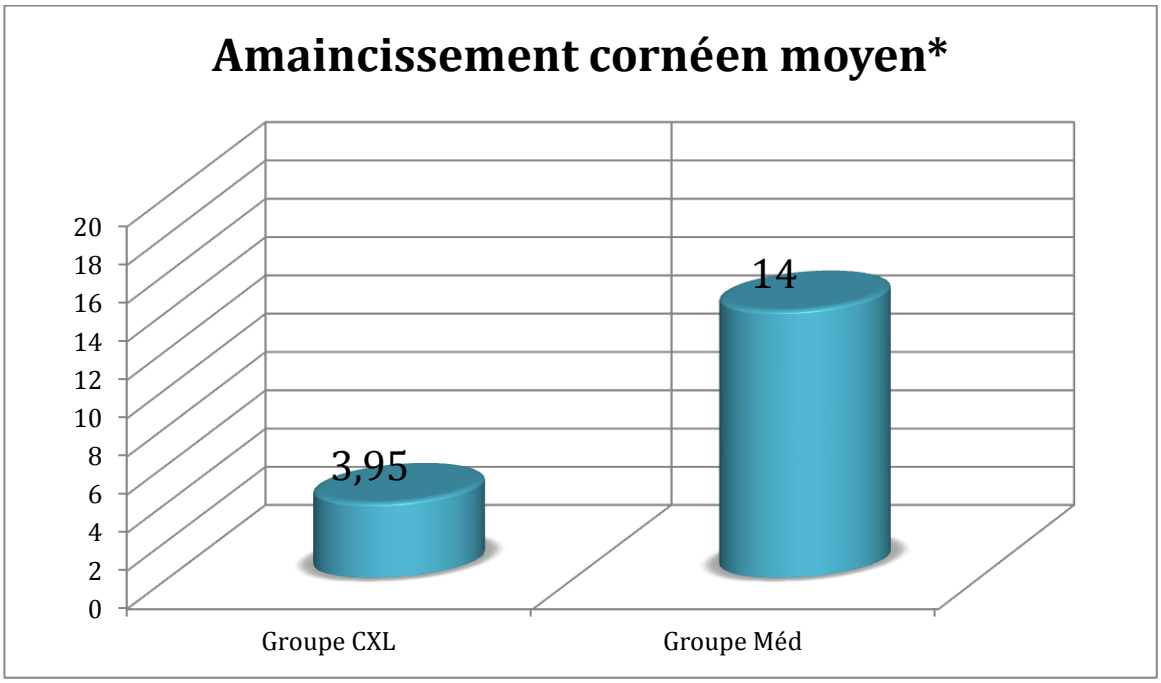

* en % de l'épaisseur cornéenne en zone saine juxta-pathologique.

	Groupe CXL (n=4)	Groupe Méd (n=3)
Gain moyen d'acuité visuelle (en ligne log Mar ±SD)	8,75± 6,18	10± 3
Durée moyenne de cicatrisation (en jours ±SD)	13,7± 11,4	18,7± 16,8
Vitesse de cicatrisation (en mm^2/jour ±SD)	0,58 ±0,42	0,59 ±0,27
Surface moyenne de la taie séquellaire (en mm^2 ±SD)	8,26± 11	6,98± 2,33
Surface moyenne de la taie séquellaire (en % de réduction de la taille de l'infiltrat initial ±SD)	15,9± 7,9	26,8± 12,7
Amincissement cornéen moyen séquellaire (en microns ±SD)	27,5±30	77,7±45
Amincissement cornéen moyen séquellaire (en % de réduction par rapport à l'épaisseur cornéenne juxta lésionnelle ±SD)	3,95 ± 4,39	14 ± 8,7

Tableau 3 : Tableau comparatif final par sous groupe

2.3 Discussion

Avant tout propos, il est important de préciser que ne nous sommes actuellement qu'au quart des inclusions prévues (10/39) et qu'il est donc impossible de dégager une significativité statistique à ce stade.

Les intérêts de notre étude sont multiples. En premier lieu, le peu d'études comparatives disponibles sur le sujet, en second lieu la construction même du protocole avec la réalisation de 2 groupes par randomisation centralisée avec des critères de sélection stricts. L'analyse photographique par un logiciel d'analyse photos. L'intérêt de la mesure de la vitesse de cicatrisation qui permet une meilleure comparabilité des groupes que la durée de cicatrisation en jours en s'affranchissant des différences de taille de l'ulcère initial. Et enfin, l'analyse de l'OCT de segment antérieur qui permet de recueillir des informations précieuses concernant la taie et l'amincissement cornéen séquellaire [27].

A l'heure actuelle, une seule étude comparant traitement médical antibiotique seul et traitement médical plus cross linking a été publiée. Elle comprend un groupe CXL de 21 patients et 19 dans le groupe médical, le critère de jugement est la durée de cicatrisation épithéliale en jours. L'étude confirme l'utilité et l'innocuité du cross linking (pas de perforation dans le groupe CXL) dans cette indication sans pour autant permettre une cicatrisation épithéliale plus rapide (39,76 jours dans le groupe CXL vs 46.05 p=0,68) [25]. Malheureusement, il est difficile de tirer des conclusions de cette étude car de nombreuses limites ont été mises en évidence lors de la publication de l'article: une désépithélialisation pré-CXL sur 9mm qui fausse la comparabilité des groupes concernant le critère de jugement principal, des patients ayant jusqu'à 24 semaines de traitement avant l'inclusion, des groupes d'inclusion inhomogènes notamment sur l'âge (or la résistance des lamelles de collagène varie selon l'âge) ainsi que l'utilisation de la durée de cicatrisation en jours comme critère de jugement principal avec une taille d'ulcère initial plus importante dans le groupe CXL (p=0,04).

Les inclusions sont limitées volontairement par des critères stricts. En effet, en dehors des classiques critères d'hospitalisation des kératites infectieuses, nous avons également exclus l'ensemble des cas pouvant correspondre à une surinfection d'ulcère herpétique (notamment les patients présentant une anesthésie cornéenne) ou les suspicions de kératite amibienne. Pour les kératites herpétiques, il a été prouvé que les UV ont un effet potentialisant sur la réplication virale

[28] et pour les atteintes amibiennes, la littérature reste partagée avec des articles en faveur de l'utilisation du CXL [29] et d'autres en défaveur [30]. Devant l'absence de consensus, nous avons préféré ne pas inclure ces patients.

Au delà de ces critères d'inclusions stricts, l'avantage de l'étude se trouve dans les mesures sur photographie des kératites infectieuses. En effet, la détermination des limites de l'ulcère et de l'infiltrat se fait de manière beaucoup plus précise et reproductible que celle en lampe à fente. Elle reste bien évidemment subjective et opérateur dépendante, mais les limites des ulcères et infiltrats sont facilement repérables et l'ensemble des photos a été analysé par le même opérateur.

Les mécanismes d'action du cross linking dans les kératites infectieuses sont multiples [9] et laisse augurer d'une efficacité clinique importante, mais le plus important est l'absence de spécificité de la cible. De ce postulat se dégage deux éléments importants : premièrement, l'identification des germes dans les kératites infectieuses est toujours difficile du fait d'une quantité de prélèvement très limitée, de la contamination par la flore locale et de l'usage d'antibiotique préalable. Cela se vérifie dans notre étude puisque seulement 40% des patients ont eu un diagnostic bactériologique positif. Deuxièmement, l'usage des antibiotiques à large spectre doit être limité au maximum du fait de l'émergence de résistances. De plus, l'atteinte poly microbienne voire mixtes bactéries et champignons n'est pas exceptionnelle et un exemple est également retrouvé dans notre cohorte. Ces éléments sont donc très en faveur de l'utilisation du cross-linking dans les kératites infectieuses. En revanche, bien qu'elle soit non spécifique, l'efficacité du cross-linking semble être dépendante du micro-organisme cible. En effet, il semble moins efficace dans les kératites mycosiques [24] que bactériennes. Cela pourrait être lié à une profondeur de l'infiltration plus importante dans les kératites mycosiques, avec une efficacité limitée (dépendante de la pénétration de la riboflavine [31]) et un risque de perforation ou d'atteinte endothéliale post cross-linking majoré. Cependant, son utilisation dans les kératites infectieuses n'est pas limitée par l'épaisseur cornéenne en raison de l'œdème cornéen initial important (pachymétrie pouvant atteindre 1000 microns sur le site infectieux dans notre étude).

Concernant les premiers résultats de l'étude :

- Critère de jugement principal :

- La durée de cicatrisation épithéliale est différente entre les 2 groupes, avec un avantage d'environ 5 jours pour le groupe CXL pour une moyenne de 13,7 jours.
  Il s'agit d'un chiffre inférieur à la durée de cicatrisation moyenne constatée dans la méta-analyse [24]. En revanche, il n'existe pas de différence sur la vitesse de cicatrisation entre les 2 groupes (0,58 groupe CXL vs 0,59 groupe Méd). Il s'agit de plus d'un paramètre plus fiable que la durée de cicatrisation en jours puisqu'il s'affranchit des différences de taille d'ulcère initial entre les patients. L'analyse par germes dans le groupe CXL en comparaison avec la méta analyse d'Alio [24] est disponible dans le tableau suivant même si nos effectifs sont encore trop restreints (une seule identification de germe dans le groupe CXL) pour conclure:

Durée de cicatrisation en jours	Bacille Gram Négatif	Pas de germes
Méta analyse Alio	12,6 (4-30)	19,25 (4-90)
Notre étude	30	8,33 (4-13)

- Critères de jugement secondaires :

- Le gain moyen d'acuité visuelle est équivalent dans les 2 groupes avec une amélioration non négligeable. On remarque cependant que les patients avec les acuités visuelles les plus basses (équivalent de Voit Bouger La Main) ont peu gagné de lignes en raison d'une taie invalidante dans l'axe visuel.
- La taille moyenne de la taie finale est légèrement inférieure dans le groupe traitement médical seul. Cet élément est confirmé par une analyse qui s'affranchit de la taille de la taie initiale, à savoir la taille de la taie résiduelle rapportée à la surface de l'infiltrat initial. Cet élément montre également un avantage pour le groupe traitement médical seul. On pourrait donc suspecter le cross-linking d'induire, par les remaniements locaux provoqués, l'induction d'une cicatrice cornéenne indépendante de l'atteinte infectieuse initiale, ce qui n'a jamais été prouvé dans la littérature. Cet élément pourrait justifier la non indication du cross linking dans les abcès juxta axiaux et dont la taie séquellaire pourrait être invalidante. Il y aurait donc possiblement un choix « topo » guidé. De même, un

facteur confusionnel concernant cet élément, pourrait être en lien avec l'utilisation d'une corticothérapie locale dans le but de réduire ou d'éclaircir la taie. Dans notre étude, les patients ont effectivement débuté ce traitement à des moments différents selon le germe incriminé et la durée de cicatrisation épithéliale. Malgré tout des travaux récents [32] n'ont pas prouvé d'efficacité réelle de la corticothérapie locale sur la taie séquellaire. Nous n'avons donc pas pris en compte cet élément.

- L'amincissement cornéen semble en revanche franchement moindre dans le groupe CXL, aussi bien sur l'amincissement brut en microns que sur le pourcentage d'amincissement par rapport à l'épaisseur cornéenne juxta pathologique. Ce critère permet une meilleure comparabilité car il s'affranchit des différences initiales d'épaisseur cornéenne entre les 2 groupes. Nous pourrions donc penser que, par son action précoce et rapide, le cross-linking permet de bloquer les enzymes lytiques sécrétées par les bactéries (mécanisme pathologique connu en particulier pour le Pseudomonas Aeruginosa). De même, une cicatrisation plus rapide pourrait également permettre une lyse cornéenne plus limitée.

Dans notre étude un nombre non négligeable de patient (3/10) a du bénéficier d'un traitement chirurgical en raison de complications secondaires. Deux patients dans le groupe traitement médical , en raison d'une absence complète de progression de la cicatrisation sur plusieurs jours consécutifs avec début d'amincissement secondaire ont nécessité une kératoplastie par greffe de membrane amniotique. Un patient du groupe cross-linking a bénéficié d'une greffe de cornée « bouchon » en raison d'une évolution locale vers un descemétocèle. Même s'il n'existe pas de significativité statistique sur ce petit nombre de patients, il semble que ces patients étaient parmi ceux qui présentaient l'atteinte initiale la plus sévère (taille moyenne initiale de l'ulcère = 25 ,8mm^2 et de l'infiltrat = 27,4mm^2). De même, le seul patient de l'étude ayant une atteinte mycosique prouvée appartient à ce groupe. Pour le patient qui a nécessité une greffe bouchon, une atteinte mycosique est également fortement suspectée. Il semble donc également que dans notre étude le cross linking soit à utiliser avec prudence dans le cadre de kératite supposée mycosique très sévère dont le pronostic est initialement réservé. En accord avec la littérature actuelle [24], cela laisse suspecter que l'efficacité du cross-linking soit meilleure dans les kératites bactériennes que mycosiques.

La réhabilitation visuelle post kératite infectieuse repose sur 2 éléments essentiels. Premièrement, la taie cornéenne cicatricielle secondaire aux remaniements stromaux locaux et secondairement, l'astigmatisme irrégulier lié à l'amincissement cornéen séquellaire. Sur ce point il est difficile de conclure dans notre étude pour le moment. En effet, la taie séquellaire semble moins importante dans le groupe médical alors que l'amincissement séquellaire semble moins important dans le groupe CXL.

Pour mesurer la réelle efficacité du cross-linking dans la prise en charge des kératites infectieuses et le comparer de façon directe avec le traitement médical, il faudrait pouvoir réaliser une étude comparative randomisée en créant deux groupes. Un groupe cross-linking seul et un groupe traitement médical seul. Or cela pose un évident problème éthique puisque l'efficacité du cross-linking n'étant pas prouvé, cela pourrait occasionner une perte de chance pour le patient. Malgré tout une étude suédoise avec un schéma proche a été récemment publiée. Il s'agit d'une étude prospective, incluant 16 patients, non randomisée, concernant des kératites infectieuses avec un ulcère épithélial inférieur à 2,5mm à l'inclusion. L'ensemble des patients [33] a bénéficié la réalisation d'un cross-linking seul. L'instillation de collyres antibiotiques était débutée si et seulement si l'évolution locale était défavorable. Les résultats montrent que seuls 2 patients ont nécessité un traitement complémentaire. La limite de cette étude étant bien évidemment la petite initiale des ulcères.

Malgré la précocité de cette première analyse, certaines tendances semblent se dégager. Notamment celle qui amènerait à prendre en charge les kératites infectieuses avec critères d 'hospitalisation mais peu sévères (infiltrat de moins de 5mm, ulcère idem, pas de suspicion de kératite mycosique) en réduisant au maximum la durée d'hospitalisation. A savoir, l'instauration des collyres horaires renforcés jour et nuit et la réalisation dans les 48-72 premières heures d'un cross-linking permettant un retour à domicile juste après celui avec une décroissance des collyres renforcés. Un contrôle systématique en consultation devra être réalisé toutes les 48H jusqu'à cicatrisation complète. Cela nécessite bien évidement une coopération et une information des patients. Mais au delà de l'intérêt socio-économique évident, cela permet de simplifier la prise en charge pour le patient. Autre piste à étudier, celle concernant les abcès très sévères dont une prise en charge thérapeutique « maximum » est nécessaire. Elle devrait donc associer un cross-linking précoce à un traitement local maximum notamment de part la non spécificité du mécanisme d'action du cross-linking. La seule réserve dans ce cas concerne les atteintes supposées mycosiques avec infiltrat profond pour lesquelles il subsiste un risque de décompensation

endothéliale voire de perforation cornéenne post cross linking. Certains auteurs suggèrent que le cross-linking pourrait n'être utilisé que pour des infiltrats de moins de 250 microns [21]. Cet élément renforce la nécessité de réalisation d'un OCT de segment antérieur à la phase initiale des kératites infectieuses.

On note également dans de nombreuses études dont celle de Iseli [18], l'utilisation du cross-linking en seconde intention après échec des collyres antibiotiques, dans ce que l'on peut interpréter comme une éventuelle alternative ou association à la kératoplastie par greffe de membrane amniotique ou greffe cornéenne à chaud [34]. Autre protocole dans cette étude [20] avec pour la prise en charge de 3 kératites amibiennes résistantes, la réalisation de 2 cross-linking successifs de 1 à 3 semaines d'intervalle dans la prise en charge.

A l'avenir, d'autres protocoles pour le cross-linking vont probablement émerger dans la prise en charge des kératites infectieuses, comme cela a été le cas avec efficacité pour les kératocônes. Des protocoles « accélérés » notamment en utilisant la tête émettrice UV-A de 9 mW/cm^2, permettant une irradiation limitée à 9 minutes, sont utilisés. Il reste à évaluer l'efficacité et la sureté de ces protocoles dans le cadre des kératites infectieuses. L'étude de Price a déjà expérimenté des durées d'irradiation différentes selon les patients avec une efficacité semblable mais toujours avec la tête de $3mW/cm^2$ [21].

2.4 Conclusion

Le peu de patients inclus ne permet pas pour le moment de conclure de façon significative, mais certaines tendances se dégagent. La vitesse de cicatrisation ne semble pas modifiée par le cross-linking, en revanche l'amincissement cornéen semble moindre dans le groupe cross-linking. La taie séquellaire semble plus petite dans le groupe traitement médical seul, laissant à penser que le cross-linking pourrait induire une cicatrice cornéenne.

L'OCT de segment antérieur trouve toute sa place dans la prise en charge initiale des kératites infectieuses, afin de déterminer la pachymétrie initiale dans la zone infectée et la profondeur de l'infiltrat. Ces éléments pourraient être importants pour orienter la prise en charge thérapeutique.

Même si nous ne sommes qu'aux prémices des résultats de l'étude, le cross-linking semble être une thérapeutique additionnelle intéressante et sûre dans la prise en charge des kératites infectieuses sévères. La suite de l'étude permettra de préciser sa place exacte dans l'arsenal thérapeutique.

3. ANNEXES

3.1 Annexe 1 : Photos

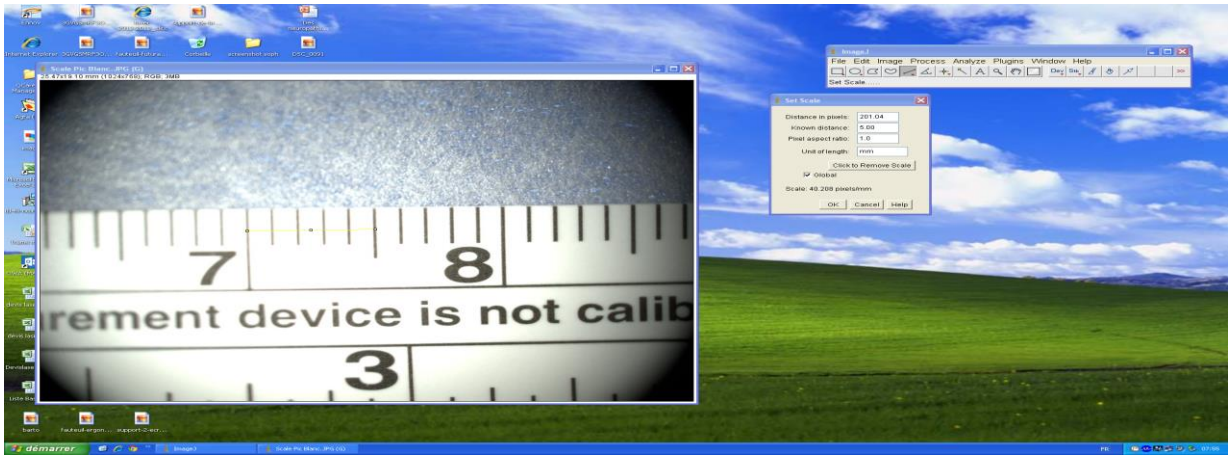

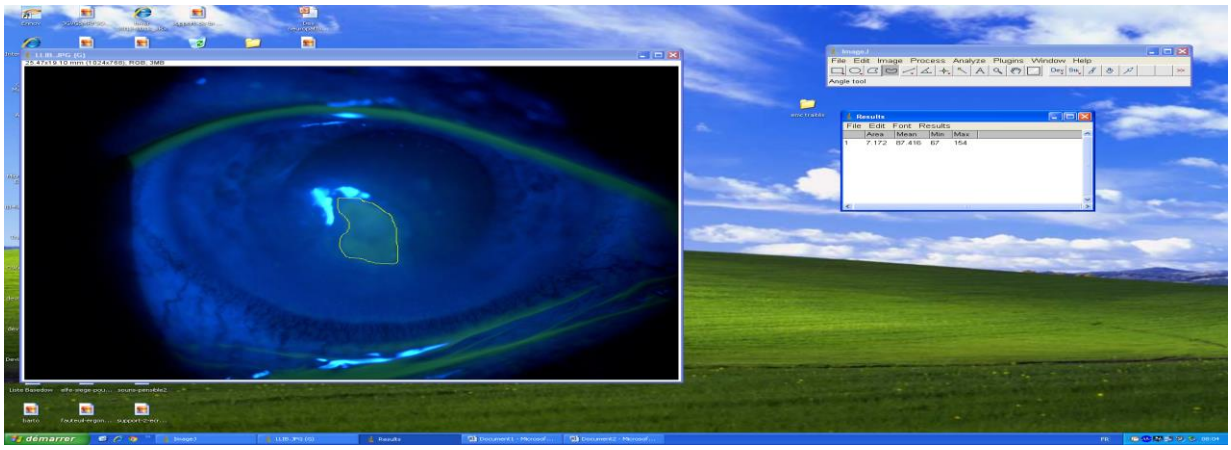

Méthode de mesure des ulcères et infiltrats/taies cornéens : logiciel ImageJ.

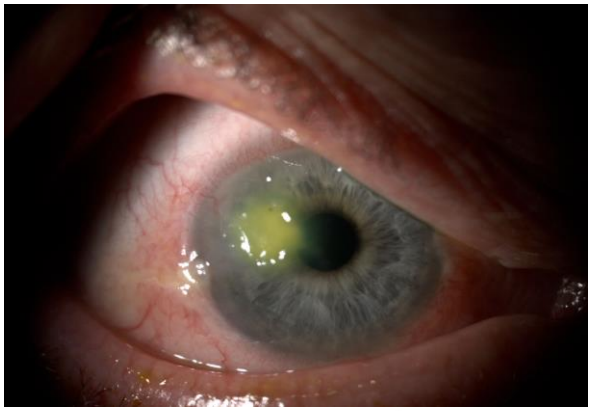

Photos initiales et finales patient groupe CXL.

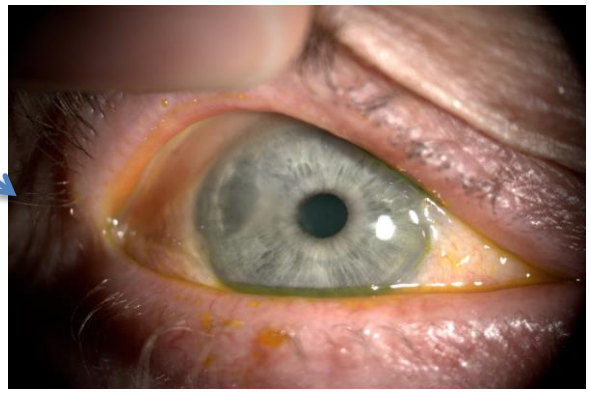

Photos initiales et finales patient groupe Méd.

3.2 Annexe 2 : Lettre d'information

Titre de l'étude: Evaluation de l'efficacité du UVAthérapie augmentée par Riboflavine dans le traitement des kératites infectieuses non perforées : étude monocentrique, contrôlée, prospective randomisée du dispositif médical Ricrolin.

Madame, Monsieur,

Vous présentez une kératite infectieuse (ou abcès de cornée) dont la sévérité nécessite une hospitalisation. Il s'agit d'une infection grave de la cornée. Le traitement de référence actuel fait appel à l'administration de collyres toutes les heures jour et nuit, ces collyres sont fabriqués et dispensés par la pharmacie du CHU de l'hôpital. Ce traitement est contraignant et le suivi nécessite plusieurs visites de contrôle après l'hospitalisation.

Le cross-linking du collagène est une technique habituellement utilisée dans une autre pathologie cornéenne. Il s'agit d'une application d'UV (ultraviolets) sur la cornée sensibilisée par un collyre vitaminique (donc sans allergie). La procédure se déroule au bloc opératoire sous anesthésie locale est indolore et dure quarante minutes. Elle ne présente pas d'effets secondaires majeurs. La procédure sera réalisée à une seule reprise.

On sait que les UV ont une action stérilisante et non spécifique sur les germes responsables des kératites infectieuses.

Le but de l'étude est de tester ce dispositif afin de savoir si le cross linking permet d'accélérer la guérison et d'ainsi réduire la durée d'hospitalisation.

Nous vous proposons donc de participer à une étude clinique qui évaluera l'efficacité du cross linking sur la kératite bactérienne en complément du traitement antibiotique. Si vous donnez votre accord pour y participer, un tirage au sort aura lieu pour déterminer si vous bénéficierez de la technique à l'étude.

Deux groupes seront constitués le premier bénéficiera du traitement antibiotique classique plus le cross linking dans les 72 premières heures de la prise en charge, le second groupe du traitement antibiotique seul.

L'étude se déroulera sur 3 mois et n'entraînera pas de visite supplémentaire par rapport au traitement classique et aucune perte de chance puisque vous bénéficierez dans tous les cas du traitement de référence actuel. Vous serez vu quotidiennement durant l'hospitalisation puis 7, 30 et 90 jours après la sortie ce qui constituera la fin de l'étude.

Nous évaluerons la durée de cicatrisation de la surface cornéenne qui constitue le facteur principal de guérison en comparant les deux groupes. Une cicatrisation plus rapide permettra une hospitalisation plus courte car pour permettre la sortie de l'hospitalisation ce critère doit être validé.

INFORMATIONS COMPLEMENTAIRES

Les éléments concernant cette étude seront confidentiels, et le praticien qui vous suivra est tenu au secret médical. Certaines données nominatives vous concernant feront l'objet d un traitement informatisé. Conformément à la loi « Informatique et Liberté », ces données resteront strictement confidentielles.

Votre identité ne sera à aucun moment révélée dans aucun des rapports de traitement des données, que ceux-ci soient adressés au Ministère de la Santé, au promoteur de l'étude ou au moniteur de l'étude.

Conformément aux dispositions du Livre II bis du code de la Santé Publique (Loi Huriet-Sérusclat), le CHU de Nantes, promoteur de l'étude, a souscrit un Contrat d'Assurance Responsabilité Civile auprès de .

Le Comité de Protection des Personnes (C.P.P) de , chargé de l examen de cette étude, a donné un avis favorable à sa réalisation, en date du JJ/MM/20 .

Votre participation à cette étude est volontaire et vous êtes libre de ne pas y participer ou de vous en retirer à tout moment, sans que cela n'influence votre suivi médical ou n'entraîne la perte des avantages auxquels vous avez droit par ailleurs.

Fait à Nantes, le

Paraphe

3.3 Annexe 3 : Formulaire de consentement éclairé

Titre de l'étude : **Evaluation de l'efficacité du UVAthérapie augmentée par Riboflavine dans le traitement des kératites infectieuses non perforées : étude monocentrique, contrôlée, prospective randomisée du dispositif médical Ricrolin.**

Je soussigné(e) : Nom Prénom Né(e) le

Adresse et Tél :

Certifie être affilié à un régime de sécurité sociale

Le Dr Orignac du CHU de Nantes m'a proposé de participer à une étude dont le promoteur est le CHU de Nantes, sur le traitement des kératites infectieuses. Le protocole m a été présenté le / /201 .

Il m'a précisé que je suis libre d'accepter ou de refuser ; cela ne changera en aucune manière la qualité des soins que je recevrai. Si je le désire, je serai libre à tout moment d'arrêter ma participation. J'en informerai alors le Dr Orignac. Je pourrai à tout moment demander toute information complémentaire au Dr Orignac au numéro de téléphone suivant :

02.40.08.34.05

J'ai bien reçu et bien compris les informations concernant le but de cette étude, sa durée, les méthodes utilisées, les bénéfices, les contraintes et risques possibles de cette étude et une lettre d'information claire et précise m a été remise. Les données qui me concernent resteront strictement confidentielles. J'ai également pris connaissance de l'avis du Comité de Protection des Personnes (CPP) de [nom du CPP] qui a examiné et approuvé le projet, en date du / /20 .

J'ACCEPTE DE PARTICIPER À CETTE ETUDE DANS LES CONDITIONS PRECISEES DANS LA LETTRE D'INFORMATION CI-DESSUS QUE J'AI LUE ET PARAPHEE, ET QUI M'A ETE REMISE.

J'atteste ne pas être sous tutelle ou curatelle ou autre sauvegarde de justice. Mon consentement ne décharge pas les organisateurs de l'étude de leurs responsabilités. Je conserve tous mes droits garantis par la loi.

Fait à , le

Signature de l'investigateur Signature du Patient :

Ou du Co-investigateur :

Dr ORIGNAC

3.4 Annexe 4 : Cahier d'observation patient

Evaluation de l'efficacité du UVAthérapie augmentée par Riboflavine dans le traitement des kératites infectieuses non perforées : étude monocentrique, contrôlée, prospective randomisée du dispositif médical Ricrolin :

Cahier d'observation patient.

CENTRE HOSPITALIER
UNIVERSITAIRE DE NANTES

Dr Orignac / Dr Vabres

Visite 1 : Inclusion

Code patient :

Nom de l'examinateur :

Date : / /20

- Vérification des critères d'inclusion :

Critères d'inclusion		OUI : 1 seul critère nécessaire	NON
Kératite infectieuse	Infiltrat de plus de 2mm.		
	Infiltrat situé à moins de 3mm de l'axe visuel.		
	Tyndall de chambre supérieur à une croix.		

- Vérification de l'absence de critères d'exclusion :

	OUI : 1 critère = exclusion	NON
Suspicion kératite à HSV.		
Suspicion kératite amibienne.		
Antécédents herpès oculaire œil concerné.		
Desmetocèle, état pré perforatif.		
Mineur, majeur sous tutelle.		

- Fiche d'information remise : Oui / Non

- Consentement signé : Oui / Non

- Examen clinique :
  - Acuité visuelle : /10 soit log MAR.
  - Lampe à fente :
    - ✓ Taille de l'infiltrat en mm :
    - ✓ Taille de l'ulcère en mm :
    - ✓ Photos : Oui / Non

- Prélèvements : Oui / Non
  Si oui : - Bactériologie : Oui / Non
  - Mycologie : Oui / Non
  - Anatomopathologie : Oui / Non

- Porteur de lentille de contact : Oui / Non

- Traitement horaire débuté : - Vancomycine : Oui / Non
  - Fortum : Oui / Non
  - Amiklin : Oui / Non
  - Fungizone : Oui / Non

- Date de la prochaine visite : / /20

Visite 2 : Cross linking lors de l'hospitalisation

Code patient :

Examinateur :

J+ après le début de l'hospitalisation.

Date : / /20

- Date de la randomisation :

- Crosslinking : Oui / Non

  Si oui réalisé à H+ après l'inclusion.
  Etalonnage de l'appareil :

Visite 3 : Sortie d'hospitalisation

Code patient :

Examinateur :

J+ après le début de l'hospitalisation.

Date : / /20

- Examen clinique :
  - Acuité visuelle : /10 soit log MAR.
  - Lampe à fente :
    - ✓ Taille de l'infiltrat en mm :
    - ✓ Taille de l'ulcère en mm :
    - ✓ Photos : Oui / Non
- Durée de cicatrisation épithéliale complète en jours :
- Traitement en cours :

  - Vancomycine : Oui / Non. Posologie :

  - Fortum : Oui / Non. Posologie :

  - Amiklin : Oui / Non. Posologie :

  - Fungizone : Oui / Non. Posologie :
- Résultats bactériologiques :
- Date de la prochaine visite : / /20

Visite 4 : J7 (+/-2) post hospitalisation

Code patient :

Examinateur :

Date : / /20

- Examen clinique :

  - Acuité visuelle : /10 soit log MAR.
  - Lampe à fente :
    - ✓ Taille de l'infiltrat en mm :
    - ✓ Taille de l'ulcère en mm :
    - ✓ Néovaisseaux : Oui / Non
      Si oui localisation et profondeur :
    - ✓ Kératite ponctuée superficielle : Oui / Non
    - ✓ Photos : Oui / Non

- Traitement et posologie :

- Date de la prochaine visite : / /20

Visite 5 : J30 (+/-2) post hospitalisation

Code patient :

Examinateur :

Date : / /20

- Examen clinique :

  - Acuité visuelle : /10 soit log MAR.
  - Lampe à fente :
    - ✓ Taille de l'infiltrat en mm :
    - ✓ Taille de l'ulcère en mm :
    - ✓ Néovaisseaux : Oui / Non
      Si oui localisation et profondeur :
    - ✓ Kératite ponctuée superficielle : Oui / Non
    - ✓ Photos : Oui / Non

- Traitement de sortie et posologie :

- Date de la prochaine visite : / /20

Visite 6 : Sortie d'étude (J90 +/- 2 jours)

Code patient :

Examinateur :

Date : / /20

- Examen clinique :

  - Acuité visuelle finale : /10 soit log MAR.

  - Lampe à fente :

    - ✓ Taille finale de la taie en mm :
      Ratio entre la taille initiale de l'ulcère et la taille de la taie finale exprimée en % :

    - ✓ Taille de l'ulcère en mm :

    - ✓ Néovaisseaux : Oui / Non
      Si oui localisation et profondeur :

    - ✓ Kératite ponctuée superficielle : Oui / Non

    - ✓ Photos : Oui / Non

- OCT de segment antérieur :
  - Pachymétrie juxta lésionnelle en zone saine :
  - Pachymétrie minimale en zone infectée :

- Traitement et posologie :

BIBLIOGRAPHIE

[1] Bourcier T, Chaumeil C, Borderie V, Laroche L. Infection cornéenne: diagnostic et traitement. EMC Ophtalmologie. n.d.

[2] Darugar A, Gaujoux T, Goldschmidt P, Chaumeil C, Laroche L, Borderie V. [Clinical, microbiological and therapeutic features of severe bacterial keratitis]. J Fr Ophtalmol 2011;34:362–8.

[3] Bourcier T, Thomas F, Borderie V, Chaumeil C, Laroche L. Bacterial keratitis: predisposing factors, clinical and microbiological review of 300 cases. Br J Ophthalmol 2003;87:834–8.

[4] Betanzos-Cabrera G, Juárez-Verdayes MA, González-González G, Cancino-Díaz ME, Cancino-Díaz JC. Gatifloxacin, moxifloxacin, and balofloxacin resistance due to mutations in the gyrA and parC genes of Staphylococcus epidermidis strains isolated from patients with endophthalmitis, corneal ulcers and conjunctivitis. Ophthalmic Res 2009;42:43–8.

[5] Kamaev P, Friedman MD, Sherr E, Muller D. Photochemical kinetics of corneal cross-linking with riboflavin. Invest Ophthalmol Vis Sci 2012;53:2360–7.

[6] Wollensak G, Spoerl E, Seiler T. Riboflavin/ultraviolet-a-induced collagen crosslinking for the treatment of keratoconus. Am J Ophthalmol 2003;135:620–7.

[7] Wittig-Silva C, Whiting M, Lamoureux E, Lindsay RG, Sullivan LJ, Snibson GR. A randomized controlled trial of corneal collagen cross-linking in progressive keratoconus: preliminary results. J Refract Surg Thorofare NJ 1995 2008;24:S720–5.

[8] Spoerl E, Wollensak G, Seiler T. Increased resistance of crosslinked cornea against enzymatic digestion. Curr Eye Res 2004;29:35–40.

[9] Panda A, Krishna SN, Kumar S. Photo-activated riboflavin therapy of refractory corneal ulcers. Cornea 2012;31:1210–3.

[10] Shetty R, Nagaraja H, Jayadev C, Shivanna Y, Kugar T. Collagen crosslinking in the management of advanced non-resolving microbial keratitis. Br J Ophthalmol 2014;98:1033–5.

[11] Makdoumi K, Bäckman A, Mortensen J, Crafoord S. Evaluation of antibacterial efficacy of photo-activated riboflavin using ultraviolet light (UVA). Graefes Arch Clin Exp Ophthalmol Albrecht Von Graefes Arch Für Klin Exp Ophthalmol 2010;248:207–12.

[12] Uc MH, Scott JF. Effects of ultraviolet light on the biological functions of transfer RNA. Biochem Biophys Res Commun 1966;22:459–65.

[13] Martins SAR, Combs JC, Noguera G, Camacho W, Wittmann P, Walther R, et al. Antimicrobial efficacy of riboflavin/UVA combination (365 nm) in vitro for bacterial and fungal isolates: a potential new treatment for infectious keratitis. Invest Ophthalmol Vis Sci 2008;49:3402–8.

[14] Schilde T, Kohlhaas M, Spoerl E, Pillunat LE. [Enzymatic evidence of the depth dependence of stiffening on riboflavin/UVA treated corneas]. Ophthalmol Z Dtsch Ophthalmol Ges 2008;105:165–9.

[15] Sauer A, Letscher-Bru V, Speeg-Schatz C, Touboul D, Colin J, Candolfi E, et al. In vitro efficacy of antifungal treatment using riboflavin/UV-A (365 nm) combination and amphotericin B. Invest Ophthalmol Vis Sci 2010;51:3950–3.

[16] Makdoumi K, Mortensen J, Crafoord S. Infectious keratitis treated with corneal crosslinking. Cornea 2010;29:1353–8.

[17] Morén H, Malmsjö M, Mortensen J, Ohrström A. Riboflavin and ultraviolet a collagen crosslinking of the cornea for the treatment of keratitis. Cornea 2010;29:102–4.

[18] Iseli HP, Thiel MA, Hafezi F, Kampmeier J, Seiler T. Ultraviolet A/riboflavin corneal cross-linking for infectious keratitis associated with corneal melts. Cornea 2008;27:590–4.

[19] Micelli Ferrari T, Leozappa M, Lorusso M, Epifani E, Micelli Ferrari L. Escherichia coli keratitis treated with ultraviolet A/riboflavin corneal cross-linking: a case report. Eur J Ophthalmol 2009;19:295–7.

[20] Khan YA, Kashiwabuchi RT, Martins SA, Castro-Combs JM, Kalyani S, Stanley P, et al. Riboflavin and ultraviolet light a therapy as an adjuvant treatment for medically refractive Acanthamoeba keratitis: report of 3 cases. Ophthalmology 2011;118:324–31.

[21] Price MO, Tenkman LR, Schrier A, Fairchild KM, Trokel SL, Price FW. Photoactivated riboflavin treatment of infectious keratitis using collagen cross-linking technology. J Refract Surg Thorofare NJ 1995 2012;28:706–13.

[22] Sorkhabi R, Sedgipoor M, Mahdavifard A. Collagen cross-linking for resistant corneal ulcer. Int Ophthalmol 2013;33:61–6.

[23] Müller L, Thiel MA, Kipfer-Kauer AI, Kaufmann C. Corneal cross-linking as supplementary treatment option in melting keratitis: a case series. Klin Monatsblätter Für Augenheilkd 2012;229:411–5.

[24] Alio JL, Abbouda A, Valle DD, del Castillo JMB, Fernandez JAG. Corneal cross linking and infectious keratitis: a systematic review with a meta-analysis of reported cases. J Ophthalmic Inflamm Infect 2013;3:47.

[25] Said DG, Elalfy MS, Gatzioufas Z, El-Zakzouk ES, Hassan MA, Saif MY, et al. Collagen cross-linking with photoactivated riboflavin (PACK-CXL) for the treatment of advanced infectious keratitis with corneal melting. Ophthalmology 2014;121:1377–82.

[26] Schrier A, Greebel G, Attia H, Trokel S, Smith EF. In vitro antimicrobial efficacy of riboflavin and ultraviolet light on Staphylococcus aureus, methicillin-resistant Staphylococcus aureus, and Pseudomonas aeruginosa. J Refract Surg Thorofare NJ 1995 2009;25:S799–802.

[27] Abbouda A, Estrada AV, Rodriguez AE, Alió JL. Anterior segment optical coherence tomography in evaluation of severe fungal keratitis infections treated by corneal crosslinking. Eur J Ophthalmol 2014;24:320–4.

[28] Ferrari G, Iuliano L, Viganò M, Rama P. Impending corneal perforation after collagen cross-linking for herpetic keratitis. J Cataract Refract Surg 2013;39:638–41.

[29] Letsch J, Abou-Bacar A, Candolfi E, Bourcier T, Sauer A. [Evaluation of in vitro efficacy of combined riboflavin and ultraviolet-A (365 nm) for Acanthamoeba]. J Fr Ophtalmol 2015;38:213–9.

[30] Berra M, Galperín G, Boscaro G, Zarate J, Tau J, Chiaradia P, et al. Treatment of Acanthamoeba keratitis by corneal cross-linking. Cornea 2013;32:174–8.

[31] Spoerl E, Mrochen M, Sliney D, Trokel S, Seiler T. Safety of UVA-riboflavin cross-linking of the cornea. Cornea 2007;26:385–9.

[32] Herretes S, Wang X, Reyes JMG. Topical corticosteroids as adjunctive therapy for bacterial keratitis. Cochrane Database Syst Rev 2014;10:CD005430.

[33] Makdoumi K, Mortensen J, Sorkhabi O, Malmvall B-E, Crafoord S. UVA-riboflavin photochemical therapy of bacterial keratitis: a pilot study. Graefes Arch Clin Exp Ophthalmol Albrecht Von Graefes Arch Für Klin Exp Ophthalmol 2012;250:95–102.

[34] Schnitzler E, Spörl E, Seiler T. [Irradiation of cornea with ultraviolet light and riboflavin administration as a new treatment for erosive corneal processes, preliminary results in four patients]. Klin Monatsblätter Für Augenheilkd 2000;217:190–3.

Vu, le Président du Jury,

Vu, le Directeur de Thèse,

Vu, le Doyen de la Faculté,

RESUME

NOM : BOULET **PRENOM : MATHIEU**

Titre de thèse : Evaluation de l'efficacité de l'UV-A thérapie augmentée par riboflavine dans le traitement des kératites infectieuses non perforées : étude monocentrique, contrôlée, prospective, randomisée du dispositif médical Ricrolin® : présentation et résultats préliminaires.

Introduction : Evaluer l'efficacité et la sûreté du cross linking dans la prise en charge des kératites infectieuses sévères.

Matériel et Méthode : Etude prospective contrôlée monocentrique au CHU de Nantes incluant des patients présentant une kératite infectieuse répondant aux critères suivants : infiltrat supérieur à 2mm, à moins de 3mm de l'axe visuel et/ou réaction de chambre antérieure. A l'exclusion des kératites supposées herpétiques ou amibienne. Les patients sont randomisés en deux groupes, le premier recevant le traitement antibiotique collyre de référence et le second recevant ce même traitement et bénéficiant d'un cross-linking (CXL) dans les 72 premières heures de sa prise en charge. Le critère de jugement principal est la durée de cicatrisation épithéliale complète en jour ramenée à la vitesse de cicatrisation complète en mm^2/jour. Les critères secondaires comprennent le gain d'acuité visuelle, la taille de la taie finale rapportée l'infiltrat initial et l 'amincissement cornéen séquellaire. Le suivi se poursuit 3 mois après la cicatrisation complète. La période d'inclusion prévue est de 2 ans avec un total de 39 patients.

Résultats : L'inclusion a débuté en Septembre 2014 avec à l'heure actuelle 10 patients inclus. Les premiers résultats retrouvent une vitesse de cicatrisation similaire dans les 2 groupes avec respectivement 0,59 mm^2/jour dans le groupe traitement médical seul versus 0,58 dans le groupe CXL. La taie séquellaire semble moindre dans le groupe traitement médical seul: réduction de 26,8% par rapport à la taille de l'infiltrat initial contre 15,9% dans le groupe CXL. En revanche, l'amincissement cornéen semble plus important dans le groupe traitement médical : 14% d'amincissement par rapport à l'épaisseur cornéenne en zone saine vs 3,95% dans le groupe CXL. Un descemétocèle nécessitant une greffe bouchon est survenu dans le groupe CXL.

Conclusion : Le cross linking semble être une thérapeutique additionnelle intéressante dans la prise en charge des kératites infectieuses sévères. La suite de l'étude permettra de préciser sa place exacte dans l'arsenal thérapeutique.

Mots clefs : kératite infectieuse, cross linking, cicatrisation épithéliale.