UNIVERSITÉ DE NANTES

UNITÉ DE FORMATION ET DE RECHERCHE D'ODONTOLOGIE

Année 2020

N° 3636

GESTION DU SOURIRE CHEZ LE PARALYSE FACIAL ET RETENTISSEMENT FONCTIONNEL DE LA MYOPLASTIE D'ALLONGEMENT DU TEMPORAL.

THÈSE POUR LE DIPLÔME D'ÉTAT DE
DOCTEUR EN CHIRURGIE DENTAIRE

Présentée et soutenue publiquement par :

EGBERT Maïlys
Née le 06 septembre 1995

Le 19 juin 2020 devant le jury ci dessous :

Président : Monsieur le Professeur Philippe LESCLOUS
Assesseur : Monsieur le Docteur Louis-Emmanuel SARKISSIAN

Directrice de thèse : Madame le Docteur Bénédicte ENKEL
Co-directeur de thèse : Monsieur le Docteur Saïd KIMAKHE

LISTE DES ENSEIGNANTS

Par délibération, en date du 6 septembre 1972, le Conseil de la Faculté de Chirurgie Dentaire a arrêté que les opinions émises dans les dissertations qui lui seront présentée doivent être considérées comme propres à leurs auteurs, et qu'il n'entend leur donner aucune approbation, ni improbation.

REMERCIEMENTS

A mon président de thèse
Monsieur le Professeur Philippe LESCLOUS

Professeur des Universités
Praticien Hospitalier des Centres de Soins d'Enseignement et de Recherche Dentaires
Département de Chirurgie Orale

Pour m'avoir fait l'honneur d'accepter la présidence de cette thèse.

A ma directrice de thèse
Madame le Docteur Bénédicte ENKEL

Maître de Conférences des Universités
Praticien Hospitalier des Centres de Soins d'Enseignement et de Recherche Dentaires
Département d'Odontologie Conservatrice et Endodontie

Merci sincèrement d'avoir accepté de diriger ce travail, et de m'avoir accordé votre confiance.
Vous avez été à l'écoute et disponible, je vous en suis très reconnaissante.

A mon co-directeur de thèse
Monsieur le Docteur Saïd KIMAKHE

Maître de Conférences des Universités
Praticien Hospitalier des Centres de Soins d'Enseignement et de Recherche Dentaires
Département de Chirurgie Orale

Merci de m'avoir fait l'honneur d'être dans ce jury.
Et merci pour tout ce que vous m'avez enseigné durant mes années à la faculté.

A **Monsieur le Docteur Louis-Emmanuel SARKISSIAN**

Assistant Hospitalo-Universitaire des Centres de Soins d'Enseignement et de Recherche Dentaires
Département d'Odontologie Conservatrice et Endodontie

.

Merci pour ce que tu m'as appris pendant mes années à la faculté,
Et merci d'avoir accepté d'être dans mon jury de thèse.

SOMMAIRE

Introduction **10**

I. Anatomie du nerf facial **11**
1. Origine réelle **11**
2. Origine apparente **11**
3. Trajet du nerf facial **11**
3.1. Portion intracrânienne 12
3.2. Portion intra-pétreuse 12
3.3. Portion extracrânienne 12
3.4. Branches collatérales 12
3.5. Branches terminales 13
4. Physiologie du nerf facial **13**
4.1. Fonction motrice 14
4.2. Fonction sensitivo-sensorielle 15
4.3. Fonction végétative 15

II. Paralysie faciale péripherique **15**
1. Définition **15**
2. **Sémiologie** **16**
2.1. Signes moteurs 16
2.2. Signes associés 18
3. Etiologies et épidémiologie **18**
3.1. Etiologie idiopathique (ou paralysie de Bell ou paralysie a frigore) 18
3.2. Etiologie infectieuse 18
3.3. Etiologie tumorale 19
3.4. Etiologie traumatique 19
3.5. Etiologie métabolique 19
3.6. Etiologie vasculaire 19
3.7. Etiologie toxique 19
3.8. Autres étiologies 19
4. Evolution et complications **19**
4.1. Atteinte oculaire 19
4.2. Atteintes sensitives et sensorielles 20
4.3. Atteintes motrices 20
4.4. Atteinte psychologique 20

III. Myoplastie d'allongement du temporal **20**
1. Muscle temporal **20**
2. Principe **21**
3. Historique **21**
4. Technique chirurgicale **22**
4.1. Analyse du type de sourire 22
4.2. Intervention 24
5. Indications **25**
6. Contre-indications **26**

7. Rééducation 26
7.1. La prise en charge orthophonique et kinésithérapique 26
7.2. La prise en charge dentaire 27
8. Retentissement fonctionnel 28
8.1. Phonation 28
8.2. Mastication 29
8.3. Respiration 30
9. Retentissement esthétique 30

IV. Prise en charge du patient paralysé facial au cabinet dentaire 32
1. Conséquences bucco-dentaires de la paralysie faciale 32
1.1. Pathologies bucco-dentaires 32
1.2. Conséquences fonctionnelles 33
1.3. Conséquences sur le sourire 33
2. Spécificité de la prise en charge du paralysé facial 34
2.1. Soins conservateurs 34
2.2. Soins parodontaux 34
2.3. Réhabilitation occluso-prothétique 34

Conclusion 41

Bibliographie 42

Annexes 48

Table des ilustrations 51

INTRODUCTION

La volonté de réaliser ce travail a été initiée par une réflexion qui m'est venue au cours d'un stage hospitalier dans le service de Chirurgie Maxillo-Faciale de Nantes. Je me suis interrogée quant à mes capacités de prise en charge des patients paralysés faciaux et, d'une manière plus générale, sur le rôle que pouvait jouer le chirurgien-dentiste dans leur réhabilitation stomatognathique, tant esthétique que fonctionnelle.

Au cours de mes recherches sur cette pathologie ô combien handicapante, j'ai pu, grâce au Professeur Labbé, découvrir et comprendre l'intérêt de la myoplastie d'allongement du muscle temporal, de ses retentissements ainsi que les possibilités qu'elle est capable d'offrir à tous les patients désireux de retrouver une harmonie faciale.

Mon objectif, en tant que future praticienne, était de décrire la complexité et l'absolue nécessité de restaurer la cavité buccale, en pré et post opératoire, chez ces personnes souvent en perte d'autonomie et avec un déficit de confiance en elles.

Il était également important de montrer la synergie pluridisciplinaire indispensable pour offrir à ces patients un nouveau sourire.

I. ANATOMIE DU NERF FACIAL

Le nerf facial (VII) est un nerf pair et mixte avec une composante motrice et sensitive. Il possède également des fibres sensorielles et sécrétrices (fibres végétatives). Le nerf facial proprement dit (VII) est purement moteur tandis que les fibres sensitives, sensorielles et sécrétrices constituent le nerf intermédiaire (VIIbis) afin d'assurer la composante parasympathique.

Les fibres efférentes qui transportent l'information vers les organes effecteurs périphériques sont les fibres motrices et végétatives, tandis que les fibres afférentes qui acheminent les messages nociceptifs vers les centres nerveux sont les fibres sensitives et sensorielles.

Le ganglion géniculé (genou du nerf facial) contient les corps cellulaires des neurones sensitifs et sensoriels, les fibres motrices ayant quant à elles leurs corps cellulaires au niveau du tronc cérébral.

1. Origine réelle

Les origines réelles du nerf facial sont représentées par 4 noyaux pontiques dont émergent ses fibres :

- Noyau moteur du nerf facial : il est situé dans la protubérance du tronc cérébral. Les fibres contournent le noyau du nerf oculomoteur (VI).
- Noyau parasympathique : noyau salivaire supérieur.
- Noyau sensoriel, dit gustatif : il appartient au tractus solitaire.
- Noyau sensitif : noyau spinal du VII.

2. Origine apparente

Elle correspond à l'émergence du nerf, à la surface de la face antérieure du tronc cérébral, au niveau du sillon bulbo-pontique.

3. Trajet du nerf facial [1] [2] [3] [4] [5] [6] [7]

Au cours de son trajet, le nerf facial décrit 3 segments : segment intracrânien au niveau du sillon bulbo-pontique puis intra-pétreux dans l'os temporal, avant de poursuivre un trajet extracrânien et donner ses branches terminales. Le nerf intermédiaire présente le même trajet intracrânien que le nerf facial proprement dit et, se termine au niveau du ganglion géniculé pour s'unir avec le nerf facial : formation du tronc du nerf facial.

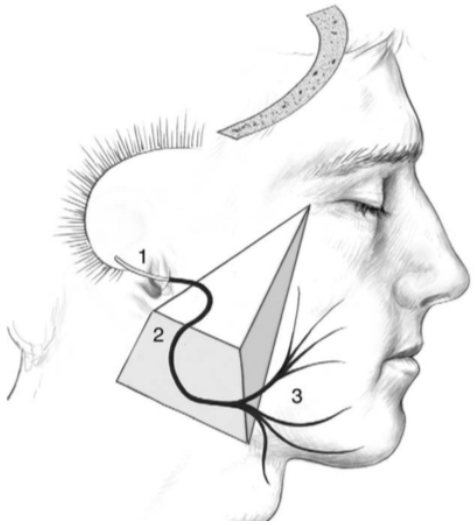

Figure 1 : Les trois portions du trajet du nerf facial.
1 : intracrânienne ; 2 : intra-pétreuse ; 3 : extra-pétreuse [3].

3.1. Portion intracrânienne

Le VII et VIIbis émergent de la fossette latérale du bulbe et rejoignent le nerf vestibulo-cochléaire (VIII) pour former le paquet acoustico-facial qui traverse l'angle ponto-cérébelleux et pénètre le méat acoustique interne, situé au niveau de la face postéro-supérieure du rocher.

3.2. Portion intra-pétreuse

Le trajet du nerf facial dans l'os temporal décrit 3 portions intra-pétreuses.

3.2.1. Portion labyrinthique

Elle est perpendiculaire à l'axe du rocher et commence au niveau de l'orifice du canal facial (canal osseux, anciennement appelé aqueduc de Fallope) pour se terminer au niveau du genou du nerf facial, en passant entre la cochlée et le vestibule.

3.2.2. Portion tympanique

Elle est parallèle à l'axe du rocher, commence au niveau du genou du nerf facial et aboutit à son coude en passant par la paroi médiale de la caisse du tympan.

3.2.3. Portion mastoïdienne

Il s'agit d'une portion verticale et donc perpendiculaire à l'axe du rocher. Elle commence au niveau du coude du nerf facial et se termine au niveau du foramen stylo-mastoïdien en passant entre la mastoïde et la caisse du tympan. A ce niveau la corde du tympan sort par la caisse du tympan et rejoint le nerf lingual.

3.3. Portion extracrânienne

Le nerf facial quitte le rocher par le foramen stylo-mastoïdien et devient extracrânien pour aller se placer dans l'espace rétro-stylien au niveau du triangle stylo-digastrique. Ensuite, il aborde la parotide qu'il divise en lobe superficiel et lobe profond.

3.4. Branches collatérales

Du nerf facial se détachent des branches collatérales intra et extra-pétreuses.

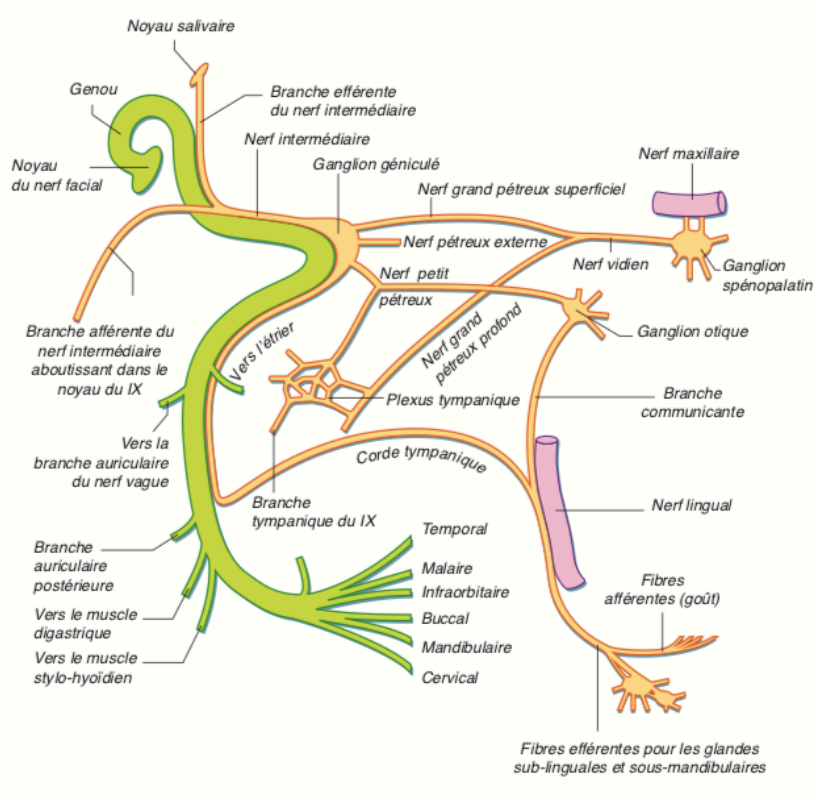

Figure 2 : Trajet et branches du nerf facial intra-pétreux [6].

3.4.1. Collatérales intra-pétreuses

Elles naissent au niveau du canal facial et ont une fonction principalement sécrétrice. Il s'agit du nerf grand pétreux (ou nerf pétreux superficiel), du nerf petit pétreux, du nerf stapédien (ou nerf du muscle de l'étrier) ainsi que de la corde du tympan qui s'anastomose avec le nerf lingual (branche du nerf trijumeau V).

3.4.2. Collatérales extra-pétreuses

Celles-ci sont essentiellement motrices : nerf du muscle digastrique, nerf du muscle stylo-hyoïdien, nerf auriculaire postérieur et rameaux communicants avec le IX et le X.

3.5. Branches terminales [8]

Il s'agit de la branche supérieure temporo-faciale ascendante et de la branche inférieure cervico-faciale descendante, qui se divisent en branches terminales.

La branche supérieure donne cinq rameaux : temporal, frontal, zygomatiques (rameau palpébral et rameau sous-orbitaire) et buccal supérieur. La branche inférieure donne le rameau buccal inférieur, le rameau mentonnier et les rameaux cervicaux.

4. Physiologie du nerf facial [3] [5] [8] [9] [10]

Le nerf facial est le principal nerf moteur des muscles peauciers de l'expression faciale et du cou. Il est accompagné de fibres sensitives, sensorielles et végétatives.

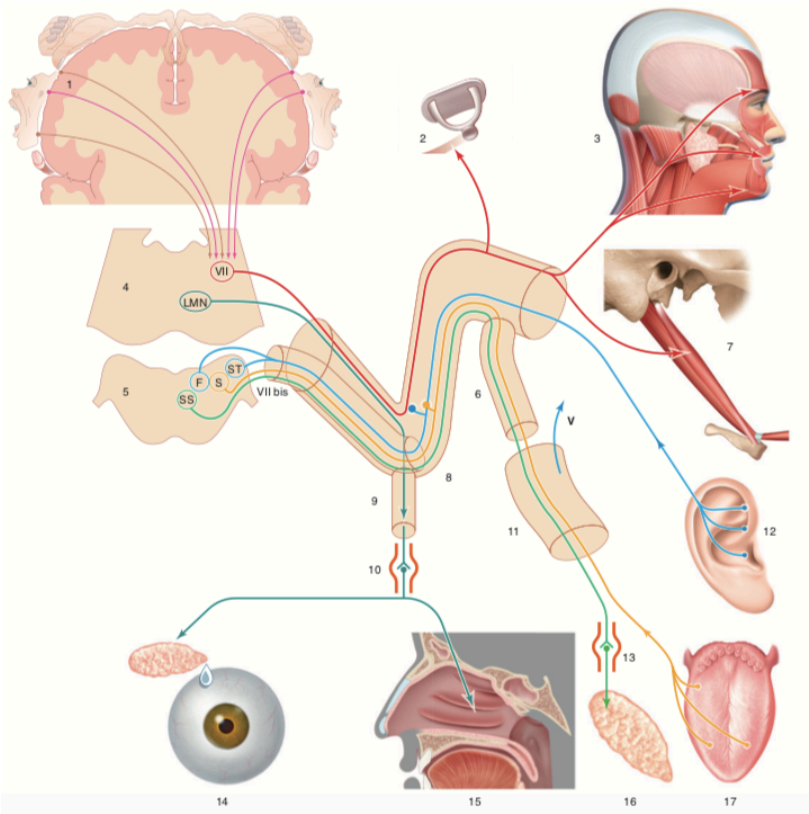

Figure 3 : Anatomie fonctionnelle du nerf facial [9].

En rouge : nerf VII moteur ; en bleu : nerf VII sensitif ; en vert : nerf VII végétatif ; en jaune : nerf VII gustatif ; LMN : noyau lacrymo-muco-nasal ; FS : faisceau solitaire ; SS : noyau salivaire supérieur ; nerf VII : noyau moteur du nerf VII ; 1. Cortex moteur ; 2. muscle stapédien ; 3. muscles peauciers du visage et du cou ; 4. pont ; 5. moelle allongée ; 6. corde ; 7. muscles digastrique (ventre postérieur) et stylo-hyoïdien ; 8. ganglion géniculé ; 9. nerf grand pétreux ; 10. ganglion sphéno-palatin ; 11. nerf lingual ; 12. nerf sensitif Ramsay-Hunt ; 13. ganglion sous-mandibulaire ; 14. sécrétions lacrymales ; 15. sécrétions muco-nasales ; 16. sécrétions salivaires sous-mandibulaires ; 17. sensorialité gustative.

4.1. Fonction motrice

4.1.1. Fibres collatérales

Les fibres motrices collatérales sont destinées :

- Au ventre postérieur du muscle digastrique (son chef antérieur étant innervé par le V.3) : élévateur de l'os hyoïde et abaisseur de la mandibule.
- Au muscle stylo-hyoïdien (constitue une poulie fibreuse où passe le muscle digastrique) : permet le déplacement de l'os hyoïde en arrière et en haut lors de la déglutition.
- Au muscle de l'étrier : participe au reflexe stapédien (mécanisme de défense évitant la transmission d'un son trop fort à l'oreille interne).

4.1.2. Fibres terminales

Les fibres motrices terminales sont quant à elles destinées aux muscles de la mimique et de l'expression faciale : muscles du pavillon de l'oreille, des paupières et des sourcils (à l'exception du releveur de la paupière supérieure, innervé par le nerf oculomoteur III), du nez, des lèvres et le platysma.

La mimique permet la communication non verbale par l'intermédiaire des plis, rides et de la réaction faciale émotionnelle.

Les muscles peauciers possèdent une insertion mobile cutanée et une insertion fixe osseuse ou aponévrotique. Ils sont organisés en 3 sangles :

- Sangle buccale : impaire et médiane
- Sangles palpébrales : paires et symétriques

Cette organisation permet, par rapport au plan sagittal médian, une symétrie de repos, une symétrie de la réponse émotionnelle et une asymétrie intentionnelle.

La sangle buccale assure une fonction sphinctérienne, c'est à dire la préhension des aliments, le brassage alimentaire, la contention salivaire, le premier temps de la déglutition, la succion et l'équilibre des arcades dans le couloir occlusal.

4.2. Fonction sensitivo-sensorielle

Les fibres nerveuses sensitivo-sensorielles permettent d'enregistrer les informations gustatives des deux tiers antérieurs de la langue (afférences des bourgeons du goût), du palais (afférences des bourgeons palatins) ainsi que de la zone de Ramsay-Hunt. Cette dernière est une zone cutanée qui inclut une partie du pavillon de l'oreille nommée conque, une partie du tympan et le conduit auditif externe.

4.3. Fonction végétative

Les fibres nerveuses végétatives sont responsables de l'innervation des glandes salivaires et des glandes lacrymales.

L'innervation des glandes lacrymales, nasales et palatines (oro-nasales) est permise grâce au nerf grand pétreux, tandis que l'innervation des glandes submandibulaire et sublinguale est assurée par la corde du tympan. La corde du tympan est une branche végétative et sensorielle du nerf facial, elle rejoint le nerf lingual (branche du nerf trijumeau V3).

II. PARALYSIE FACIALE PERIPHERIQUE

1. Définition

La paralysie faciale, connue depuis l'Antiquité et décrite par Charles Bell en 1821, résulte d'une lésion sur le trajet du nerf facial [(11)]. La localisation de cette dernière permet de distinguer la paralysie faciale périphérique (PFP) de la paralysie faciale centrale (PFC) où l'atteinte est supra-nucléaire.

Le déséquilibre statique et dynamique est homolatéral à la lésion et affecte les territoires supérieur et/ou inférieur de l'hémiface : la PFC se traduit par une atteinte du territoire inférieur avec des signes cliniques moteurs tandis que la PFP entraine une atteinte supérieure et inférieure avec d'autres signes associés possibles (troubles sensitifs, sensoriels et végétatifs), témoignant de l'atteinte du VIIbis. L'expression clinique précise la localisation de la lésion le long du trajet du nerf et permet l'orientation diagnostique [(12)].

La conservation de la motricité frontale dans la paralysie faciale centrale s'explique par le contrôle de cette zone par les deux hémisphères cérébraux [5][7]. Une dissociation automatico-volontaire peut cependant être retrouvée dans la paralysie faciale centrale, c'est à dire que lors des mouvements automatiques et spontanés, le déficit moteur est moins important que lors des mouvements volontaires. L'asymétrie faciale est alors accentuée dans ce dernier cas [13]. Dans le cas de la paralysie faciale périphérique, les mouvements spontanés et les réflexes faciaux sont abolis.

Le préjudice causé est ainsi fonctionnel et esthétique.

2. Sémiologie

2.1. Signes moteurs [3] [5] [8] [13] [14]

Les signes moteurs entrainent une asymétrie faciale, les traits sont déviés du côté sain et le côté atteint est atone. La perte motrice peut être partielle ou complète.

Le diagnostic des formes complètes unilatérales de paralysies faciales périphériques repose essentiellement sur l'examen clinique, avec une sémiologie spécifique.

Les atteintes supérieures sont l'effacement des rides du front, l'élargissement de la fente palpébrale, l'absence ou la raréfaction des clignements et l'impossibilité de relever le sourcil. Les atteintes inférieures sont l'attraction de la commissure du côté sain, l'effacement du sillon naso-génien au repos et l'impossibilité de siffler ou de gonfler les joues. Du fait de la contraction des muscles du côté sain, les déviations et l'asymétrie s'accentuent lors de la mimique.

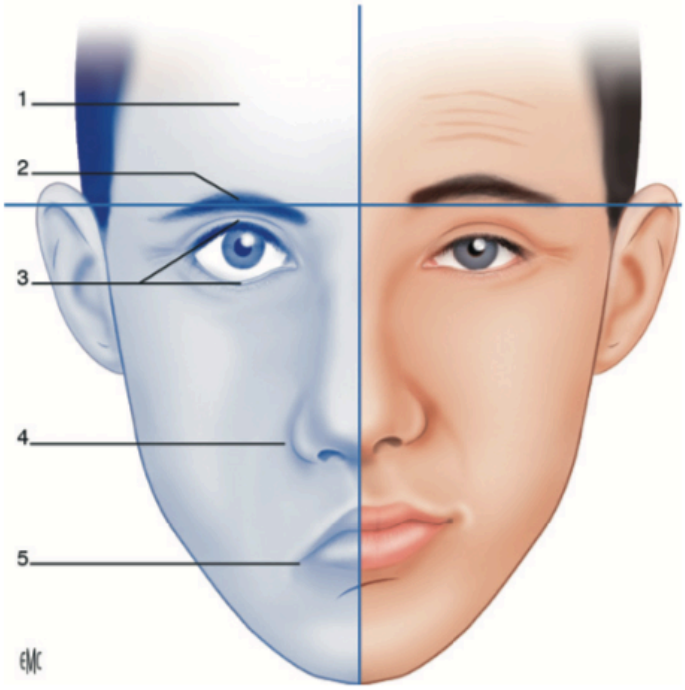

Figure 4 : Aspect clinique d'une paralysie faciale périphérique.
1 : effacement des rides du front ; 2 : chute du sourcil ; 3 : lagophtalmie ;
4 : effacement du sillon naso-génien ; 5 : chute de la commissure labiale [15].

Le signe de Charles Bell est pathognomonique de la paralysie faciale périphérique. Il s'agit d'une ascension du globe oculaire vers le haut et le dehors, lors de la tentative de l'occlusion palpébrale : mécanisme protecteur de la cornée. Il n'est pas en corrélation avec la sévérité de la paralysie.

Figure 4 : Signe de Charles Bell [8].

Lors de la mastication, l'hypotonie musculaire entraine une stase alimentaire dans le sillon jugal. De plus, la prononciation des phonèmes labiaux est plus difficile et donc complique la parole et la paralysie de la commissure labiale a pour conséquence une diminution de l'ouverture buccale. La langue peut également être déviée.

D'installation sur un mode rapidement progressif, il est indispensable de quantifier le degré d'atteinte de la paralysie faciale et de dater son apparition. Différentes échelles cliniques permettent d'établir un diagnostic de gravité et de suivre l'évolution à long terme [7].

2.1.1. Echelle de House et Brackmann [5] [7] [16] [17]

Décrite en 1985 et considérée comme référence, l'échelle internationale de House et Brackmann permet de caractériser le degré de déficit dû à la paralysie faciale [18]. Elle se compose de six grades (I à VI) : le grade I correspond à une fonction normale tandis que le grade VI correspond à une atteinte complète. Les grades intermédiaires sont attribués après analyse faciale au repos et à l'effort [Annexe 1].

Différentes études ont mis en évidence des variations inter-observateurs en fonction du niveau d'atteinte de la fonction nerveuse : cohérence des résultats pour les atteintes légères et augmentation de la variabilité pour les atteintes modérées et sévères. Ceci est expliqué par le nombre de critères à prendre en considération [19].

2.1.2. Classification de Portmann

Il s'agit d'une classification plus précise. Elle permet d'évaluer les différents muscles faciaux (/3) et de coter le tonus de repos (/2) afin d'établir un score sur vingt. Les muscles concernés sont au nombre de 6, il s'agit du muscle frontal, orbiculaire de l'œil, risorius, orbiculaire de la bouche, zygomatique et mentonnier (score /18).

2.1.3. Evaluation visuelle de Lazarini [20]

Créée en 2006 par Lazarini, il s'agit d'une adaptation graphique, au repos et à l'effort, des différents grades de l'échelle de House-Brackmann [Annexe 2].

2.2. Signes associés [3] [5] [4] [21]

Les signes associés lors de la paralysie faciale périphérique sont :

- Sensitifs : hypoesthésie de la zone de Ramsay-Hunt.
- Sensoriels : hyperacousie douloureuse et agueusie des deux tiers antérieurs de l'hémi-langue.
- Sécrétoires : diminution du flux des sécrétions lacrymales, nasales et salivaires.

Différents tests paracliniques permettent de mettre en évidence ces symptômes : test de Schirmer, tympanométrie, gustométrie (…) et leurs réponses précisent la localisation de la lésion du nerf facial.

3. Etiologies et épidémiologie [5] [7] [12] [13] [22]

La survenue d'une paralysie faciale peut résulter de nombreuses étiologies [23]. La forme la plus fréquente est la paralysie faciale de Bell ou idiopathique ou « a frigore » [7]. Elle concerne près de 80% des cas [18].

Les adultes sont plus fréquemment atteints de paralysie faciale que les enfants [24].

L'exploration du nerf facial est nécessaire pour rechercher l'étiologie, localiser et déterminer le type de lésion, prévenir les complications et fixer un pronostic de récupération. Le diagnostic clinique est donc relativement aisé tandis que les diagnostiques topographique et étiologique nécessitent des examens complémentaires.

3.1. Etiologie idiopathique (ou paralysie de Bell ou paralysie a frigore)

D'installation principalement brutale, unilatérale et sans cause évidente, elle peut parfois être précédée de prodromes (syndrome fébrile, céphalées, douleurs, troubles du goût, hyperacousie douloureuse…). Un état de stress, de fatigue ou une exposition au froid pourraient favoriser la survenue d'une paralysie faciale. Le diagnostic repose sur un diagnostic d'élimination.

Son évolution est variable selon la forme [25] :

- Paralysie incomplète : récupération rapide sans séquelle possible.
- Paralysie complète : séquelles dans 30% des cas.

L'âge et l'état général du patient ont également une influence sur la qualité et la rapidité de récupération.

La réactivation du Herpes Simplex Virus 1 (HSV1) pourrait être en cause [5].

3.2. Etiologie infectieuse

Qu'elles soient d'origine virale ou bactérienne, otites, mastoïdites ou parodontites peuvent aboutir à une paralysie faciale périphérique. Cependant, des infections non localisées peuvent également être en cause.

3.2.1. Virale

La paralysie zoostérienne ou zona du ganglion géniculé est la seconde cause la plus fréquente de paralysie faciale périphérique. Le sujet âgé est principalement concerné, après réactivation du virus varicelle-zona-virus (VZV). Elle se manifeste par une installation aiguë et est accompagnée d'une éruption vésiculeuse au niveau de la zone de Ramsay Hunt. D'autres symptômes tels que des troubles audio-vestibulaires (atteinte du VIII) peuvent être associés et l'évolution est moins favorable que face à une paralysie faciale périphérique d'origine idiopathique.

Les virus de l'immunodéficience humaine (VIH), rougeole, oreillons, rubéole et mononucléose peuvent également causés une paralysie, c'est un phénomène relativement rare.

3.2.2. Bactérienne

Certaines maladies infectieuses systémiques, telles que la tuberculose, la méningite purulente ou la syphilis, peuvent engendrer une paralysie faciale périphérique.

3.3. Etiologie tumorale

Rare, cette étiologie résulte soit d'une tumeur propre au nerf (neurinome), soit d'une tumeur de voisinage. La localisation des tumeurs est possible tout le long du trajet du nerf facial, par exemple une tumeur de la parotide, un schwannome du nerf facial ou une métastase intra-pétreuse.

L'installation est principalement progressive et les troubles associés sont liés à la localisation de la pathologie tumorale. La récupération motrice n'est possible si la lésion persiste.

3.4. Etiologie traumatique

Fréquente, la paralysie faciale post-traumatique résulte de l'atteinte du nerf dans son trajet intra-pétreux et/ou parotidien, par section ou compression du nerf. Elle peut être la conséquence d'une fracture du rocher (20-40% des cas), d'un traumatisme post-chirurgical et d'une plaie parotidienne. D'autres symptômes accompagnent généralement la paralysie.

La paralysie peut être immédiate ou différée (secondaire), sa prise en charge et son évolution en dépendent.

3.5. Etiologie métabolique

Le diabète est une étiologie de paralysie faciale, en effet les diabétiques présentent un risque plus élevé. Le type de diabète influe le pronostic et l'installation est classiquement progressive.

La porphyrie est également concernée.

3.6. Etiologie vasculaire

Un accident vasculaire du tronc cérébral peut, par atteinte du noyau moteur du nerf facial, être responsable de paralysie faciale.

3.7. Etiologie toxique

Une intoxication au plomb, alcool, monoxyde de carbone ou arsenic peut avoir d'importantes conséquences.

3.8. Autres étiologies

Bien que rares, certaines pathologies peuvent être la cause d'une paralysie : sclérose en plaques, sarcoïdose.

4. Evolution et complications [(3) 4) (7) (8) (21) (26)]

Le pronostic de la paralysie faciale est conditionné par différents paramètres. L'étiologie, la gravité de la lésion, la date d'apparition, les atteintes associées, l'état général du patient, les projets thérapeutiques et les méthodes de rééducation sont des facteurs qui entrent en jeu.

La récupération des paralysies idiopathiques, œdémateuses ou inflammatoires est plus favorable tandis qu'elle semble plus compromise pour d'autres étiologies [(27)]. Il est indispensable de revoir le patient une semaine après le début de l'installation de la paralysie.

4.1. Atteinte oculaire

La paralysie faciale peut causer d'importantes conséquences, telle que l'ulcération cornéenne. En effet, l'absence de protection du globe oculaire par les paupières paralysées (lagophtalmie) peut être

responsable de conjonctivites ou kératites [12]. L'absence de larmes entraine un risque accru aux infections. Des soins ophtalmiques doivent impérativement être mis en place pour éviter le dessèchement de la cornée.

4.2. Atteintes sensitives et sensorielles

Comme évoqué précédemment, hyperacousie douloureuse, dysgueusie ou hypoesthésie de la zone de Ramsay-Hunt peuvent survenir à la suite d'une paralysie faciale. Le syndrome des larmes de crocodile peut également être présent, il s'agit d'un larmoiement unilatéral prandial (larmoiement déclenché lors de la prise alimentaire, lors de la stimulation gustative est l'exemple le plus fréquent).

4.3. Atteintes motrices

Les séquelles motrices peuvent être une paralysie séquellaire totale ou partielle, rétractions musculaires, syncinésies ou spasme de l'hémiface.

4.3.1. Spasme de l'hémiface

Une forme sévère de paralysie faciale peut présenter un hémi-spasme facial. Il débute généralement au niveau de la partie haute du visage (zone périorbitaire) puis s'étend vers l'étage inférieur (zone péri-orale) pour concerner toute l'hémiface [14]. Il s'agit de contractions involontaires et spasmodiques (spontanées), accompagnant les mouvements faciaux, notamment lors de l'occlusion palpébrale. Au repos le patient présente une hyper-contraction du côté paralysé.

4.3.2. Syncinésies

Les syncinésies entrainent la sollicitation d'un muscle qui n'est pas concerné par le mouvement facial volontaire à effectuer : contraction musculaire anormale et involontaire, lors de la contraction d'un groupe musculaire. Il y a donc contraction de deux régions [14].

4.3.3. Hyperactivité du côté sain

L'asymétrie faciale est majorée. Le déséquilibre de la mimique s'accentue par le côté paralysé qui est attiré du côté sain.

4.4. Atteinte psychologique

Du fait du handicap fonctionnel et esthétique qu'elle engendre, les répercussions psycho-sociales de la paralysie faciale sont importantes.

Altération de l'expression faciale, de l'élocution, de la mastication et incontinence salivaire sont des conséquences visibles ayant un impact psychologique et social.

III. MYOPLASTIE D'ALLONGEMENT DU TEMPORAL

1. Muscle temporal

Il s'insère au niveau de la fosse temporale et s'étend vers le processus coronoïde de la mandibule. Son innervation est assurée par le nerf trijumeau (V.3), nerf mixte dont la fonction n'est pas altérée lors d'une paralysie faciale.

Il appartient au groupe des muscles masticateurs (groupe musculaire composé du muscle masséter, ptérygoïdien latéral et ptérygoïdien médial). Sa contraction permet l'élévation de la mandibule et la fermeture de la cavité buccale.

Du fait de son emplacement et de ses critères morphologiques et fonctionnels, le muscle temporal est le plus important de la réanimation faciale.

2. Principe

Après impossibilité ou échec de la réparation directe, la myoplastie d'allongement du temporal est la chirurgie palliative la plus courante (réhabilitation dynamique). Elle réalise l'insertion du muscle temporal au niveau de l'hémi-lèvre paralysée, afin de réhabiliter l'étage inférieur de la face, de rétablir la mimique spontanée émotionnelle et d'améliorer le sourire [28]. La réhabilitation est à la fois esthétique et fonctionnelle (restauration de la mastication et de l'articulation). Les résultats au repos et lors des mouvements volontaires sont satisfaisants.

Il existe d'autres techniques de chirurgie palliative, telles que la myoplastie du masséter, les transferts musculaires libres ou les anastomoses nerveuses. La décision thérapeutique dépend du type de paralysie et de son retentissement [29].

La plasticité cérébrale et la rééducation permettent le changement de fonction. Le muscle temporal perd ainsi sa fonction masticatrice et devient élévateur de la lèvre supérieure ou muscle du sourire.

3. Historique [28]

La première myoplastie a été réalisé par Lexer au début du XXe siècle [11] [15]. Il s'agissait d'un transfert musculaire du muscle masséter.

Décrite en 1934, la myoplastie du temporal type Gillies était un transfert partiel sous cutané qui consistait à retourner la moitié postérieure du muscle temporal par dessus l'arcade zygomatique, entrainant une déformation cutanée de la région zygomatique [30]. Pour son transfert au niveau de la commissure labiale il y avait nécessité de le prolonger par une bande d'aponévrose temporale, sa longueur étant insuffisante [31]. Le muscle conservait sa fonction masticatrice et l'élévation de la commissure labiale était rendue possible par l'occlusion dentaire [32].

Figure 5 : Myoplastie partielle du temporal (Gillies, 1934) [28].

En 1952, Mac Laughin a transféré le muscle dans sa totalité, sans désinsertion de la fosse temporale. Il a également sectionné le coroné et le tendon du muscle temporal [11]. Une bande de fascia lata était

utilisée pour atteindre la commissure labiale. Risque de résorption, d'atrophie ou d'étirement du fascia [33].

La technique de Labbé, en 1997, a permis de désinsérer le muscle de la fosse temporale afin de réaliser son allongement. Aucun intermédiaire aponévrotique n'est nécessaire pour son transfert au niveau de la lèvre supérieure et le tendon musculaire est directement transféré du coroné à la lèvre supérieure [34], dans une coulisse via section osseuse. Il s'agit de la myoplastie d'allongement du temporal.

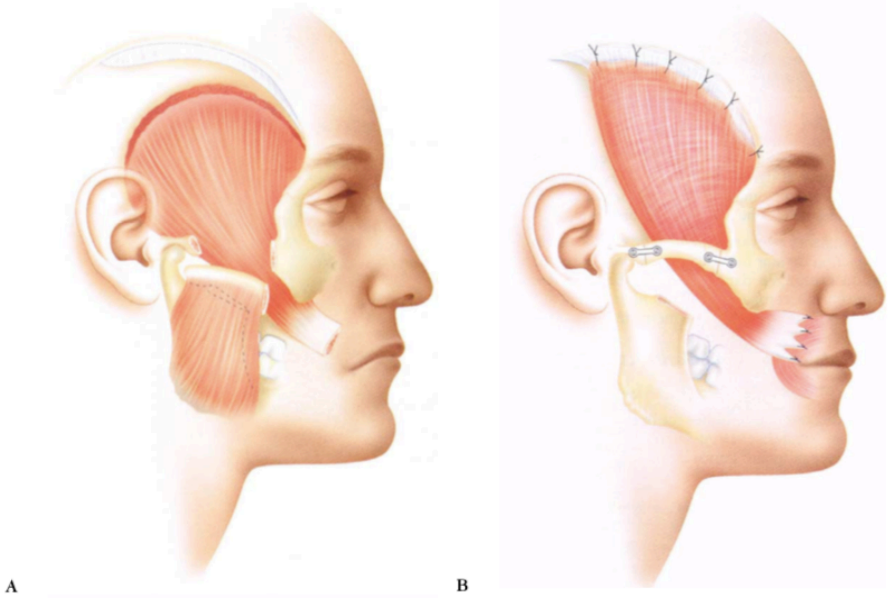

Figure 6 : Myoplastie d'allongement du temporal (Labbé). A : Libération totale du muscle ; B : Transfère du tendon sur la lèvre supérieure et remise en tension du muscle sur la crête temporale [28].

L'évolution de la technique a eu pour but l'amélioration de la communication verbale et non verbale, via la réanimation labiale.

4. Technique chirurgicale

4.1. Analyse du type de sourire

Selon Rubin (1974) [35], l'insertion cutanée des muscles peauciers permet de différencier trois types de sourire [3] :

- Sourire Mona Lisa (67%) : découvre légèrement les dents
- Sourire Canin (31%) : expose les canines
- Sourire gingival (2%) : l'arcade alvéolo-dentaire est visible

L'analyse précise du sourire en pré opératoire est primordiale. Elle consiste à mettre en évidence les insertions musculaires cutanées des muscles du sourire du côté sain et à les reporter, en miroir, du côté à réanimer. Il en est de même pour le report du sillon naso-génien, de forme concave ou rectiligne.

Ces points clés au niveau de la lèvre supérieure sont des repères pour l'insertion de la lame tendineuse du temporal [36]. Cette dernière sera transférée et étalée au niveau du sillon naso-génien, de l'aile du nez vers la lèvre supérieure au niveau de la commissure labiale [32]

L'analyse préliminaire permet donc de se rapprocher au mieux de la symétrie (au repos et lors de la contraction).

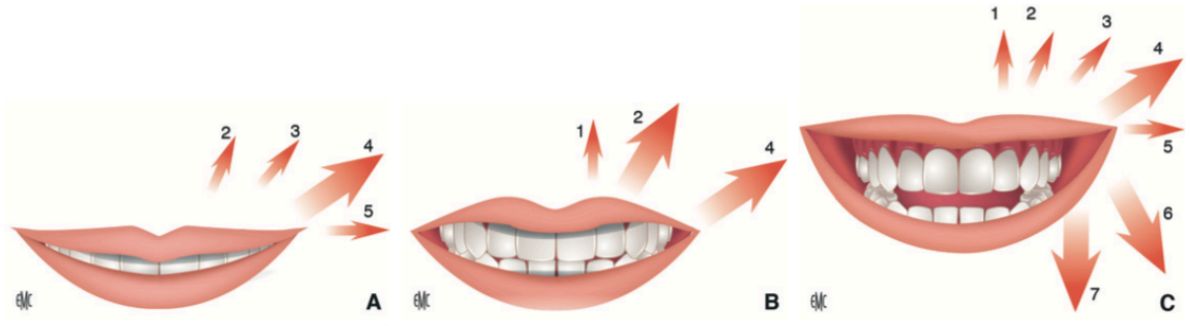

Figure 7 : Classification de Rubin [15].
A : Mona Lisa ; B : Canin ; C : A pleine dents
1 : élévateur de la lèvre supérieure et de l'aile du nez ; 2 : canin ; 3 : petit zygomatique ; 4 : grand zygomatique ; 5 : S. risorius et buccinateur ; 6 : dépresseur de l'angle de la bouche ; 7 : abaissseur de la lèvre inférieure.

4.1.1. Sourire Mona Lisa (67%)

Les muscles grands zygomatiques sont responsables de l'ascension commissurale et la contraction de la lèvre supérieure n'expose que l'arcade dentaire supérieure.

Le transfert musculaire se fera sur le grand zygomatique, proche de la commissure.

4.1.2. Sourire canin (31%)

Les muscles releveurs de la lèvre supérieure permettent l'exposition canine puis la contraction des commissures attire la lèvre en haut et en dehors.

La lame tendineuse du temporal sera insérée sur le grand zygomatique et les releveurs de la lèvre.

4.1.3. Sourire gingival (2%)

Il y a contraction simultanée des grands zygomatiques, releveurs de la lèvre supérieure et abaisseurs de la lèvre inférieure. Les arcades maxillaires et mandibulaires sont visibles.

Dans ce cas, l'insertion du transplant musculaire sur le grand zygomatique et les releveurs de la lèvre supérieure, est associée à un affaiblissement du carré du menton côté controlatéral [28].

4.2. Intervention

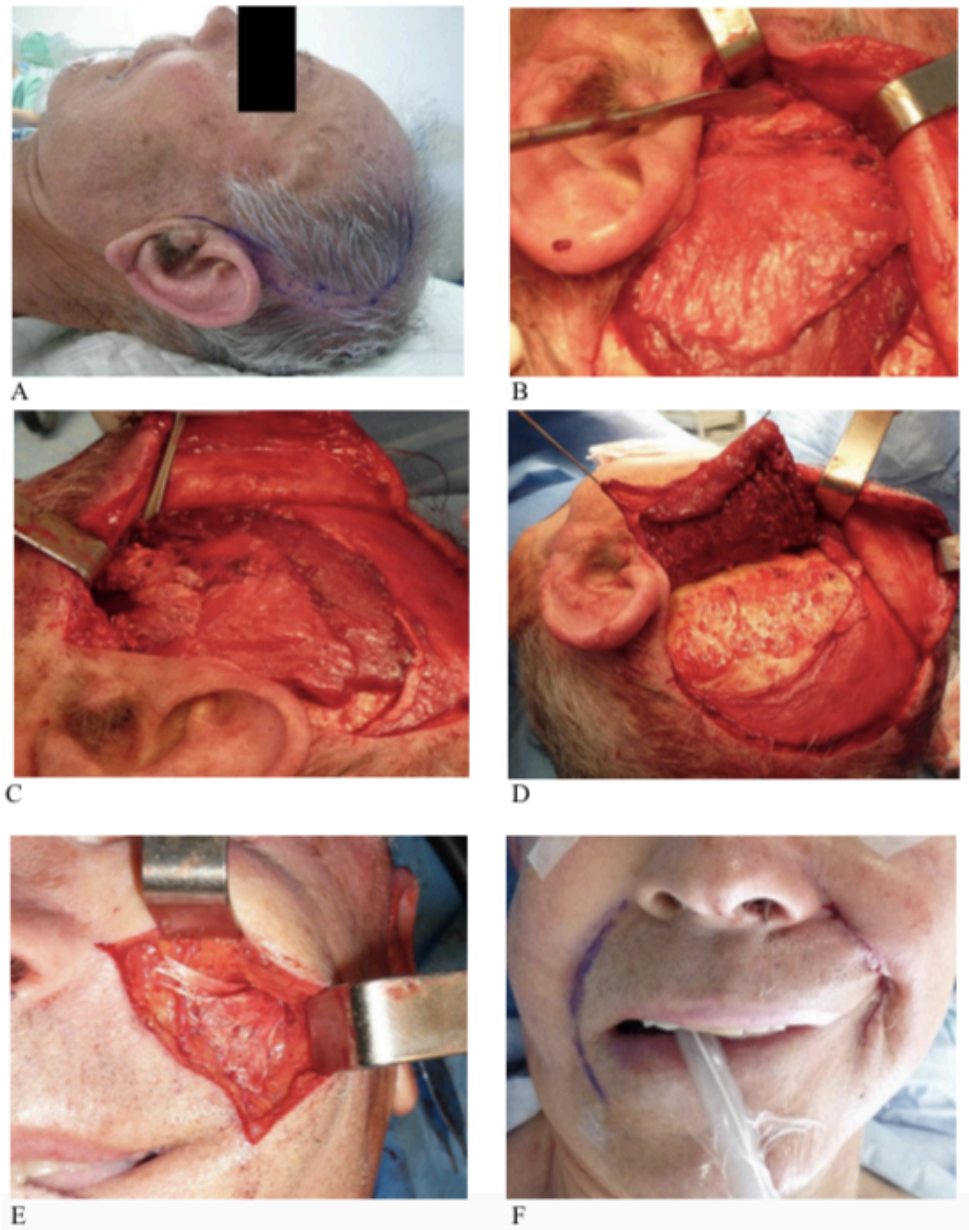

Figure 8 : Myoplastie d'allongement du temporal [37].
A : tracé de la voie hémi-coronale ; B : décollement du zygoma ; C : libération du coroné : D : décollement du muscle temporal ; E : étalement du tendon sur la commissure labiale ; F : aspect de la commissure en fin d'intervention.

4.2.1. Région temporale

4.2.1.1. Voie d'abord

L'accès à la fosse temporale se fait par voie coronale. Il y a décollement du scalp et exposition de l'aponévrose superficielle du muscle temporal.

4.2.1.2. Décollement superficiel et ostéotomie du processus coronoïde

Le muscle est, dans le plan superficiel, libéré de l'aponévrose superficielle jusqu'au processus coronoïde afin de permettre la descente musculaire et éviter la déformation de la région zygomatico-malaire à la fin de l'intervention [36].

L'abord de l'arcade zygomatique permet son ostéotomie. Elle est ensuite réclinée vers le bas afin de permettre l'accès au processus coronoïde et la libération du muscle de ses attaches masséterines.

Le coroné est ostéotomisé selon une section oblique en bas et en avant [15].

4.2.1.3. Décollement profond au niveau de la fosse temporale

Dans sa partie postérieure, le corps du muscle temporal est désinséré jusqu'à la crête infra-temporale, avec préservation d'un centimètre d'aponévrose superficielle sur la crête temporale pour sa ré-attache [15].

4.2.2. Région jugale

4.2.2.1. Voie d'abord

L'accès se fait par le sillon naso-génien (points d'intérêts repérés en pré-opératoire).

4.2.2.2. Insertion du tendon sur la lèvre

Le processus coronoïde de la mandibule est saisi afin de permettre le transfert du tendon vers le corps adipeux buccal (boule graisseuse de Bichat), en passant sous l'arcade zygomatique et le masséter [32] [38].

Libéré de ses attaches osseuses (apophyse coronoïde et bord antérieur de la branche montante de la mandibule), le tendon du muscle temporal est déroulé et étalé. Il est caractérisé par sa largeur de 4 à 6 cm, qui correspond à la largeur du sillon naso-génien [39], au niveau duquel il sera fixé après analyse du type de sourire. L'insertion s'étend de l'aile du nez jusqu'à la commissure labiale.

4.2.3. Remise en tension du muscle

A la fin de l'intervention, le muscle temporal est remis en tension au niveau de la crête temporale et suturé à l'aponévrose temporale superficielle laissée en place [40]. Il n'y a pas de déformation faciale.

Le décollement du muscle dans sa partie postérieure permet l'allongement de ses fibres musculaires mais seuls les deux tiers antérieurs sont réinsérés. L'allongement se fait donc au dépend du tiers postérieur : modification du point fixe du temporal (attache proximale) et déplacement du point mobile vers la commissure (attache distale) [34].

5. Indications

La date d'apparition de la paralysie faciale, son étiologie et l'âge du patient déterminent la technique de réanimation utilisée. Il faut également prendre en compte le caractère partiel ou total et complet ou incomplet de la pathologie [41].

La myoplastie d'allongement du temporal ne présente pas de délai d'intervention car elle préserve l'intégrité du nerf facial si la récupération nerveuse est possible [18]. Ainsi, la nouvelle fonction du muscle temporal est complémentaire de la mimique faciale préopératoire [36].

Généralement cette technique est entreprise après dix-huit mois de survenue de la paralysie faciale, lorsque le nerf facial est non réparable et les muscles peauciers inutilisables.

En considérant le muscle temporal fonctionnel, il y a deux situations [41] [42] :

- Paralysie complète flasque sans espoir de récupération :
  - < 1 an : la qualité des myoplasties est préférable
  - > 1 an : le transfert musculaire pédiculé (myoplastie d'allongement du temporal) est réalisé en première intention
- Parésie faciale :
  - Enfant : la réhabilitation dynamique n'est pas réalisée avant l'âge de six ans.
  - Adulte : si à un an de rééducation, le déficit reste important (contraction du sourire inférieur à 50% par rapport au côté sain), la myoplastie d'allongement du temporal est envisagée ; elle peut être réalisée jusqu'à à un âge avancé de la vie adulte.

Le syndrome de Moebius (trouble congénital rare de désinnervation crânienne) peut être responsable d'une paralysie faciale bilatérale, dans ce cas la myoplastie d'allongement du temporal est réalisée au niveau des deux hémifaces.

Chez la personne âgée l'intervention est envisagée si l'état général permet une anesthésie générale, tandis que chez l'enfant elle est proposée s'il est volontaire et en capacité de conduire une rééducation efficace [15].

6. Contre-indications

Si l'intégrité du muscle temporal est altérée, alors la chirurgie ne peut être envisagée et il faudra avoir recours à une autre technique de chirurgie palliative. Sa fonction, son innervation (nerf trijumeau) et sa vascularisation ne doivent pas être traumatisées.

L'irradiation préopératoire de la région parotidienne ne constitue par une contre-indication à la myoplastie d'allongement du temporal [43].

7. Rééducation

7.1. La prise en charge orthophonique et kinésithérapique

La rééducation est spécifique et assurée par une prise en charge orthophonique et kinésithérapique. C'est Lambert-Prou qui est a été la première à proposer les spécificités de cette prise en charge post-opératoire, en 2003.

Afin d'assurer la récupération du sourire, l'analyse des fonctions faciales débute deux mois avant l'intervention pour assurer la prise de conscience de la contraction volontaire du muscle temporal par des mouvements de serrage des dents [38].

Après chirurgie, pour des raisons de cicatrisation, la rééducation reprend au delà de quinze jours [44] et se déroule en trois phases afin de passer d'un sourire volontaire à un sourire spontané [45].

L'implication du patient (auto-rééducation) avec des exercices quotidiens est indispensable, et permet de symétriser au mieux le sourire.

Grâce à la plasticité cérébrale et l'intégration au niveau cortical, au bout de six mois, le muscle temporal abandonne sa fonction masticatrice au profit de sa fonction de releveur de la lèvre supérieure.

La prise en charge rééducative dure en moyenne vingt-quatre mois, le temps que le temporal acquiert les fonctions labiales et jugales : ouverture buccale, étirement labial (phonèmes étirés, mastication), préhension labiale, jonction labiale (phonèmes bilabiaux, continence salivaire) et force temporo-jugale. La qualité de cette rééducation conditionne les résultats esthétiques et fonctionnels de la chirurgie.

7.1.1. Sourire mandibulaire

Du fait de sa fonction masticatrice initiale, la contraction du muscle temporal est dépendante des mouvements mandibulaires par serrage dentaire, rétropulsion et diduction.

La contraction du temporal entraine une élévation commissurale par mobilisation mandibulaire active et forcée.

Il y a acquisition du sourire mandibulaire en quatre semaines et ce, pour tous les patients opérés selon Lambert-Prou (2003) [45].

7.1.2. Sourire temporal volontaire

Il est obtenu sans serrer les dents. La contraction du muscle temporal est donc indépendante des déplacements mandibulaires et correspond à un sourire forcé, volontaire.

A ce stade, le muscle temporal n'est plus considéré comme un muscle masticateur au niveau cérébral.

Pour Lambert-Prou, les signes de ce stade apparaissent vers la sixième séance et tous les patients l'atteignent s'ils ont suivi une rééducation spécifique [45].

7.1.3. Sourire temporal spontané ou automatique

Il est parfois difficile à acquérir et correspond à la mimique d'expression. Il est automatique.

Les signes se dessinent à partir de la onzième séance et concernent la majorité des patients opérés, à des degrés de satisfaction différents [45].

Un protocole de rééducation « effet miroir » a été mis en place par Blanchin et coll. (2013) [38] afin d'orienter la plasticité cérébrale et de renforcer le contrôle cortical du sourire. Il consiste en une rééducation devant un miroir numérique (webcam couplée à un logiciel) avec dédoublement de l'hémiface saine, afin de supprimer l'hémiface paralysée et de reconstituer deux hémifaces fonctionnelles. Le patient reçoit un feed-back visuel d'un sourire fonctionnel. L'étude montre que le déplacement de la commissure labiale est supérieur de 1,3 millimètres (à cinq mois postopératoires) par rapport à une rééducation classique de Lambert-Prou et la symétrie est également améliorée. L'atteinte du sourire spontané est également favorisée (38% vs 7%).

7.2. La prise en charge dentaire

Bien que peu évident, le rôle du chirurgien-dentiste peu s'avérer essentiel dans la prise en charge d'un patient devant être opéré par myoplastie d'allongement du temporal.

L'acquisition du sourire mandibulaire étant possible par la fonction masticatrice initiale du muscle temporal et, étant réalisé par des mouvements mandibulaires, il semble nécessaire que le patient présente une occlusion fonctionnelle (présence de dents, calage postérieur et absence d'interférence occlusale).

A ce stade, la rééducation est en effet basée sur l'utilisation de huit abaisse-langues sur lesquels le patient doit mordre quarante fois par jour au niveau des secteurs molaire, canin et incisif [43]. Lorsque les

résultats atteignent une amplitude de 90%, il y a passage à la deuxième phase de sourire temporal volontaire.

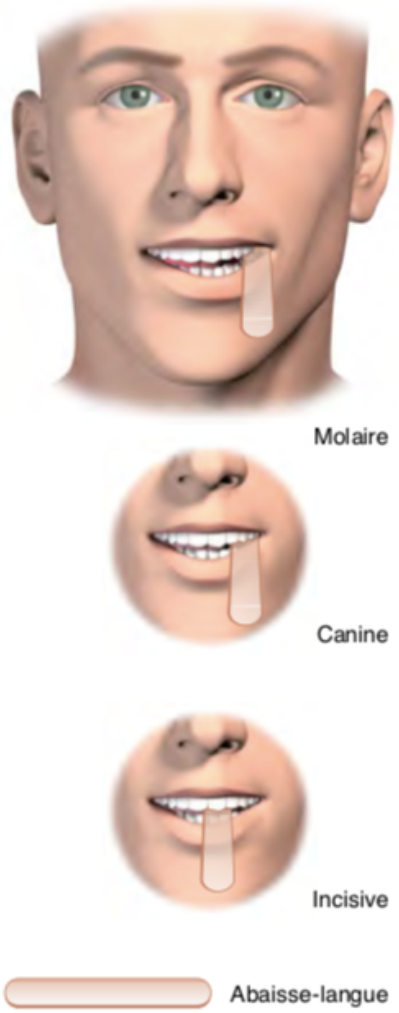

Figure 9 : Utilisation d'abaisse-langues dans la phase d'acquisition du sourire mandibulaire [43].

La prise en charge pluridisciplinaire peut ainsi inclure, en préopératoire, une phase de réhabilitation dentaire afin de restaurer des courbes d'occlusion fonctionnelles et remplacer les dents manquantes dans le but de favoriser la rééducation post-opératoire.

8. Retentissement fonctionnel

8.1. Phonation

La paralysie faciale est responsable de l'altération des fonctions paraverbale (mimique) et verbale [45].

Une étude menée à Tours (2012) sur sept patients paralysés faciaux, opérés par myoplastie d'allongement du temporal, a été menée sur onze mois pour évaluer l'impact de cette chirurgie sur

l'amélioration de la dysarthrie (trouble de la parole, difficulté d'élocution due à un déficit musculaire), chez ces patients [46].

L'analyse phonétique portait sur :

- Phonèmes labiaux élévateurs de la commissure (i, é, in)
- Phonèmes de projection labiale (ou, u)
- Phonèmes bilabiaux en propulsion (p, b, m)
- Phonèmes labio-dentaux (f, v)
- Phonèmes mettant en jeu les lèvres et les joues (ch, j)

8.1.1. Avant chirurgie

La fente labiale est déviée du côté sain avec des lèvres minces et éversées côté paralysé [28], entrainant une modification des points d'articulation. Les muscles atones ne permettent pas les mouvements nécessaires à la production des sons, il y a ainsi altération de l'articulation de la parole.

La contraction labiale et la déviation buccale perturbent la prononciation des voyelles (i, é, in, ou et u) par manque d'étirement commissural et de projection bilabiale.

La prononciation des consonnes est altérée par la présence de fuites d'air par inocclusion labiale.

8.1.2. Après chirurgie

Auditivement, les sons sont plus reconnaissables par amélioration de la qualité des compétences labiales et jugales. La contraction musculaire permise par le transfert du muscle temporal permet une projection labiale satisfaisante et une occlusion fonctionnelle, éléments fondamentaux dans l'équilibre facial [47].

Cependant, la prononciation des phonèmes labio-dentaux est moins satisfaisante malgré une amélioration du point articulatoire sur la lèvre. L'étude étant menée sur onze mois, elle aurait pu être poursuivie afin de juger l'évolution sur toute la durée de rééducation (vingt-quatre mois).

L'expressivité faciale est améliorée et la parole facilitée.

8.2. Mastication

La fonction masticatrice met en jeu lèvres et joues. Ces dernières permettent la préhension et le maintien du bol alimentaire dans la cavité buccale.

8.2.1. Avant chirurgie

La paralysie du muscle buccinateur entraine une accumulation alimentaire au niveau du sillon gingivo-jugal, celle du muscle mentonnier une accumulation au niveau de la région antérieure, gênant la mastication [28] [48]. Elle peut également être à l'origine de problèmes parodontaux et carieux. Chez un patient porteur d'une prothèse amovible, cette stase alimentaire peut occasionner une instabilité prothétique.

L'atonie jugale entraine des morsures lors de la mastication. Superficielles et sans gravité, elles peuvent lorsqu'elles sont répétées, être à l'origine de lésions muqueuses plus importantes.

Par manque de coordination fine des lèvres (paralysie de l'orbiculaire labial), l'incontinence salivaire est également présente [47] [49]. L'absence de tonicité de la lèvre inférieure ne peut s'opposer au bavage.

8.2.2. Après chirurgie

Le passage profond du muscle à travers la boule graisseuse de Bichat, permet de retrouver une tonicité jugale et ainsi éviter la stagnation alimentaire par chassage des aliments.

La compétence labiale permet de diminuer l'incontinence salivaire.

8.3. Respiration

8.3.1. Avant chirurgie

Il y a déviation et collapsus inspiratoire de l'aile du nez [41]. La ptose jugale entraine un soulèvement rythmique de la joue lors de la respiration.

8.3.2. Après chirurgie

La lame tendineuse du temporal étant transférée au niveau du sillon naso-génien, de l'aile du nez à la commissure labiale, elle permet de redonner un tonus après rééducation et ainsi diminuer ce phénomène.

9. Retentissement esthétique

Après intervention, au repos, la lèvre est plus symétrique et la paralysie moins visible. La mobilité labiale permet également des résultats satisfaisants lors du sourire. Le sillon naso-génien est redessiné et le philtrum recentré.

Foirest C. [50] a réalisé une étude (2014) sur vingt-cinq patients atteints d'une paralysie faciale périphérique unilatérale (étiologies diverses), opérés par myoplastie d'allongement du temporal et ayant suivi une rééducation post-opératoire spécifique. Ces travaux avaient pour objectif d'évaluer objectivement et subjectivement les résultats sur la symétrie du tiers inférieur de la face sur une durée de trois ans. Les résultats esthétiques ont été évalués au repos, au sourire intermédiaire et au sourire maximal.

Les mesures objectives ont été réalisées sur des photos pré et post-opératoires. Le but étant de calculer les déplacements des points d'intérêts dans les plans vertical et horizontal, à partir de mesures normées pour la comparaison interindividuelle.

Le logiciel Draftsight (Dassault Système, 2014) permet le calcul de l'asymétrie du sourire sur les photos des patients [51] à partir de différents tracés :

- Orange : ligne inter pupillaire et ligne sagittale médiane passant par le point médian inter pupillaire et la pointe du menton.
- Bleu : ligne perpendiculaire à la ligne inter pupillaire, passant par le point de Cupidon (point médian de la lèvre supérieure) et parallèle à la précédente.
- Rose : perpendiculaire à la ligne sagittale médiane et passant par la commissure côté sain et côté pathologique.

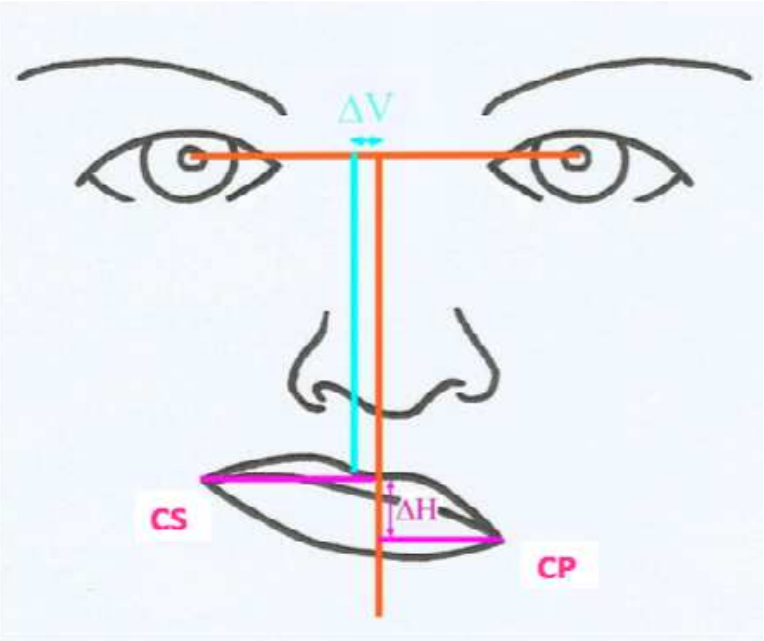

Figure 10 : Schématisation des mesures effectuées avec le logiciel Draftsight.
ΔV (analyse dans le plan vertical) : distance entre la ligne de cupidon et la médiatrice de la distance inter-pupillaire : CS : largeur du sourire côté sain ; CP : largeur du sourire côté pathologique ; ΔH (analyse dans le plan horizontal) : distance entre les droites CS et CP [50].

L'étude a montré un déplacement des points d'intérêts du côté pathologique en post-opératoire et la stabilité des mesures du côté sain avec obtention d'une symétrisation par rapport à la situation initiale. Les différentes mesures (en millimètres) effectuées sur les photos pré et post-opératoires des vingt-cinq patients et les tests réalisés ont mis en évidence une différence statistiquement significative ($p < 0,05$), quel que soit la condition de l'examen (visage neutre, sourire et sourire maximal).

Tableau des moyennes en millimètres des différents paramètres évalués :

	Repos	**Intermédiaire**	**Maximal**
CS			
Pré-opératoire	29,13 mm	31,65 mm	34,25 mm
Post-opératoire	28,71 mm	30,11 mm	39,48 mm
CP			
Pré-opératoire	21,72 mm	22,94 mm	21,59 mm
Post-opératoie	26,87 mm	29,67 mm	32,36 mm
ΔH			
Pré-opératoire	7,02 mm	11,51 mm	14,59 mm
Post-opératoire	-1,06 mm	1,56 mm	6,09 mm
ΔV			
Pré-opératoire	9,73 mm	11,40 mm	13,99 mm
Post-opératoire	5,45 mm	4,62 mm	7,63 mm

Tableau récapitulatif des tests statistiques réalisés :

	Repos	Intermédiaire	Maximal
CS	p > 0,05	p > 0,05	P > 0,05
CP	p = 0,0001	p = 0,0001	p = 0,0001
ΔH	p = 0,0001	p = 0,0001	p = 0,0004
ΔV	p = 0,0003	p = 0,0005	p = 0,0022

La comparaison des données pré et post-opératoires du côté sain ne montre aucune différence significative.

L'étude a également montré une différence statistiquement significative de l'ascension-latéralisation commissurale du côté pathologique avec $p < 0,05$ en post-opératoire aux trois conditions.

La corrélation entre les évaluations objectives et subjectives reste difficile à établir, en effet les critères de jugement subjectifs diffèrent selon les évaluateurs et les patients, (âge, sexe, niveau socioprofessionnel …) mais l'étude a montré que 87,5% des patients étaient satisfaits. Aucun patient n'a répondu qu'il était insatisfait.

Cette technique de mesure était simple, rapide, reproductible et ne nécessitait pas de moyens sophistiqués. Les résultats sont en cohérence avec les attentes de la myoplastie d'allongement du temporal.

D'autres méthodes d'évaluation de la récupération du sourire existent, telles que l'utilisation du logiciel MEEI (Bray, et coll., 2010), l'échelle d'évaluation fonctionnelle et esthétique du sourire (Terzis et Noah) et l'échelle numérique simple [52] ; les deux dernières étant subjectives.

IV. PRISE EN CHARGE DU PATIENT PARALYSE FACIAL AU CABINET DENTAIRE

1. Conséquences bucco-dentaires de la paralysie faciale

1.1. Pathologies bucco-dentaires

1.1.1. Hyposialie

La salive est un liquide biologique ayant un rôle essentiel dans l'optimisation des fonctions : lubrification, défense, protection, nettoyage de la muqueuse buccale et formation du bol alimentaire [53]. L'hyposialie provoquée par la paralysie faciale doit être quantifiée et peut perturber les fonctions de la sphère oro-faciale. Généralement mineure, elle peut être majorée par la prise médicamenteuse.

1.1.2. Lésion carieuse et érosion

La salive permet de neutraliser l'acidité buccale et de nettoyer les surfaces dentaires. Lorsqu'elle est secrétée en quantité moins importante, le milieu buccal plus acide est propice aux déminéralisations des surfaces de la dent (émail) et à la formation de lésions carieuses. En effet, les bactéries métabolisent les sucres de l'alimentation et produisent des acides qui dégradent les dents.

Le risque carieux individuel est donc augmenté chez les patients paralysés faciaux.

Il faut également être vigilant à la stagnation du bol alimentaire côté atteint. Celle-ci pourrait augmenter l'apparition de caries [54] ainsi que provoquer des problèmes d'érosion. Il s'agit d'un processus de déminéralisation par des acides exogènes (via l'alimentation).

1.1.3. Atteinte parodontale et pathologies de la muqueuse buccale

La diminution du pH salivaire (acidité) entraine un déséquilibre de la flore buccale, pouvant être responsable de pathologies de la muqueuse buccale (candidoses).

De plus, la salive permettant l'humidification et la lubrification de la cavité buccale, lorsque sa sécrétion est diminuée, le port de prothèses dentaires peut entrainer une irritation des muqueuses et provoquer des douleurs.

La stagnation alimentaire chez le patient paralysé facial est également propice à la formation de la plaque dentaire bactérienne à la surface des dents. Celle-ci peut être responsable de l'inflammation gingivale, entrainant saignements et douleur ; c'est la gingivite (réversible). Si le processus n'est pas stoppé, il peut y avoir atteintes des tissus de soutien de la dent (os sous-jacent et ligament) ; c'est la parodontite, qui elle est irréversible.

1.2. Conséquences fonctionnelles

La sphère oro-faciale est le siège de fonctions primordiales : mastication, déglutition, phonation et gustation [53]. Ces fonctions sont altérées chez le patient paralysé facial, du fait des paralysies musculaires, de l'agueusie ou encore de l'hyposialie. Le handicap est majoré lors d'édentement responsable de :

- La diminution de l'efficacité masticatoire : lorsque qu'il y a diminution du nombre de dents, il faut un effort supplémentaire pour mastiquer les aliments.
- La difficulté d'élocution : la langue a des appuis dans la cavité buccale qui sont modifiés en présence d'édentements. Il peut également y avoir des fuites d'air.

Ces conséquences sont donc à la fois présentes dans les cadre de la paralysie faciale et et de pathologies bucco-dentaires. La fonction masticatoire est ainsi diminuée et ces conséquences fonctionnelles ont une répercussion psychologique [36].

Les muscles masticateurs ne travaillent plus symétriquement. Une hyperactivité musculaire peut également avoir des répercussions dentaires (bruxisme). Elle correspond à une contraction trop importante des muscles de la face : c'est notamment le cas du côté sain chez le paralysé facial. L'examen musculaire fait partie intégrante de l'examen clinique de l'occlusion réalisée par le chirurgien-dentiste.

1.3. Conséquences sur le sourire

Le préjudice esthétique sur le sourire est présent dans la paralysie faciale et majoré si celle-ci est associée à une ou plusieurs perte(s) dentaire(s) en secteur antérieur (dents visibles lorsque le patient sourit). Il y a absence de soutiens des tissus. Il y a modification des lignes esthétiques du visage et du sourire.

Sans réanimation labiale, la poussée linguale est dominante par rapport à la sangle labio-jugale [55]. Ainsi, la différence des forces peut engendrer une modification du couloir dentaire de Michel Château, avec un retentissement orthodontique plus ou moins important.

Chez le patient paralysé facial, l'inocclusion labiale causée par la pathologie peut être entretenue par la formation d'une béance incisive, ce qui peut entraver la rééducation et aggraver le défaut d'articulation de la parole. Le risque de traumatisme est également accru, la lèvre ayant perdu son rôle protecteur.

Il y a une répercussion psychique. Dans les deux situations (paralysie faciale et problèmes dentaires), la demande première du patient demeure la réhabilitation du sourire.

2. Spécificité de la prise en charge du paralysé facial

Une consultation chez le chirurgien-dentiste est indispensable dans la prise en charge pluridisciplinaire du paralysé facial. Elle permet d'optimiser la prise en charge, avant et après chirurgie, par la réhabilitation de la cavité buccale, par le contrôle de l'hygiène bucco-dentaire et par les conseils prodigués au patient. Le contrôle dentaire doit être effectué tous les deux mois [(56) (57)]. Cependant, peu informé sur la pathologie, le chirurgien-dentiste peut rapidement se retrouver démuni, notamment dans la prise en charge prothétique.

Le chirurgien-dentiste doit préserver les tissus de la cavité buccale afin de maintenir, restaurer ou éviter la dégradation des fonctions (mastication, déglutition, phonation et gustation).

La malocclusion et la perte de dents peuvent majorer les dysfonctionnements causés par la paralysie faciale. Le chirurgien-dentiste doit réhabiliter la cavité buccale dans le but de diminuer les handicaps fonctionnels et esthétiques, déjà présents dans le cadre de la pathologie. La réhabilitation bucco-dentaire permet au patient paralysé de récupérer une fonction optimale et de compenser le préjudice esthétique.

La communication avec les autres professionnels de santé est essentielle.

2.1. Soins conservateurs

La myoplastie d'allongement du temporal ne permet pas de résoudre la problématique de l'hyposialie. Cependant, le passage profond du muscle permet à la joue de retrouver une certaine tonicité, favorable à l'expulsion des aliments au niveau du vestibule.

Il est conseillé au patient de se brosser les dents après chaque repas, avec du dentifrice fluoré (concentration de fluor adaptée à l'âge s'il s'agit d'un enfant), afin de compenser la diminution de l'action antibactérienne de la salive et d'éliminer les résidus alimentaires. Le fluor permet le renforcement des dents.

Chez le patient paralysé facial, le risque carieux individuel (RCI) est augmenté et le chirurgien-dentiste doit mettre en place des stratégies de prévention pour préserver les organes dentaires (application de vernis fluoré, scellement de sillons, conseils). Un contrôle régulier est préconisé.

2.2. Soins parodontaux

Le chirurgien-dentiste doit être capable de reconnaître les manifestations buccales liées à la paralysie faciale afin de les diagnostiquer et de les traiter précocement [(53)]. Il doit également les prévenir en réalisant des détartrages et des contrôles réguliers.

Dans le cadre de la parodontite, des thérapeutiques parodontales (non chirurgicales et chirurgicales) peuvent être réalisées par le chirurgien-dentiste. Elles doivent être associées à une hygiène bucco-dentaire rigoureuse du patient.

2.3. Réhabilitation occluso-prothétique

La réhabilitation prothétique et la chirurgie (myoplastie d'allongement du temporal) permettront de restaurer au mieux le sourire et les fonctions orofaciales du patient paralysé.

Les muscles masticateurs ne travaillent plus symétriquement. Il est donc nécessaire, chez le patient paralysé facial, de compenser l'édentement au plus tôt, quelle que soit son étendue, afin de maintenir l'intégrité du muscle pour la myoplastie d'allongement du temporal. De plus, l'occlusion dentaire étant nécessaire pour la rééducation de la chirurgie, la réalisation de la prothèse devra être réalisée en amont.

2.3.1. Orthopédie-dento-faciale

Afin d'éviter une proalvéolie et des mouvements dentaires disgracieux, la myoplastie d'allongement du temporal trouve également son intérêt dans la prise en charge orthodontique des patients paralysés faciaux. La restauration de la tonicité labiale et jugale permet de maintenir les résultats et d'éviter la récidive.

2.3.2. Implantologie et prothèse fixée

La réalisation d'une prothèse dento ou implanto-portée est moins complexe pour le chirurgien-dentiste, la musculature périphérique ne rentrant pas en jeu pour la rétention.

Cependant, la pose d'un implant en secteur antérieur sans aucun mouvement possible, devra être gérée en prenant en compte le fait que la propulsion linguale est majorée, en l'absence de tonicité labiale. L'implant ne bougera pas, tandis que les dents naturelles adjacentes pourront se vestibulo-verser. La conséquence sera un non alignement des dents antérieures maxillaires.

La myoplastie d'allongement du temporal permettra de rééquilibrer les forces linguale et labiale et d'éviter ce phénomène.

2.3.3. Prothèse amovible

Si le patient paralysé facial porte un appareil dentaire, il doit continuer de le porter en faisant attention à sa position et à sa fixation [(54)]. Le port de la prothèse dentaire canalise mieux la salive (bavage). Néanmoins, si le patient présente une hyposialie, la rétention prothétique peut être altérée [(57) (58)].

Si la prothèse amovible est antérieure à la paralysie faciale, il est fort probable qu'elle ne soit plus adaptée, la musculature péribuccale étant paralysée du côté atteint.

La réalisation d'une prothèse dentaire chez le patient paralysé facial est la plus grande difficulté à laquelle sera confronté le chirurgien-dentiste. Elle sera cependant essentielle à la rééducation de la myoplastie d'allongement du temporal. Cette dernière facilitera également le travail du chirurgien-dentiste en post-opératoire.

2.3.3.1. Généralités sur la prothèse amovible

La prothèse dentaire amovible est un dispositif permettant le remplacement des dents absentes, ainsi que des tissus de soutien (parodonte et os alvéolaire). Lorsqu'elle est partielle, elle s'appuie en partie sur les dents, la gencive et l'os sous j'accent. Lorsqu'elle est totale, son support est ostéo-muqueux. Elle permet de restaurer et maintenir les fonctions phonétiques, esthétiques, masticatoires et la déglutition.

Dans la cavité buccale, la prothèse sera en relation avec un certain nombre d'éléments (crêtes édentées, palais, langue, joues, muscles péribuccaux) pouvant être bénéfiques (indices biologiques positifs) ou avoir des effets défavorables (indices biologiques négatifs) sur celle-ci.

Dans ce type de cas, la difficulté de la réalisation de la prothèse amovible chez le patient paralysé facial est liée à l'étendue (classe I à IV de Kennedy Applegate ; 1960) et à la localisation (côté de la paralysie ou non) de l'édentement [*annexes 3,4,5,6*].

Un édentement encastré unitaire ou de petite étendue ne pose pas de problème particulier pour le chirurgien-dentiste. Celui-ci pourra être compensé par une prothèse amovible partielle à recouvrement muqueux maximum (en résine) ou à châssis métallique. Dans les deux situations, des moyens de rétention (crochets et/ou des taquets occlusaux) sur les dents restantes permettent le maintien de la prothèse lorsqu'elle est soumise aux forces masticatrices. Il est important de restaurer un point de contact avec les dents bordant les secteurs édentés (entre dents naturelle et artificielle) afin d'éviter des mouvements de prothèses et de diminuer les bourrages alimentaires, lesquels peuvent entrainer une atteinte parodontale ou carieuse, la stagnation alimentaire étant augmentée dans la paralysie faciale.

Dans le cas d'un édentement complet uni ou bimaxillaire, la prothèse présentera un seul support ostéo-muqueux pour reconstituer l'arcade dentaire. Tous les éléments anatomiques et physiologiques de la cavité buccale ont un rôle indispensable dans la réalisation, la pérennité et la sensation de confort de la prothèse et doivent être examinés et pris en compte.

2.3.3.2. Difficultés de réalisation des prothèses amovibles [59]

Lorsqu'il y a un défaut lors de la réalisation d'une étape, cela impacte négativement la suivante et les erreurs s'additionnent [58].

Empreintes primaires :

Ce sont des empreintes statiques anatomiques réalisées à l'alginate (ou plâtre) à l'aide d'un porte empreinte du commerce [60]. Elles sont une reproduction des tissus non mobilisables, c'est à dire des surfaces d'appuis. Elles permettent la confection d'un porte empreinte individuel par le laboratoire de prothèse.

Empreintes secondaires :

Ce sont des empreintes dynamiques anatomo-fonctionnelles, le but étant d'enregistrer la musculature périphérique pour assurer la stabilisation de la prothèse. Elles sont réalisées avec un porte empreinte individuel. C'est un porte empreinte spécifique de la situation clinique du patient. Lorsqu'il est inséré en bouche, il doit assurer le soutien latéral des joues et antérieurement celui des lèvres. La vérification du porte empreinte individuel repose sur des tests statiques et dynamiques en bouche.

Le principe est d'enregistrer la musculature périphérique (joint périphérique, marginage) à partir d'une série de mouvements (tests de Herbst [61]).

Chez le patient paralysé facial, certains mouvements sont altérés ou non réalisables diminuant la qualité de l'empreinte secondaire. Ce sont :

- Le rire forcé
- L'ouverture buccale forcée
- Creuser les joues
- Siffler
- Mimer le baiser (porter les lèvres en avant)
- Porter la langue au milieu de la lèvre supérieure puis d'une commissure à l'autre
- Porter la langue très en avant, pour caresser la lèvre inférieure puis d'une commissure à l'autre

- Porter la langue
- Déglutir
- Prononcer « ME » « MA » « MI »

La précision de cette empreinte dynamique se trouve alors limitée par l'atonie musculaire jugale et labiale.

Un défaut de réalisation de l'empreinte secondaire est à l'origine de sous ou surextensions prothétiques, ce qui est responsable d'instabilité [58]. Le manque de sollicitation de la musculature périphérique entraine des surextensions.

Enregistrement de la relation intermaxillaire [62] :

Il s'agit d'un enregistrement à l'aide de base d'occlusion, permettant de définir la relation maxillo-mandibulaire à l'aide de différents paramètres. Chez le patient paralysé facial, il y a modification des lignes esthétiques : ce qui rend complexe la réalisation des prothèses et les enregistrements effectués par le chirurgien-dentiste.

- Le réglage du bourrelet maxillaire doit permettre le soutien labial. Le bourrelet doit se situer dans le couloir prothétique entre les joues, les lèvres et la langue. L'atonie jugale et la pulsion linguale engendrent, chez le patient paralysé facial, une modification du couloir dentaire/prothétique au niveau antérieur. Il en résultera des instabilités prothétiques par non équilibre des forces.

  La hauteur du bourrelet maxillaire permet de régler la plus ou moins grande visibilité des dents antérieures au repos labial. Généralement, il dépasse de 1 millimètre la lèvre supérieure et il faut demander au patient de prononcer « f » et « v », car la lèvre inférieure doit affleurer les incisives maxillaires lors de la prononciation des phonèmes. Il s'agit d'un réglage difficile chez le patient paralysé facial, dû à l'altération de la parole.

  Le bourrelet doit être parallèle au plan bipupillaire et au plan de camper (tragus ; aile du nez). Mais en cas de paralysie faciale, il y a abaissement de l'aile du nez du côté atteint ; ainsi, il peut y avoir discordance entre le plan de Camper côté paralysé et côté sain.

- Ensuite, d'autres difficultés peuvent survenir lors des réglages du point inter-incisif et des pointes canines. En effet, le point inter-incisif est aligné avec le plan sagittal médian, mais la bouche et le point de Cupidon étant déviés, cela provoquera une disgrâce esthétique.

- La détermination de la dimension verticale d'occlusion (dimension verticale lorsque les dents sont en intercuspidie maximale) est également une étape complexe chez le patient paralysé. Une sur ou sous-évaluation peut être à l'origine de problèmes esthétiques, d'anomalies phonétiques, dysfonctionnement prothétique et dysfonctionnement neuro-musculo-articulaire. Ce sont des problèmes déjà présents chez le patient paralysé facial, qu'il faut éviter de majorer.

  Lors du réglage du bourrelet mandibulaire et afin de valider la dimension verticale d'occlusion, il faut vérifier l'absence de téguments distendus, de plis faciaux effacés, d'aspect figé de la face, de béance linguale et d'incapacité à émettre les phonèmes courants. Cependant, dans le cas de la paralysie faciale, ces éléments sont présents et non liés à un mauvais réglage du bourrelet mandibulaire.

Pour le contrôle de la dimension verticale d'occlusion, le chirurgien-dentiste peut réaliser un test de déglutition, faire prononcer « Mississippi » ou faire compter le patient. Lorsqu'il y a une bonne prononciation des « s », la dimension verticale d'occlusion est correcte. De manière générale, le patient présente des difficultés à réaliser ces tests du fait de sa pathologie.

Essayage de la prothèse :

L'accumulation des difficultés lors de la réalisation des empreintes secondaires et de l'enregistrement de la relation intermaxillaire peut entrainer une instabilité prothétique.

La chute de la commissure labiale et la bouche déviée entraineront une disgrâce au niveau antérieur. Malgré un montage dentaire correct, il y aura dysharmonie entre :

- La ligne de la lèvre inférieure et les bords incisifs.
- Les milieux inter-incisifs non alignés avec la ligne sagittale médiane, notamment le philtrum qui sera dévié.
- Les lignes bi-commissurales et bi-pupillaires qui ne seront pas parallèles

Au niveau postérieur, la stagnation alimentation au niveau gingivo-jugale pourra également provoquer l'instabilité de la prothèse.

L'hyposialie majore l'altération de la rétention prothétique, la salive en quantité insuffisante ne pouvant assurer son rôle mécanique dans l'adhésion.

2.3.3.3. Solutions pour la réalisation des empreintes et la stabilisation des prothèses

Face à l'instabilité prothétique, plusieurs paramètres sont à vérifier afin d'identifier l'origine de la perte d'équilibre de la prothèse. Il y a trois conditions qui doivent être évaluées car susceptibles de provoquer l'instabilité prothétique [58] :

- Instabilité sans sollicitation occlusale, ni de la musculature périphérique. Elle peut être due à des sous-extensions des bords prothétiques de la prothèse qui entrainent une altération du joint périphérique, ou à une diminution de la sécrétion salivaire qui empêche l'adhésion de la prothèse à la muqueuse.
- Instabilité liée à la mobilisation de la musculature périphérique, sans sollicitation occlusale. Des surextensions des bords prothétiques peuvent être responsables.
- Instabilité liée à l'occlusion seule.

Réussir à rendre une prothèse stable avant que le patient ne se fasse opérer doit rester l'objectif du chirurgien-dentiste. Il y aura persistance de l'asymétrie du sourire, mais la restauration de l'harmonie des courbes occlusales permettra de maintenir l'intégrité du muscle temporal. Ainsi, dans un second temps, la réanimation labiale et la symétrie du sourire pourront être restaurées par myoplastie d'allongement du temporal. Elle sera également l'élément indispensable aux premiers temps de rééducation (sinon, pas de chirurgie possible).

Il est donc essentiel de confectionner les prothèses amovibles en amont de la myoplastie d'allongement du temporal, ce qui permettra au patient de suivre une rééducation appropriée en post-opératoire.

Piézographie [60] [63]

Il s'agit d'une technique décrite par P. Klein qui signifie « sculpture par la pression ». Elle permet l'enregistrement la musculature périphérique en respectant la position des dents, c'est à dire déterminer le couloir prothétique définit entre les forces centrifuges (langue) et les forces centripètes (musculature périphérique). C'est un enregistrement dynamique de toutes les forces musculaires qui s'exerceront sur la prothèse.

Chez le patient paralysé facial, entre le côté paralysé et le côté sain, ce couloir prothétique ne sera pas identique du fait des forces différentes qui s'exerceront. D'où l'intérêt de la piézographie qui permettra de réaliser une prothèse plus confortable et plus stable par rapport à une prothèse réalisée de façon conventionnelle, comme décrite précédemment.

Il s'agit d'une empreinte complémentaire qui ne concerne pas les surfaces d'appuis. Au préalable, il faut réaliser les empreintes primaires et secondaires, puis il y a réalisation d'une plaque en résine (future base de la prothèse). Ce dispositif est mis en bouche et va être moulé par l'empreinte du jeu musculaire afin d'enregistrer toutes les informations des parties vestibulaires et linguales. Cette technique permet la personnalisation de la prothèse amovible avec prise en compte de la physiologie et des dysfonctions neuromusculaires.

Prothèse à recouvrement radiculaire (overdenture)

Il s'agit d'une prothèse partielle ou complète et recouvrant les organes dentaires résiduels en s'appuyant sur eux. Elle répond à différents objectifs :

- Psychique : éviter les extractions en conservant les dents sous forme de racines
- Préservation tissulaire : os alvéolaire, muqueuse
- Physiologique : proprioception augmentée par rapport aux implants, lors de la mastication
- Mécanique : équilibre statique et dynamique des prothèses
- Rétention : bouton pression ou barre
- Esthétique

La prothèse est réalisée par-dessus les dents restantes afin de préserver le volume de l'os alvéolaire (pas de résorption osseuse). La prothèse ne présente pas de fausse gencive. Si la rétention créée par le joint périphérique en prothèse complète est perdue, la réalisation d'attachement sur certaines racines résiduelles permet d'y remédier. Les racines qui ne participent pas à la rétention sont recouvertes par une chape métallique.

Il existe des conditions précises à ce type de prothèse :

- Il faut être paire et symétrique : au moins deux boutons pressions (attachement axiaux pour la prothèse), de part et d'autre de la ligne médiane, pour stabiliser la prothèse.
- Les racines des canines sont à privilégier car les plus solides.
- Il faut éviter de conserver des racines trop proches les unes des autres pour maintenir une gencive saine.

Cette solution peut permettre de palier l'instabilité d'une prothèse complète obtenue avec une empreinte dynamique imparfaite, du fait de la difficulté d'enregistrement du jeu musculaire péribuccal. Ainsi, le patient présentera une prothèse plus stable et ce même en amont de la myoplastie d'allongement du temporal, permettant une meilleure prise en charge rééducative par la suite.

Cependant le coût financier est plus important et le patient doit présenter une hygiène irréprochable car les overdentures entraînent une petite inflammation gingivale et des caries radiculaires.

Prothèse adjointe supra-implantaire [64]

La Haute Autorité de Santé définit un implant comme un dispositif destiné à créer au maxillaire ou à la mandibule, un ancrage stable, résistant, efficace, non iatrogène et durable sur lequel s'adapte une prothèse amovible ou une prothèse fixée, en vue de redonner au patient partiellement ou complètement édenté, une fonction adéquate, un confort satisfaisant et une esthétique compatible avec toute fonction sociale.

Le bilan pré-implantaire (bilans médical et chirurgical) et les examens complémentaires (panoramique, conebeam) permettent de savoir si le patient est éligible à la pose d'implants. Ensuite, il faut étudier et planifier la faisabilité du projet prothétique, ce qui va conditionner la pose d'implant. La pose implantaire permet un résultat esthétique et fonctionnel satisfaisant.

A la mandibule, le consensus de McGill permet de stabiliser les prothèses complètes : deux implants sont posés au niveau de la symphyse mandibulaire et on y ajoute des boutons pressions ou une barre. Ils permettent d'améliorer la stabilité finale de la prothèse et de limiter la résorption osseuse. C'est le gold standard lorsqu'une prothèse amovible complète est envisagée à la mandibule. La prothèse reste muco-portée, mais les implants permettent sa rétention et sa stabilisation. Il est également possible de poser plus d'implants [65] [66] [67] [68].

Au maxillaire, une prothèse amovible complète peut être stabilisée avec quatre implants minimum. Des attachements axiaux ou une barre assurent la rétention.

Le coût est plus élevé mais cette solution prothétique permet d'augmenter la stabilité prothétique par rapport à une prothèse amovible complète classique, ce qui n'est pas négligeable chez le patient paralysé facial.

Myoplastie d'allongement du temporal

Après rééducation rigoureuse, elle permet de redonner une tonicité aux muscles paralysés de la lèvre et de retrouver une harmonie des lignes esthétiques. La réalisation de prothèses dentaire sera plus aisée car certains mouvement rendus possibles, notamment lors de l'enregistrement de la musculature périphérique.

CONCLUSION

La paralysie faciale entraine des handicaps à la fois fonctionnels, esthétiques et psychologiques chez le patient. Son quotidien est perturbé et la réhabilitation du sourire demeure être sa préoccupation majeure afin d'améliorer sa qualité de vie. Différentes techniques existent pour palier ces difficultés.

La myoplastie d'allongement du temporal, mise au point en 1997 par le Professeur Labbé, consiste en un transfert du muscle temporal fonctionnel au niveau de la lèvre supérieure afin qu'il devienne élévateur de cette dernière. Elle permet ainsi une réhabilitation labiale dynamique, avec amélioration de la phonation, la mastication et de la déglutition. Elle permet également d'améliorer la symétrie de l'étage inférieur de la face.

L'accompagnement du patient dans sa réhabilitation demande l'investissement et la complémentarité de divers professionnels de santé, en pré, per et post-opératoire. L'acte chirurgical de la myoplastie d'allongement du temporal ne constitue pas à lui seul l'amélioration des fonctions et de l'esthétisme, le patient doit être actif dans la prise en charge de sa pathologie et doit consulter divers professionnels de santé.

A l'heure actuelle, la participation du chirurgien-dentiste dans la prise en charge pluridisciplinaire de la paralysie faciale est peu décrite dans la littérature. Et pourtant, sa participation semble primordiale pour améliorer et pérenniser les résultats fonctionnels et esthétiques de la chirurgie du paralysé facial. La place de l'odontologiste au sein du parcours de soins peut être en pré-opératoire avec la motivation et l'éducation à l'hygiène bucco-dentaire, la prévention et le traitement des lésions carieuses et la restauration prothétique. Cette dernière, bien que difficile, peut rendre un patient édenté éligible à la myoplastie d'allongement du temporal, en préservant l'intégrité du muscle temporal et en lui permettant la rééducation post-opératoire. Le chirurgien-dentiste peut également intervenir en post-opératoire afin de réévaluer et maintenir la motivation du patient à son hygiène buccale et afin de concevoir de nouvelles prothèses. Ces prothèses seront alors plus aisées à réaliser grâce au tonus jugal retrouvé après la chirurgie, et seront adaptées au nouveau visage du patient.

De nouvelles études prospectives de la myoplastie d'allongement du temporal, incluant les différents types de traitements réalisés par le chirurgien-dentiste en amont (prothèse sur implant, piézographie et overdenture), conduites sur de plus longues périodes et sur un plus grand nombre de patients seraient nécessaires. Elles permettraient de mettre en évidence que la réalisation de prothèses chez le patient paralysé facial édenté constitue un réel acte thérapeutique dans sa prise en charge.

BIBLIOGRAPHIE

1. **Rouvière H, Delmas A, Delmas V.**
   Anatomie humaine : descriptive, topographique et fonctionnelle. Tome I. Paris : Masson ; 2002.

2. **Netter FH, Kamina P, Richer J-P.**
   Atlas d'anatomie humaine ; 7e ed. Paris : Elsevier Masson ,2019.

3. **Stricker M, Simon E, Coffinet L, Sellal S, Duroure F.**
   Paralysie faciale. EMC – Dent. 2004;1(4):382-416.

4. **Lagarde J, Améri A.**
   Paralysie Faciale. Encycl Med Chir (Paris), AKOS Traité de Médecine, [Article 1-0870], 2012.

5. **Toulgoat F, Sarrazin JL, Benoudiba F, Pereon Y, Auffray-Calvier E, Daumas-Duport B, et al.**
   Facial nerve : From anatomy to pathology. Diagn Interv Imaging. 2013;94(10):1033-42.

6. **Barbut J, Tankéré F, Bernat I.**
   Anatomia del nervo faciale. Encyl Med Chir (Paris), Oto-rhino-laryngologie. Sept 2017;16(3):1-19.

7. **Maire R, Meylan P.**
   Facial palsy : Update for the practitioner. Rev Méd Suisse. Oct 2011;7(311):1901-7.

8. **Couture G, Eyoum I, Martin F.**
   Les fonctions de la face. Isbergues : Ortho Edition, 1997.

9. **Hitier M, Edy E, Salame E, Moreau S.**
   Anatomie du nerf facial. Encycl Med Chir (Paris), Oto-rhino-laryngologie, [Article 20-258-A-10], 2006.

10. **Lacombe H.**
    Anatomie fonctionnelle du nerf facial. Neurochirurgie. 2009;55(2):113-119.

11. **Glicenstein J.**
    Histoire de la paralysie faciale. Ann Chir Plast Esthét. 2015;60(5):347-362.

12. **Cavoy R.**
    Les paralysies faciales. Rev Méd Bruxelles. 2013;34:221-225.

13. **Pons Y, Ukkola-Pons E, Ballivet de Régloix S, Champagne C, Raynal M, Lepage P, et al.**
    La paralysie faciale périphérique. J Fr Ophtalmol. Juin 2013;36(6):548-553.

14. **Benichou L, Labbe D, Guerreschi P.**
    Séquelles de paralysie faciale et toxine botulique. Ann Chir Plast Esthét. 2015;60(5):377-392.

15. **Guerreschi P, Labbé D.**
Chirurgie de la paralysie faciale et de ses séquelles. Encycl Med Chir (Paris), Techniques chirurgicales - Chirurgie plastique, reconstructrice et esthétique, [Article 45-562], 2015.

16. **Emram B.**
Analyse des résultats fonctionnels et réinsertion sociale après chirurgie du neurinome de l'acoustique. [Thèse d'exercice]. [France] : Université de Marseille. Unité de Formation et de Recherche de médecine, 1991.

17. **House JW, Brackmann DE.**
Facial nerve grading system. Otolaryngol Head Neck Surg. 1985;93(8):146-7.

18. **Lamas G, Tankéré F, Gatignol P et coll.**
Réhabilitation de la face paralysée. Bilan préthérapeutique du patient. Ann Chir Plast Esthét. 2015;60(5);370-373.

19. **Scheller C, Wienke A, Tatagiba M, Gharabaghi A, Ramina KF, Scheller K, et al.**
Interobserver variability of the House-Brackmann facial nerve grading system for the analysis of a randomized multi-center phase III trial. Acta Neurochir. 2017;159(4):733-8.

20. **Lazarini P, Mitre E, Takatu E, Tidei R.**
Graphic-visual adaptation of House– Brackmann facial nerve grading for peripheral facial palsy. Clin Otolaryngol. 2006;31(3):192–197.

21. **Tankéré F, Bodenez C.**
Paralysie Faciale. Encycl Med Chir (Paris), Traité de Médecine, [Article 6-0425], 2009.

22. **Charachon R, Bébéar JP, Sterkers O, Magnan J.**
La paralysie faciale, le spasme hémifacial. Le manuel du généraliste ORL. Paris : L'Européenne édition, 1997.

23. **Peitersen E.**
Bell's palsy : The spontaneous course of 2500 peripheral facial nerve palsies of different etiologies. Acta Otolaryngol. 2002;549:4-30.

24. **Lorch M, Teach Sj.**
Facial nerve palsy : Etiology and approach to diagnosis and treatment. Pediatr Emerg Care. 2010;26(10):763-9

25. **Lamas G, Gatignol P.**
Paralysies faciales. Paris : Solal, 2004.

26. **Gatignol P. et coll. (2008).**
Le toucher dans la rééducation des paralysies faciales périphériques. Rééduc Orthoph. 2008;236:99-114.

27. **Darrouzet V, Houliat T, Lacher Fougere S, Bébéar JP.**
Paralysies faciales. Encycl Med Chir (Paris), Oto-rhino-laryngologie, [20-260-A-10], 2002.

28. **Labbé D, Jacques Bardot, Darina Krastinova.**
Chirurgie de la paralysie faciale périphérique et de ses séquelles. Encycl Med Chir (Paris), Techniques chirurgicales – Chirurgie plastique, reconstructrice et esthétique, [Article 45-562],1998.

29. **Pasche P.**
Le traitement chirurgical de la paralysie faciale définitive, Rev Med Suisse 2011;7(311):1914-1918.

30. **Labbé D.**
Myoplastie d'allongement du temporal V.2. et réanimation des lèvres. Ann Chir Plast Esthét. 2009 ;54(6):571-576.

31. **Gillies H.**
Experiences with fascia lata grafts in the operative treatment of facial paralysis. Proc R Soc Med. 1934 ;27(10) :1372-8.

32. **Labbé D, Bénateau H, Bardot J.**
Les procédés chirurgicaux de réanimation labiale dans la paralysie faciale. Ann Chir Plast Esthét. 2002;47(5):580-91.

33. **Mc Laughlin LR.**
Surgical support in permanent facial paralysis. Lancet. 1952;2(6736):647-51.

34. **Labbé D.**
Myoplastie d'allongement du muscle temporal et réanimation des lèvres. Note technique. Ann Chir Plast Esthet. 1997;42(1):44-7.

35. **Rubin LR.**
The anatomy of a smile : Its importance in the treatment of facial paralysis. Plast Reconstr Surg. 1974;53(4):384-387.

36. **Guerreschi P, Labbé D.**
La myoplastie d'allongement du muscle temporal : raffinements des techniques. Ann Chir Plast Esthét. 2015;60(5):393-402.

37. **Jeufroy C .**
Myoplastie d'allongement du temporal : résultats esthétiques et fonctionnels. [Thèse d'exercice]. [France]. Université d'Angers. Unité de Formation et de Recherche de médecine, 2011.

38. **Blanchin T, Martin F, Labbé D.**
Rééducation des paralysies faciales après myoplastie d'allongement du muscle temporal. Intérêt du protocole « effet-miroir ». Ann Chir Plast Esthét. 2013;58(6):626-637.

39. **Bénateau H, Labbé D, Elissalde JM, Salamé E.**
Étude anatomique de la lame tendineuse d'insertion du muscle temporal. Intérêt dans la myoplastie d'allongement du temporal. Ann Chir Plast Esthét. 2001;46(6):611-616.

40. **Baujat B, Gangloff P.**
Réhabilitation de la face paralysée. Encycl Med Chir (Paris), Techniques chirurgicales - Tête et cou, [Article 46-200], 2014.

41. **Labbé D, Bénateau H.**
Indication of labial reanimation in facial palsy. Ann Chir Plast Esthét. 2002;47(5):592-600.

42. **Labbé D.**
Paralysie faciale : attitude pratique. Ann Chir Plasti Esthét. 2015;60(5);462-464.

43. **Lamas G, Tankéré F, Gatignol P.**
Réhabilitation de la face paralysée. Les monographies amplifon. Edition 2016, numéro 60.

44. **Gatignol P, Lannadère E, Tankéré F, Lamas G.**
Bénéfices de la rééducation d'une paralysie faciale périphérique. Rev Med Suisse 2011;7(311):1908-1913.

45. **Lambert-Prou MP.**
The temporal smile. Speech therapy for facial palsy patients after temporal lengthening myoplasty. Rev Stomatol Chir Maxillofac. 2003;104(5)274-80.

46. **Laure B, Fritz AH, Dufour J, Goga A.**
Treatment of facial paralysis with temporalis lengthening myoplasty and dysarthria improvement. Annales de chirurgie plastique esthétique. 2013;58(2):96-101.

47. **Brix M, Raphaël B.**
La fonction labiale. Ann Chir Plast Esthét. 2002;47(5) :357-369.

48. **Labbé D, Bénateau H, Carluer L, Alix T.**
Les troubles cinétiques labiaux. Ann Chir Plast Esthét. 2002;47(5):390-401

49. **Movérare T, Lohmander A, Hultcrantz M, Sjögreen L.**
Peripheral facial palsy : speech, communication and oral motor function. Eur Ann Otorhinolaryngol. Head Neck Diseases. 2017;134(1):27-31.

50. **Foirest-Canoui C.**
Réhabilitation du sourire dans la paralysie faciale périphérique par myoplastie d'allongement du muscle temporal : évaluations objective et subjective de 25 cas. [Thèse d'exercice] . [France] : Université Pierre et Marie Curie, Paris VI. Unité de Formation et de Recherche de médecine, 2014.

51. **Boisseranc S, Giuseppi P.**
Myoplastie d'allongement du temporal : efficacité de la prise en charge. [Mémoire de : Certificat de capacité d'orthophoniste] : Université de Pierre et Marie Curie, Paris VI. Unité de Formation et de Recherche de médecine, 2016.

52. **Terzis JK, Noah ME.**
Analysis of 100 cases of free-muscle transplantation for facial paralysis. Plast Reconstr Surg. 1997;99(7):1905-21.

53. **Liebaut L.**
Xérostomie et implications odonto-stomatologiques. [Thèse d'exercice] . [France] : Nancy. Unité de Formation et de Recherche d'odontologie, 2011.

54. **Garel M.**
Comprendre et mieux vivre avec la paralysie faciale périphérique, mise au point d'un livret d'informations. [Mémoire de : Diplôme Universitaire Techniques de Rééducation Maxillo-faciale] : Université de Montpellier. Unité de Formation et de Recherche de médecine, 2018.

55. **Renault F, Sergent B, Vazquez M-P, Galliani E.**
Traitement des séquelles esthétiques et fonctionnelles des paralysies faciales congénitales. Entretiens Bichat, 2010.

56. **De Chavigny D.**
La paralysie faciale « petit guide ». Kinésithér Scient. 2009;501:24-30.

57. **De Morand A.**
Pratique de la rééducation neurologique. 2nd ed. Paris : Elsevier Masson, 2014.

58. **Batisse C, Bonnet G, Nicolas E, Veyrune JL, Bessadet M.**
Conduite à tenir face à une instabilité prothétique – Prothèse amovible complète. Encycl Med Chir (Paris), Médecine buccale, [Article 28-017-A-10], 2018.

59. **Rolphe Zunzarren.**
Guide clinique d'ontologie ; 2e éd. Paris : Elsevier Masson, 2014.

60. **Jaudoin P, Millet C, Mifsud S.**
Empreintes en prothèse complète. Encycl Med Chir (Paris), Médecine buccale, [Article 28-690-C-10], 2008.

61. **Bernhardt M, Louis JP.**
L'infrastructure prothétique : tout miser sur les fonctions lors des empreintes. Strat Prothet. 2005;**5**:9.

62. **C. Millet, C. Jeannin, P. Jaudoin.**
Dimensions verticales en prothèse complète. Encycl Med Chir (Paris), Médecine buccale, [Article 28-698-C-10], 2008.

63. **Genin G.**
L'orientation du plan d'occlusion mandibulaire en prothèse amovible complète : de la complexité à la pratique quotidienne. [Thèse d'exercice] . [France] : Université de Nancy. Unité de Formation et de Recherche d'odontologie, 2012.

64. **Postaire M, Daas M.**
Prothèse adjointe complète supra-implantaire à complément de rétention. Encycl Med Chir (Paris), Médecine buccale, [Article 28-764-A-10], 2018.

65. **Saint-Pierre F.**
Pose d'une prothèse amovible définitive complète. Haute Autorité de Santé, 2006.

66. **Feine JS, Carlsson GE, Awad MA, Chehade A, Duncan WJ, Gizani S, et al.**
The McGill consensus statement on overdentures. Mandibular two-implant overdentures as first choice standard of care for edentulous patients. Montreal, Quebec, May 24-25, 2002. Int J Oral Maxillofac Implants 2002;17(4):601.

67. **Thomason JM, Feine J, Exley C, Moynihan P, Müller F, Naert I, et al.**
Mandibular two implant-supported overdentures as the first choice standard of care for edentulous patients-the York Consensus Statement. Br Dent J. 2009;207(4):185–6.

68. **Bernhardt M, Louis JP.**
L'infrastructure prothétique : tout miser sur les fonctions lors des empreintes. Strat Prothet 2005;5(5):9.

69. **Le Club Dentaire. https://csd23.blogspot.com/2009/04/classification-des-edentements.html**
Classification des édentements, 2009.

ANNEXES

Annexe 1 : Classification d'House-Brackmann

Tableau de cotation de House-Brackmann.

Grade I	Mobilité faciale et tonus normaux
Grade II	Dysfonction légère : • Au repos. Visage symétrique et tonus normal • Lors de mouvements, légère asymétrie sans contracture avec présence possible de discrètes syncinésies
Grade m	Dysfonction modérée : • Au repos, visage symétrique et tonus normal • En mouvement, diminution globale de la mobilité avec asymétrie non défigurante ; fermeture oculaire complète avec effort : spasmes et syncinésies modérés
Grade IV	Dysfonction modérée à sévère : • Au repos, symétrie globalement conservée, tonus normal • En mouvement, asymétrie importante et/ou défigurante : fermeture incomplète de l'œil même avec effort ; syncinésies ou spasmes sévères
Grade V	Dysfonction sévère : • Au repos, asymétrie évidente et diminution du tonus • Lors de mouvements, mobilité à peine perceptible au niveau oculaire et buccal ; pas de syncinésie ni spasme possible
Grade M	Paralysie faciale complète, mouvements impossibles

Annexe 2 : Adaptation graphique du grading de House et Brackmann (Lazarini, 2006) [20]

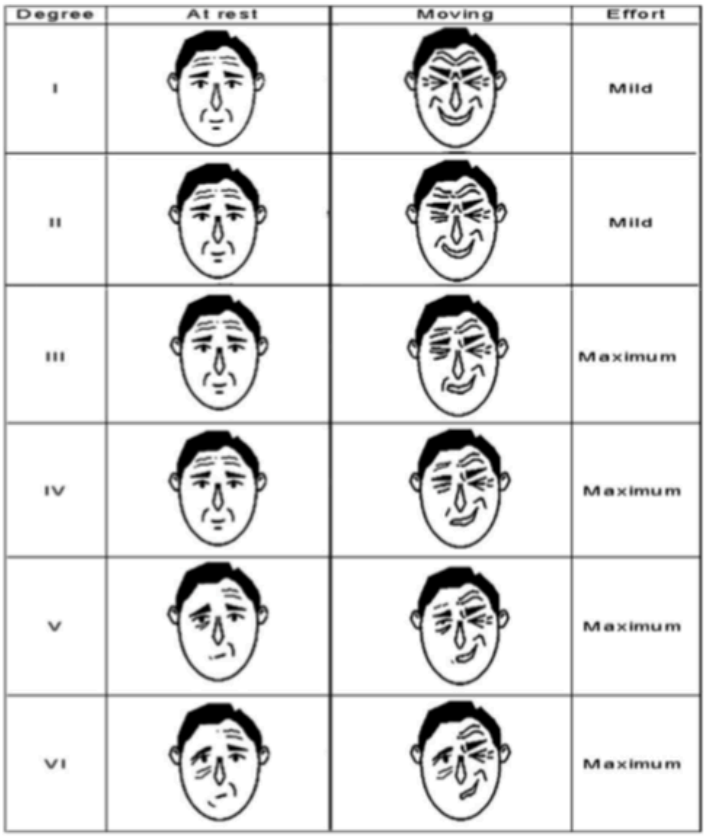

Annexe 3 : Classe I de Kennedy-Applegate : édentement bilatéral postérieur [69]

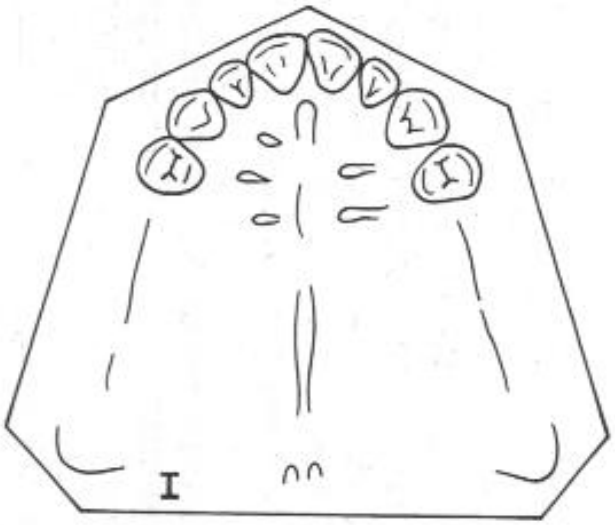

Classification de Kennedy-Applegate.

Annexe 4 : Classe II de Kennedy-Applegate : édentement unilatéral postérieur [69]

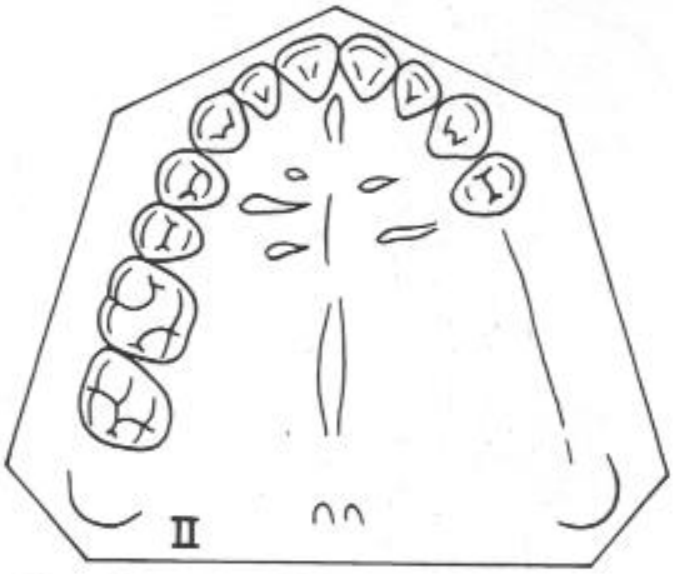

Classification de Kennedy-Applegate.

Annexe 5 : Classe III de Kennedy-Applegate : édentement encastré [69]

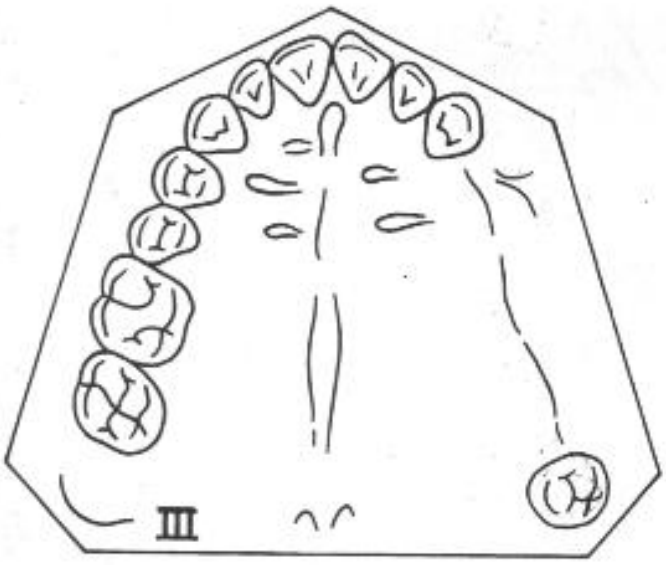

Classification de Kennedy-Applegate.

Annexe 6 : Classe IV de Kennedy-Applegate : édentement encastré antérieur [69]

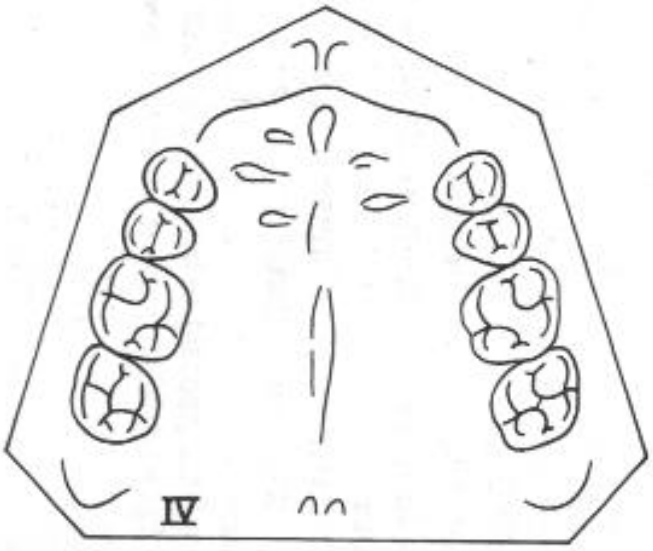

Classification de Kennedy-Applegate.

TABLE DES ILUSTRATIONS

Figure 1 : Les trois portions du trajet du nerf facial [3].

Figure 2 : Trajet et branches du nerf facial intra-pétreux [6].

Figure 3 : Anatomie fonctionnelle du nerf facial [9].

Figure 4 : Signe de Charles Bell [8].

Figure 5 : Myoplastie partielle du temporal (Gillies, 1934) [28].

Figure 6 : Myoplastie d'allongement du temporal (Labbé) [28].

Figure 7 : Classification de Rubin [15].

Figure 8 : Myoplastie d'allongement du temporal [37].

Figure 9 : Utilisation d'abaisse-langues dans la phase d'acquisition du sourire mandibulaire [43].

Figure 10 : Schématisation des mesures effectuées avec le logiciel Draftsight [50].

EGBERT (Maïlys) – Gestion du sourire chez le paralysé facial et retentissement fonctionnel de la myoplastie d'allongement du temporal. 51 f ; ill ; tabl ; 79 ref ; 30cm (Thèse : Chir. Dent : Nantes : 2020)

Résumé :

La chirurgie d'allongement du temporal est une technique existante depuis 1934 mais réellement mise au point à la fin du XXème siècle par le Pr Labbé. Elle permet grâce à la plasticité cérébrale de reprogrammer ce muscle afin qu'il devienne élévateur de la lèvre supérieure, au profit de sa fonction initiale.

La gestion du sourire, par cette technique, chez le patient paralysé facial peut être est rendue possible au travers d'une réhabilitation prothétique pré- et post chirurgicale réalisée par l'odontologiste dans les règles de l'Art : courbes d'occlusions fonctionnelles, respect de la dimension verticale et de la triade de Housset.

On comprend ainsi les formidables perspectives esthétiques et fonctionnelles proposées à ces patients, et le chirurgien-dentiste devient dès lors un véritable acteur de leur processus de re socialisation.

Rubrique de classement : Chirurgie bucco-dentaire

Mots clés MeSH :
- Chirurgie stomatologique (spécialité) / Surgery, oral
- Procédures de chirurgie maxillofaciale et bucco-dentaire / Oral surgical procedures
- Paralysie faciale / Facial paralysis
- Muscle temporal / Temporal muscle
- Prothèse adjointe complète / Complete denture

Jury :
Président : Monsieur le Professeur Philippe LESCLOUS
Assesseur : Monsieur le Docteur Louis-Emmanuel SARKISSIAN
Directeur : Madame le Docteur Bénédicte ENKEL
Co-directeur : Monsieur le Docteur Saïd KIMAKHE

Adresses de l'auteur :
mailys.egbert@gmail.com 5 rue Charles Plumier, 17 138 Saint-Xandre