UNIVERSITÉ DE NANTES
UNITÉ DE FORMATION ET DE RECHERCHE D'ODONTOLOGIE

Année 2017 N° 047

Applications de la thérapie photodynamique en chirurgie orale

THÈSE POUR LE DIPLOME D'ÉTAT DE
DOCTEUR EN CHIRURGIE DENTAIRE

Présentée
Et soutenue publiquement par

Matthieu DERRAY
Né le 27/01/1991

le mardi 24 octobre 2017 devant le jury ci-dessous

Président M. Le Professeur Yves AMOURIQ
Assesseur M. Le Docteur Alexis GAUDIN
Assesseur M. Le Docteur Zahi BADRAN

Directeur de thèse : M. Le Docteur Damien LOCHON

Par délibération, en date du 6 décembre 1972, le Conseil de la Faculté de Chirurgie Dentaire a arrêté que les opinions émises dans les dissertations qui lui seront présentées doivent être considérées comme propres à leurs auteurs et qu'il n'entend leur donner aucune approbation, ni improbation.

Remerciements

À Monsieur le Professeur Yves AMOURIQ

Doyen de la faculté de Chirurgie-Dentaire de Nantes

Professeur des universités

Chef du service d'Odontologie Restauratrice et Chirurgicale

Praticien Hospitalier des Centres de Soins d'Enseignement et de la Recherche Dentaire

-NANTES-

Pour m'avoir fait l'honneur d'accepter la présidence de ce jury.

Pour votre enseignement et vos conseils lors de la correction de cette thèse.

Veuillez trouver ici l'expression de mes sincères remerciements et le témoignage de

mon profond respect.

À Monsieur le Docteur Damien LOCHON

Docteur en Chirurgie Dentaire.

Département de Chirurgie Buccale.

Assistant Hospitalier Universitaire des Centres de Soins, d'Enseignement et de Recherche Dentaires.

-NANTES-

Pour m'avoir fait l'honneur de diriger cette thèse.

Pour votre disponibilité et vos conseils tout au long de la réalisation de cette thèse.

Veuillez trouver ici l'expression de mes sincères remerciements et le témoignage de mon profond respect

À Monsieur le Docteur Alexis GAUDIN

Docteur en Chirurgie Dentaire.

Maitre de Conférence des Universités.

Praticien Hospitalier des Centres de Soins, d'Enseignement et de Recherches Dentaires.

Docteur de l'Université de Nantes.

Département d'Odontologie Conservatrice-Endodontie.

-NANTES-

Pour avoir accepter de siéger dans ce jury.

Pour votre gentillesse, pour la qualité de votre enseignement, votre accompagnement et vos précieux conseils tout au long de mes années d'étude.

Veuillez trouver ici l'expression de mes sincères remerciements et le témoignage de mon amitié.

À Monsieur le Docteur Zahi BADRAN

Maître de Conférences des Universités.

Praticien Hospitalier des Centres de Soins d'Enseignement et de Recherche Dentaires.

Docteur de l'Université de Nantes.

Département de Parodontologie.

-NANTES-

Pour avoir accepter de siéger dans ce jury.

Pour votre gentillesse et la qualité de votre enseignement tout au long de mes études.

Veuillez trouver ici l'expression de mes sincères remerciements et le témoignage de mon profond respect.

Introduction 10

Chapitre 1 - Principes généraux 11

I - Historique 12

II - Définition 14

III - Principe de la PDT 15

3.1) Protocole 15

4.1) Mécanisme d'action 18

4.1.1) Transitions non radiatives. 18

4.1.2) Transitions radiatives. 18

4.1.3) Autres transitions 19

IV – Les sources lumineuses 21

V - Les photo-sensibilisants 23

5.1) Photo-sensibilisants de première génération. 24

5.2) Photo-sensibilisants de deuxième génération. 24

5.3) Photo-sensibilisants de troisième génération. 25

Chapitre 2 - Applications en Chirurgie Orale 26

I - Application de la photothérapie en cancérologie buccale 27

1.1) Introduction 27

1.2) Traitements classiques des lésions tumorales. 28

1.2.1) Lésions précancéreuses 28

1.2.2) Chirurgie 29

1.2.3) Radiothérapie 30

1.2.4) Chimiothérapie 32

1.3) Traitements par thérapie photodynamique. 32

1.3.1) PDT comme thérapie topique 33

1.3.2) La PDT comme traitement de première intention 33

1.3.3) La PDT combinée à d'autres traitements 34

1.3.4) Illumination interstitielle pour les tumeurs récidivantes 35

1.4) PDT comme outil de diagnostic des lésions prémalignes et malignes *36*

II – Applications sur les lésions d'origine infectieuse ou immunologique 37

2.1) Candidoses *37*

2.2) Herpès Simplex *38*

2.3) Lichen plan oral (LPO) *39*

2.4) Acné *40*

Chapitre 3 - Autres applications de la thérapie photodynamique 41

I - Parodontologie 42

1.1) Mode d'application *43*

1.2) Avantages de la thérapie photodynamique *43*

1.3) Limites de la thérapie photodynamique. *44*

1.4) Données expérimentales *44*

II - Endodontie 46

Conclusion 48

Bibliographie 49

Introduction

La photothérapie dynamique ou PDT (Photodynamic therapy) est une thérapeutique de plus en plus utilisée dans les domaines de la dermatologie, de l'ophtalmologie et surtout de la cancérologie. C'est une association de trois composantes : un photosensibilisant, une source de lumière de longueur d'onde appropriée et de l'oxygène.

Découverte dans l'antiquité, elle connaît un développement important depuis les travaux de Raab entamés au début du XXème siècle. Depuis la commercialisation dans les années 1990 de certains photosensibilisants très efficaces et de par sa nature non-invasive et localisée, la photothérapie dynamique dispose d'un champ d'application très large. C'est une technique en plein développement car de nombreux travaux sont en cours, notamment dans le domaine de la médecine bucco-dentaire. En effet, elle semble efficace sur les lésions précancéreuses et son utilisation dans des domaines tels que la parodontologie ou l'endodontie s'avère prometteuse, même si elle manque encore de protocole précis et ne fait pas l'objet de consensus pour le moment.

L'objectif de ce travail est d'expliquer le fonctionnement de la PDT et de préciser ses applications dans le domaine de la chirurgie orale.

Chapitre 1 -

Principes généraux

I - Historique

Les Egyptiens utilisaient déjà les effets thérapeutiques de la lumière afin de guérir les maladies de peau en les associant à des substances naturelles. La réponse cytotoxique à une photosensibilisation et plus spécifiquement la thérapie photodynamique est un principe décrit pour la première fois par un étudiant en médecine allemand Oskar Raab au début du siècle dernier. Celui-ci a combiné un colorant (l'acridine) et de la lumière, entrainant la mort d'organismes vivants : les paramécies.

En 1909, Hasselbach découvre le caractère photo-toxique d'une molécule : l'hématoporphyrine (Hp). Des expériences sont réalisées sur des souris et, afin de prouver que la photo-toxicité de l'hématoporphyrine est applicable à l'Homme, un scientifique : Friedrich Meyer-Betz décide de s'injecter lui même 200 mg de la molécule. Rien ne se produit dans l'immédiat mais dès son exposition au soleil, un œdème généralisé ainsi qu'une hyperpigmentation de la peau apparaissent et le feront souffrir plusieurs semaines.

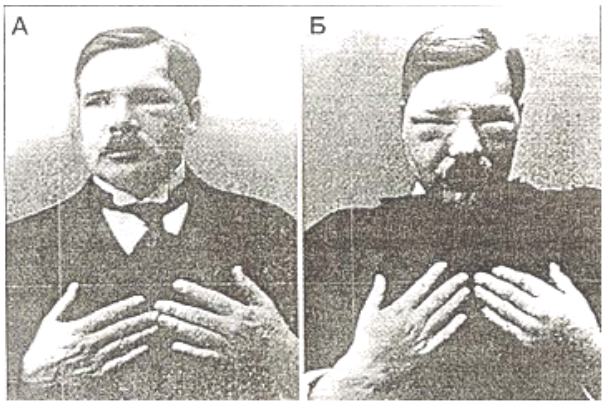

(Figure 1 : Friedrich Meyer-Betz, avant et après injection et exposition au soleil.)

S’en suivent des réinventions périodiques de la thérapie photo-dynamique, à intervalles réguliers. C’est en 1978 que les premières applications médicales chez des patients atteints de cancer ont eu lieu et ont été présentées par Dougherty. (1)

Entre 1986 et 2000, le Photofrin® (HpD, Porfimère de sodium) sera le seul photo-sensibilisateur utilisé en clinique humaine, il n’a reçu son autorisation de mise sur le marché que très récemment dans plusieurs pays dont les USA, la France, le Japon etc… Désormais de nouvelles molécules plus spécifiques et actives comme le Levulan® (Acide 5-aminolévulinique ou 5-ALA) sont développées en laboratoire.

II - Définition

La thérapie photo-dynamique ou Photodynamic Therapy (PDT) est une technique de traitement micro-invasive basée sur l'utilisation de molécules photo-sensibilisatrices (PS), non cytotoxiques à l'obscurité, qui vont être activées par une irradiation lumineuse, de longueur d'onde dépendante du photo-sensibilisant. L'activation de ce photo-sensibilisant par la lumière va aboutir à la création d'espèces fortement cytotoxiques (oxygène singulet principalement) pour les cellules hôtes marquées spécifiquement par le photo-sensibilisant.

L'axe principal de recherche est le potentiel anti-tumoral de la PDT car la plupart des PS montre une grande affinité envers les tissus tumoraux. C'est un traitement local ou locorégional visant à réduire le volume d'une tumeur massive ou obtenir une cure radicale d'une tumeur superficielle. Elle peut également s'avérer utile après échec d'une thérapeutique standard par chimiothérapie ou radiothérapie. Cette technique est utilisée pour traiter certains cancers (poumon, tête et cou, prostate, kératoses actiniques) mais également en dermatologie, ophtalmologie (traitement de la DMLA) et des travaux sont en cours concernant son utilité en terme de désinfection parodontale, endodontique ou encore le traitement des caries.

III - Principe de la PDT

3.1) Protocole

Dans un premier temps le photo-sensibilisant est administré au patient soit par voie intraveineuse soit par application topique. Le PS va ensuite se lier à des protéines plasmatiques telles que les lipoprotéines, l'albumine ou la globuline en fonction de ses caractéristiques physico-chimiques qui vont l'acheminer vers les différents tissus. Le PS va avoir une forte affinité pour les tissus néoplasiques et donc se fixer préférentiellement dessus.

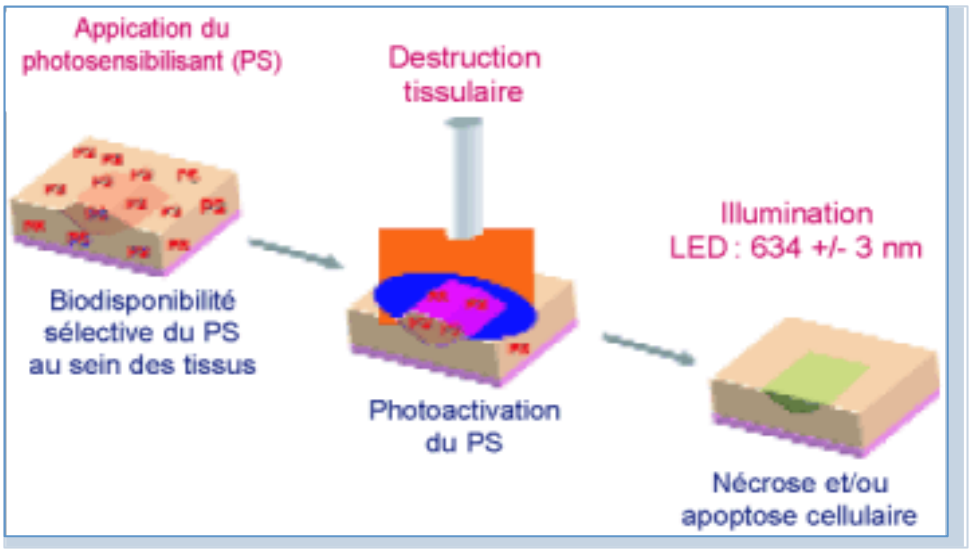

(Figure 2 : Principe de la PDT n°1)

Dans un second temps, la tumeur va être illuminée par une lumière si possible monochromatique à l'aide d'une fibre optique. L'irradiation du photo-sensibilisant en présence d'oxygène va induire des réactions de photo-oxydation entrainant la nécrose ou l'apoptose des cellules cancéreuses ainsi qu'une inflammation locale. (2)

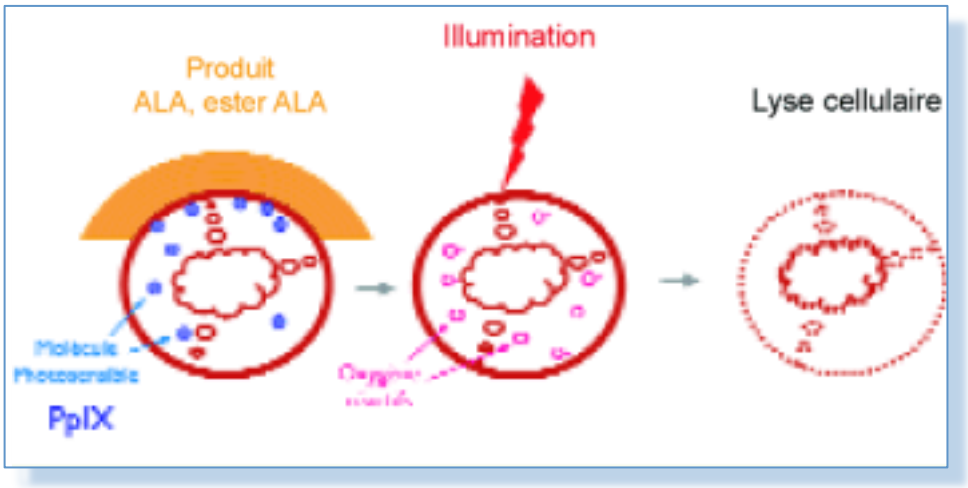

(Figure 3 : Principe de la PDT n°2)

Entre ces deux temps, un délai appelé « intervalle drogue-lumière » devra être respecté. Ce délai est variable de quelques minutes à quelques jours et est fonction de la pharmacocinétique du PS.

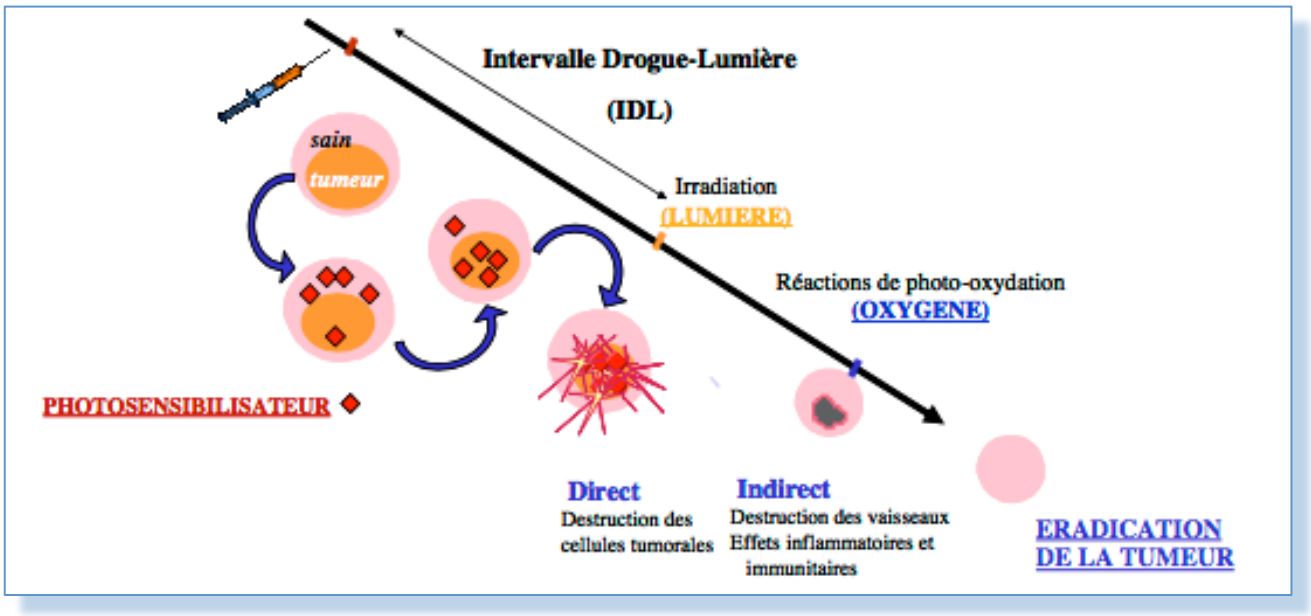

(Figure 4 : Principe de la PDT n°3)

Le rayonnement utilisé pour la thérapie photo-dynamique est situé dans le spectre visible, il est donc de faible énergie. Cette caractéristique fait que cette technique est inoffensive et non mutagène en comparaison avec la radiothérapie. Du fait de la localisation préférentielle du PS pour les tissus tumoraux et de l'irradiation lumineuse très ciblée, les tissus sains sont préservés.

Cependant, la PDT n'est utile que pour les tumeurs sous cutanées (donc très accessibles) à cause de la faible pénétration de la lumière dans les tissus.

4.1) Mécanisme d'action

Lorsque l'agent photo-sensibilisant coloré absorbe un photon, un électron passe de son état basal à un état électroniquement excité. Le PS va ensuite retourner à son état fondamental par divers processus que l'on sépare en 3 catégories :

4.1.1) Transitions non radiatives.

Elles font intervenir des chocs intermoléculaires ou la génération de vibrations moléculaires, l'énergie est restituée sous forme de chaleur ou dans certains cas, est transformée en énergie chimique par transfert vers les molécules voisines.

4.1.2) Transitions radiatives.

Connues sous le nom de fluorescence (pour l'oxygène singulet) ou phosphorescence (pour l'oxygène triplet). L'énergie absorbée va être restituée sous la forme d'un photon moins énergétique que celui reçu.

Ces deux types de transitions sont expliqués dans le diagramme de Jablonski ci dessous :

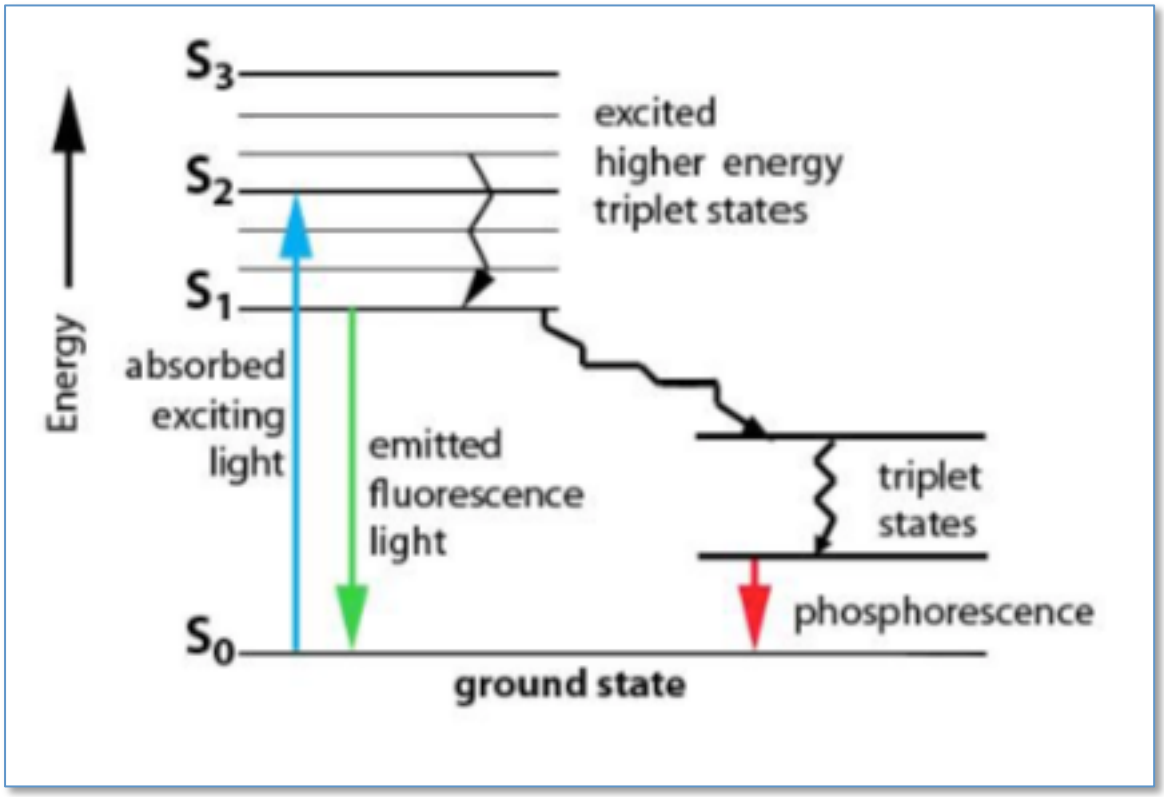

(Figure 5 : Diagramme de Jablonski)

4.1.3) Autres transitions.

Les molécules à l'état excité peuvent subir des réactions photochimiques, photophysiques ou une photosensibilisation.

La photosensibilisation est le processus par lequel une altération photo-physique ou photochimique se produit sur une molécule à la suite d'une absorption de radiation par une molécule photo-sensibilisante. Lorsque des molécules d'oxygène sont impliquées dans la réaction de photosensibilisation, ce processus est appelé « action photo-dynamique ». Il en résulte deux types de mécanismes : type 1 et type 2.

Le type 1 va aboutir à la formation de différentes espèces réactives de l'oxygène. Celles-ci sont très oxydantes pour beaucoup de molécules telles que le cholestérol ou certains acides aminés.

Le type 2 quant à lui, va permettre la formation d'oxygène singulet qui est une espèce très réactive de l'oxygène, susceptible de réagir avec des cellules de son environnement proche.

Ces deux mécanismes interviennent simultanément dans le cadre d'un action photo-dynamique et sont en compétition l'un avec l'autre. La balance entre ces deux processus est dépendante de plusieurs paramètres tels que la nature du photo-sensibilisant, la concentration en oxygène ou la nature du substrat.

L'ensemble de ces réactions aboutit à la dégradation de nombreux constituants cellulaires conduisant à la mort par apoptose, nécrose voire autophagie des cellules. (3)

IV – Les sources lumineuses

La lumière bleue pénètre très peu dans les tissus, alors que les lumières rouge ou infrarouge pénètrent plus profondément (figure 6). La région située entre 600 et 1200 nm est appelée communément la fenêtre optique des tissus. Cependant, seules les longueurs d'onde jusqu'à environ 800 nm peuvent générer de l'oxygène singulet, au-delà, les longueurs d'onde plus longues ont une énergie insuffisante pour initier une réaction photo-dynamique. (4) Il n'existe pas une seule source lumineuse idéale pour toutes les indications de la PDT; même pour un photo-sensibilisant identique. Le choix de la lumière doit se baser sur l'absorption du photo-sensibilisant, la maladie (localisation, taille de la lésion, accessibilité, caractéristiques du tissu) et le coût.

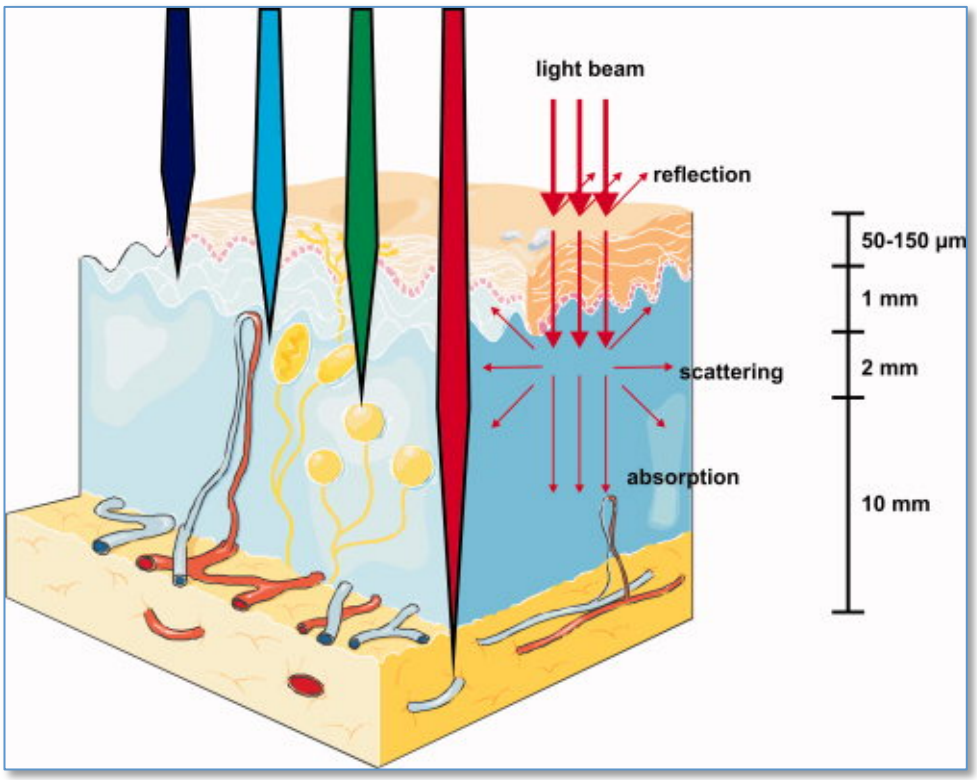

(Figure 6 – Propagation de la lumière à travers les tissus.)

La plupart des photo-sensibilisants sont activés par une lumière de longueur d'onde située entre le rouge et le proche infrarouge (entre 630 et 700 nm), permettant une pénétration lumineuse entre 0,5 et 1,5 cm.

Historiquement, des lasers très complexes ont été utilisés pour la thérapie photo-dynamique. Il existe aujourd'hui un panel très large de sources lumineuses (cohérentes ou non cohérentes) utilisables telles que des lasers à colorants pompés par des lasers à l'argon ou à la vapeur métallique, des lasers Nd:YAG à fréquence double. Des sources non laser comme le filament de tungstène, l'arc au xénon, les hallogénures métalliques et les lampes à fluorescence sont également discutées. (5)

Des lasers sont maintenant spécifiquement conçus pour la PDT. Les diodes électroluminescentes sont des sources lumineuses alternatives avec des bandes spectrales relativement étroites et des taux de fluence élevés (c'est à dire une grande énergie délivrée par unité d'aire). Les lasers peuvent être couplés à des fibres avec des pointes diffusantes pour traiter les tumeurs dans la vessie, le tube digestif, ou encore pour une désinfection canalaire ou parodontale. (6)

V - Les photo-sensibilisants

La lumière est utilisée depuis l'antiquité pour le traitement de nombreuses pathologies. D'anciennes civilisations utilisaient déjà la photothérapie, mais ce n'est que depuis le siècle dernier que cette technique est réapparue, grâce notamment à des scientifiques comme Finsen, Raab et Von Tappeiner. Ils furent les premiers à combiner la lumière et l'administration de drogues à des fins thérapeutiques. Leurs travaux permirent d'isoler une molécule, la porphyrine et de prouver ses effets photo-toxiques sur les tissus tumoraux et sa localisation préférentielle dans les cellules cancéreuses. Ces découvertes ont posé les bases de la thérapie photo-dynamique moderne. (7)

Un photo-sensibilisant est donc une molécule non toxique pour l'organisme et dénuée d'activité thérapeutique propre. Le premier à avoir été utilisé est un dérivé des porphyrines, l'hématoporphyrine dérivée (HpD) et a abouti sous une forme purifiée au Photofrin®. L'autorisation de mise sur le marché en France (1996) a encouragé le développement de photo-sensibilisants plus efficaces. Le photo-sensibilisant idéal est caractérisé par :

- Une fixation préférentielle dans les cellules cancéreuses. C'est la propriété la plus importante.
- Haute sensibilité aux grandes longueurs d'onde (rouge ou proche infrarouge). Une longueur d'onde de 400 nm pénètre d'1 mm de profondeur dans les tissus sains alors qu'une longueur d'onde de 630 nm pénètre de 10 mm. (Attention, la pénétration tissulaire n'est pas la même dans les tissus tumoraux et dans les tissus sains).
- Pureté chimique, facilité de synthèse.
- Toxicité faible voire nulle à l'obscurité.
- Administration par plusieurs mode : topique, per os ou intravasculaire. (8)

5.1) Photo-sensibilisants de première génération.

Ils sont issus de l'hématoporphyrine et de l'hématoporphyrine dérivée dont la version commerciale partiellement purifiée est le Photofrin®. Ils ont permis le développement de la PDT grâce à leur efficacité, leur facilité de mise en œuvre et leur taux de pénétration dans les tissus élevé. Il est considéré comme le standard des photo-sensibilisants. (9)

Cependant le Photofrin® possède un pic d'absorption trop faible pour les longueurs d'onde les plus pénétrantes (aux alentours de 600 nm), donc des doses de lumière très importantes sont nécessaires pour contrôler une tumeur ainsi qu'un temps d'illumination important (30 minutes). De plus, la durée de photosensibilisation cutanée est très longue: de 6 à 12 semaines.

Le Photofrin® est administré en intraveineuse à une dose de 2 mg /kg. Après 48h requises pour que le PS s'accumule dans les cellules cancéreuses, la tumeur est illuminée à une longueur d'onde de 630 nm. L'indication première du Photofrin® est le traitement de tumeurs solides et de grande étendue. Durant 15 années, Martin Biel a observé et confirmé l'efficacité de la PDT dans le traitement des carcinomes primaires récurrents en phase précoce au niveau de la cavité orale (palais et plancher buccal) et des carcinomes récurrents infiltrants en complément d'un traitement intra-opératoire (10).

5.2) Photo-sensibilisants de deuxième génération.

Pour pallier aux manquements des PS de première génération, ont été synthétisées bon nombre de substances telles que les chlorines, les benzoporphyrines, les purpurines etc… Parmi elles deux molécules sont les plus utilisées, ou du moins les plus étudiées, en

cancérologie : l'acide 5 aminolévulinique (5-ALA) et le méta-tétra hydroxyphényl chlorine (m-THPC).

Le 5-ALA peut être utilisé per os, de façon topique ou par voie intra veineuse et possède une meilleure sélectivité tumorale. L'inconvénient majeur est qu'il est fortement hydrophile et pénètre difficilement dans les cellules. Il doit donc se cantonner à des tumeurs superficielles de 1 à 2 mm de profondeur. (11)

Le m-THPC s'est révélé être 25 à 30 fois plus puissant que l'HPD dans les essais in vivo de photosensibilisations tumorales. Son pic d'absorption le plus fort est à 652 nm ce qui permet d'utiliser les longueurs d'onde lumineuse les plus pénétrantes. De plus, la photosensibilité cutanée est beaucoup plus réduite, les patients peuvent tolérer une lumière tamisée seulement 4 à 5 jours après les injections et la période de photosensibilité est réduite à 3 semaines (contre 6 à 12 pour le Photofrin®). (12)

5.3) Photo-sensibilisants de troisième génération.

Ces PS sont encore au stade de la recherche, le principe de cette troisième génération est d'augmenter encore la sélectivité des molécules photo-sensibilisantes pour les cellules tumorales pour diminuer les effets indésirables. Le principe est de greffer sur des molécules de 2ème génération des groupements chimiques visant à induire un ciblage actif (adressage) ou de transporter le photo-sensibilisant directement vers les cellules tumorales (vectorisation). L'utilisation de nanoparticules représente également une approche intéressante pour l'avenir de la thérapie photo-dynamique.

Chapitre 2 -

Applications en Chirurgie Orale

I - Application de la photothérapie en cancérologie buccale

1.1) Introduction

Le carcinome épidermoïde est la lésion maligne localisée la plus fréquemment retrouvée au niveau de la cavité buccale (90% des cas) (13). Les traitements standards de cette lésion sont la chirurgie, la chimiothérapie et la radiothérapie. Mais toutes ces méthodes peuvent engendrer de sérieux effets secondaires, souvent irréversibles et qui perturbent le fonctionnement normal du corps humain (14). Une radiothérapie étendue peut causer des mycoses, des xérostomie, une perte du goût et de l'odorat mais aussi des ostéo-radionécroses. Une excision chirurgicale peut entrainer des dommages esthétiques et fonctionnels, des difficultés à la déglutition ainsi qu'à la phonation et à la mastication (15).

La thérapie photo-dynamique est une méthode de traitement des cancers oraux relativement nouvelle et prometteuse. Les réactions sont basées sur la production d'oxygène cytotoxique induisant l'apoptose, la destruction d'organelles et l'arrêt de la vascularisation conduisant à l'hypoxie puis à la mort cellulaire. Un aspect très important de cette thérapeutique est que les tissus sains adjacents ne sont pas touchés et que la migration des cellules et la cicatrisation ne sont pas perturbées. De plus, aucune ulcération ou fibrose ne doit apparaître (16).

Trois substances ont été autorisées par plusieurs pays pour être utilisées dans le traitement de tumeurs localisées de la cavité orale : Photofrin®, Foscan® et 5-ALA (Acide 5-Aminolévulinique). (17)

1.2) Traitements classiques des lésions tumorales.

Le choix du traitement est fonction de la localisation de la tumeur et du stade qui prend en compte la taille (T), la présence ou absence d'envahissement ganglionnaire (N) ou des métastases (M). D'autres facteurs entrent en ligne de compte comme la condition physique du patient, son état nutritionnel, sa préférence et la morbidité relative des traitements disponibles. Ces tumeurs peuvent être traitées par excision chirurgicale, radiothérapie et/ou chimiothérapie.

1.2.1) Lésions précancéreuses

Le traitement des stades précoces au niveau de la cavité buccale se limite souvent à une excision chirurgicale. Les petites lésions excisées sont réparées par la suture ou par l'utilisation de lambeaux locaux. La résection chirurgicale est utilisée sur les zones présentant un haut risque de trouver des foyers carcinomateux précoces ou sur des lésions susceptibles de subir une transformation maligne précoce. Eliminer toutes les zones s'apparentant cliniquement à des lésions blanches ou étant diagnostiquées histologiquement comme des dysplasies n'est que très peu pratiquée. En effet, dans la plupart des cas cela donne des cicatrices et des contractures qui entrainent plus de morbidité que de bénéfices pour le patient. Cette incapacité à éliminer avec succès toutes les zones précancéreuses par la chirurgie est due au « field effect » (effet de champ) couramment retrouvé dans la cavité buccale, c'est à dire que malgré une résection adéquate et malgré une histologie normale, le tissu locorégional restant présente un risque accru de développer de multiples cancers indépendants. (18)

1.2.2) Chirurgie

Elle peut être réalisée par voie externe ou par voie endoscopique. Dans le cas d'un carcinome épidermoïde, l'exérèse chirurgicale doit se faire en marge saine, c'est à dire qu'il y a résection de tissu sain bordant la lésion pour s'assurer de l'éviction complète de toutes les cellules tumorales. Il faut évidemment essayer, dans la mesure du possible, de préserver la fonction de l'organe atteint. L'analyse extemporanée des limites de l'exérèse est souhaitable. Selon le siège de la lésion et son étendue, une reconstruction est souvent nécessaire. Le protocole conventionnel pour les traitements des cancers de la tête et du cou est une association de chirurgie et de radiothérapie. Cependant, les effets secondaires de la radiothérapie au niveau buccal étant très importants (xérostomie, risque ostéoradionécrose, etc.), la chirurgie seule reste le traitement de choix. Dans le cas de certains cancers localement évolués du larynx et de l'hypopharynx, afin d'éviter la laryngectomie totale, le concept de « préservation d'organe » est décrit. Il correspond aux techniques associant chimiothérapie et radiothérapie.

Les complications de la chirurgie sont listées dans le tableau ci-dessous :

Complications précoces	• Infection ; • Hémorragie ; • Fistule salivaire (pharyngostome, orostome) : arrêt de l'alimentation orale et prise en charge en milieu spécialisé.
Complications tardives	• Lymphœdème facial : Lymphœdème facial : kinésithérapie (massages, drainage lymphatique) ; • Fistule salivaire (+/- tardive, cf. plus haut) ; • Dysphonie ou trouble de la déglutition : rééducation orthophonique et prise en charge phoniatrique ; • Fausse route, en particulier après une laryngectomie partielle, pouvant entraîner des pneumopathies d'inhalation : rééducation orthophonique (en centre spécialisé si nécessaire) ; • Sclérose et/ou douleurs cervicales à type de striction, aggravées par les curages et la radiothérapie : kinésithérapie ; • Douleur des épaules après curage (atteinte du nerf spinal et/ou racines nerveuses cervicales) : rééducation par kinésithérapie et traitement antalgique.
Complications liées à la trachéotomie	• Déplacement de la canule ; • Bouchons voire obstruction de la canule ; • Sténose trachéale ; • Complications des implants phonatoires.

(http://www.has-sante.fr)

1.2.3) Radiothérapie

Elle concerne la tumeur (ou le lit tumoral si elle est réalisée en postopératoire) et/ou les aires ganglionnaires cervicales. La technique de curiethérapie peut être utilisée pour des tumeurs accessibles, de petit volume et bien limitées des lèvres, de la face, de la cavité buccale à distance des arcades dentaires ou de l'oropharynx.

Lorsqu'elle est réalisée en postopératoire il est recommandé de ne pas dépasser le délai de 7 semaines après la chirurgie pour débuter la radiothérapie. En cas de haut risque de rechute locorégionale, une chimiothérapie peut être associée à la radiothérapie. En cas d'irradiation dentaire, la protection par gouttière fluorée est nécessaire. Evidemment la radiothérapie entraine de nombreuses complications listées dans le tableau ci-dessous :

Complications précoces	• Radiomucite des VADS ; • Dermite des zones exposées ; • Candidose oropharyngée ; • Dénutrition : suppléments nutritionnels.
Complications tardives	Fréquentes : • Xérostomie - surveiller les complications locales de la xérostomie, notamment les surinfections candidosiques et l'augmentation du risque de caries ; • Hyposialie, pathologies dentaires : bilan dentaire semestriel et bonne hygiène orale avec traitements fluorés au long court en prévention des caries ; • Fibrose cervicale : kinésithérapie (massages, rééducation) ; • Lymphœdème cervical (jabot sous-mental) : kinésithérapie (massages, drainage lymphatique) ; • Hypothyroïdie : si irradiation thyroïdienne, dosage annuel de la TSH ; Plus rares : • Limitation de l'ouverture buccale : mécanothérapie précoce ; • Nécrose des muqueuses jusqu'à ostéoradionécrose mandibulaire, en particulier pour les cancers oropharyngés ou de la cavité buccale : avis chirurgical rapide ; • Sténose carotidienne : avis spécialisé ; • Dysphonie ou dysphagie : rééducation orthophonique et prise en charge phoniatrique.

(http://www.has-sante.fr)

1.2.4) Chimiothérapie

Dans le cadre d'une stratégie curative, le traitement systémique peut, selon les situations, être indiqué :

- En association à la radiothérapie
- Seul, en traitement néo-adjuvant : polychimiothérapie.

Le choix du protocole tient compte de sa toxicité et des éventuelles comorbidités et de l'état général du patient. Les principaux effets symptômes devant faire évoquer une toxicité médicamenteuse sont :

- Les troubles digestifs (anorexie, diarrhées, nausées etc …)
- Les troubles rénaux
- Les troubles auditifs (bourdonnements)
- Les troubles hématologiques
- Les troubles neurologiques (neuropathies)
- Les affections cutanées. (19)

1.3) Traitements par thérapie photodynamique.

Avec l'avènement des dispositifs endoscopiques de fibre optique, la PDT a été utilisée avec succès dans le traitement de divers cancers des régions de la tête et du cou. Les lésions à pronostic malin obligatoire ou dysplasiques affectant la muqueuse buccale sont des candidates idéales pour la PDT car les grandes zones malades peuvent être traitées superficiellement avec une morbidité minimale. Les effets de la PDT, dans de tels cas, se

trouvent limités aux couches épithéliales superficielles tout en épargnant le tissu conjonctif et les muscles sous-jacents. Le collagène subépithélial intact et l'élastine, qui sont nécessaires à la régénération, favorisent la cicatrisation avec un minimum de cicatrices et d'excellents résultats fonctionnels et esthétiques. (20)

1.3.1) PDT comme thérapie topique

C'est une technique peu invasive et peu toxique. Bien que la PDT se soit avérée prometteuse dans la gestion des lésions précancéreuses orales (LPOs), son efficacité reste évasive, comme en atteste la revue systématique d'articles depuis 1984 jusqu'à 2014 de Vohra F. et al. en 2015 (21). Ceci est dû principalement à un manque de consensus dans les protocoles proposés pour les études de PDT, y compris la source lumineuse, le photosensibilisant utilisé, la posologie et la fréquence du traitement. De plus, l'histologie, la taille et le site anatomique des lésions ne sont généralement pas clairement décrits. Plus important encore, la durée du suivi n'a pas été systématiquement rapportée.

La chirurgie avec biopsie et exérèse est, de toute façon préférable afin de déterminer l'histologie de la lésion.

1.3.2) La PDT comme traitement de première intention

De nombreuses études ont examiné l'efficacité de la PDT pour le traitement des cancers de la région de la tête et du cou, y compris la cavité buccale et les voies aérodigestives supérieures. D'après les résultats des études rétrospectives et des essais cliniques, R. Saini et al. dans leur article du 2 septembre 2016 (22) ont conclut que la PDT est bien adaptée

comme modalité de traitement primaire ou alternatif pour le cancer buccal précoce sans métastase nodale (c'est-à-dire les tumeurs T1 et T2 N0) et est associée à une morbidité significativement moindre par rapport aux thérapies conventionnelles. Les cancers superficiels qui sont dans la plage de perméabilité de la source lumineuse (c'est-à-dire 0,5 à 1 cm) semblent présenter la meilleure réponse. Les avantages de la PDT par rapport aux thérapies conventionnelles telles que la chirurgie, la radiothérapie et la chimiothérapie comprennent une invasivité minimale, un potentiel d'épargne d'organes, d'excellents résultats fonctionnels et cosmétiques à long terme avec une meilleure qualité de vie, la possibilité de répéter le traitement au même site pour les lésions récurrentes, une très bonne cicatrisation après traitement, rentabilité, et la simplicité de la technique. En cas de récidive ou de développement d'une nouvelle tumeur primitive dans la zone préalablement traitée par la PDT, le traitement peut être répété à plusieurs reprises à la même zone sans toxicité cumulative, contrairement aux radiations ionisantes ou à la chirurgie où de tels retraitements entraînent une morbidité importante. En outre, l'utilisation de thérapies conventionnelles n'exclut pas l'utilisation de la PDT et l'utilisation de la PDT ne compromet pas les futures interventions chirurgicales ou la radiothérapie.

1.3.3) La PDT combinée à d'autres traitements

Toujours selon l'article de R. Saini et Al de 2016, la thérapie photodynamique peut être utilisée comme adjuvant pour le traitement des marges chirurgicales suite à la résection des cancers T3 et T4 de la tête et du cou. L'utilisation de la photothérapie seule pour ces tumeurs ne donnant pas de bons résultats car une illumination homogène est très difficile à obtenir.

1.3.4) Illumination interstitielle pour les tumeurs récidivantes

C'est un système d'illumination des tumeurs avancées réfractaires de la tête et du cou à l'aide de fibres optiques placées dans des aiguilles et insérées directement à l'intérieur de la masse tumorale par imagerie de guidage. La délivrance interstitielle de lumière est appropriée pour le traitement de grandes tumeurs profondes qui sont inaccessibles à la chirurgie ou qui nécessiteraient une résection chirurgicale étendue susceptible de causer des dommages aux structures vitales adjacentes.

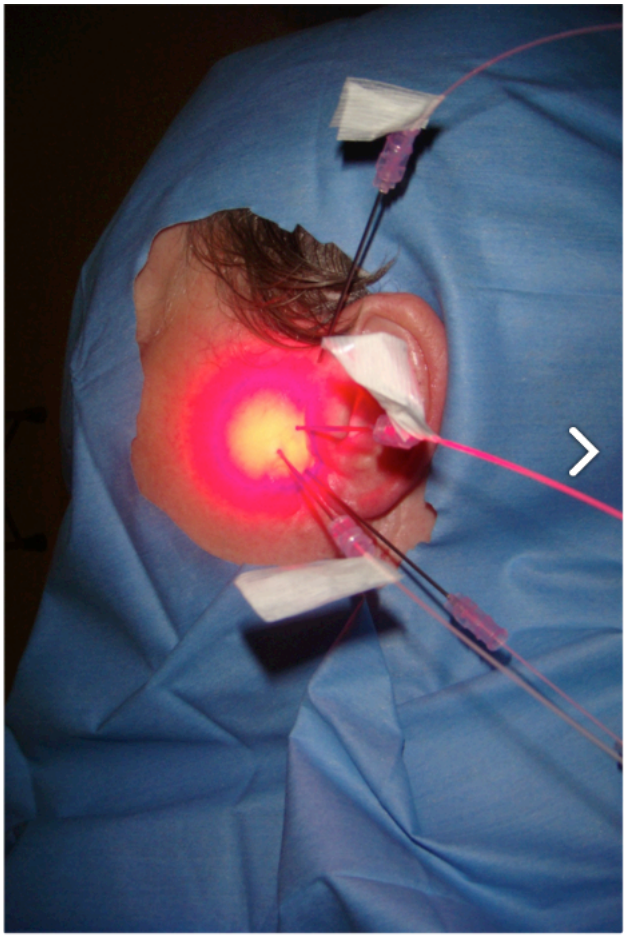

(Figure 7. Photothérapie dynamique par illumination interstitielle d'une tumeur parotidienne gauche (HNODS.org))

Dans une étude rapportée par Lou et al, la photothérapie interstitielle (iPDT) a été utilisée comme traitement palliatif de cancers récidivants et persistants de la tête et du cou qui ne répondaient pas aux traitements classiques. Le photosensibilisant utilisé est la meta-tetra-hydroxyphenyl chlorine (mTHPC). Sur un total de 45 patients, 9 ont obtenu une rémission complète. Tandis que 24 patients ont signalé une réduction significative de la douleur et du saignement de la tumeur. (23) Dans une autre étude menée par Karakullukcu et al. 20 patients avec une tumeur récidivante de la langue ont été traités par iPDT. À 6 mois de suivi, 9 ont montré une rémission totale. (24) Ces résultats suggèrent que la photothérapie dynamique interstitielle peut être utilisée comme une modalité de traitement curatif en plus des soins palliatifs pour les tumeurs non opérables de la tête et du cou.

1.4) PDT comme outil de diagnostic des lésions précancéreuses et malignes

L'application topique de l'ALA est une méthode relativement nouvelle de diagnostic des lésions orales. Un pro-médicament (Substance médicamenteuse dont le principe actif a besoin d'être transformé par les enzymes situées dans les cellules (du foie, essentiellement) pour avoir une action thérapeutique efficace), l'acide 5-aminolévulinique (ALA). Il sert de précurseur du photosensibilisateur, la protoporphyrine IX (PpIX), dans la voie biosynthétique de l'hème. Le diagnostic photodynamique médié par l'ALA se fait grâce à une accumulation intercellulaire de PpIX augmentant la fluorescence des tissus. L'illumination ultérieure conduit à la fluorescence de la lésion provoquée par la PpIX endogène et induite par l'ALA. La différence du rapport de fluorescence entre les tissus normaux et les tissus précancéreux /cancéreux facilite la distinction entre les lésions malignes et non malignes. (25)

II – Applications sur les lésions d'origine infectieuse ou immunologique

2.1) Candidoses

Elles sont causées par différentes espèces de Candida, la plus commune étant le Candida albicans. C'est l'infection la plus fréquemment rencontrée au niveau de la cavité buccale. L'immunodépression, le diabète, les prothèses dentaires, la xérostomie et l'utilisation prolongée d'antibiotiques ou d'immunosuppresseurs sont des facteurs prédisposants de la candidose buccale. Le traitement est basé sur une bonne hygiène orale, l'administration locale ou systémique de médicaments antifongiques et le traitement voire le remplacement des prothèses colonisées par le pathogène.

L'inconvénient majeur de ces techniques conventionnelles est le développement de résistances aux antifongiques, d'où la nécessité de trouver de nouvelles méthodes de traitement comme la thérapie photodynamique.

Le mécanisme d'inactivation fongique par la thérapie photodynamique antimicrobienne est complètement différent de celui des agents antifongiques. Les espèces réactives de l'oxygène favorisent la perforation de la membrane cellulaire, ce qui permet au photosensibilisateur de pénétrer dans la cellule. Une fois à l'intérieur, les espèces oxydantes générées par l'excitation de la lumière induisent l'effet photodynamique au niveau des organites cellulaires internes et entrainent donc la mort cellulaire. (25)

En 2014, Javed et al. ont publié une revue systématique des articles disponibles dans les bases de données Pubmed /Medline et Google-Scholar de 1997 à mars 2014 concernant

l'efficacité de la PDT antimicrobienne dans le traitement des infections fongiques orales. Ils ont retenu 15 études cliniques et 12 expérimentales en langue anglaise uniquement. Leur conclusion a été que toutes les études ont indiqué que la PDT antimicrobienne était une stratégie efficace de traitement antifongique sans omettre de rappeler que des investigations supplémentaires sont nécessaires. (26)

Depuis mars 2014, j'ai recensé sur Pubmed, 5 publications traitant du sujet. Ce sont toutes les 5 des études expérimentales sur des souris dont les conclusions sont exactement les mêmes que celles faites par Javed et al. (27–31)

2.2) Herpès Simplex

L'herpès est une maladie d'origine virale causée par le virus Herpes Simplex. Il existe deux types de virus : HSV-1 (affectant la bouche, les yeux, le système nerveux central etc) et HSV-2 (affectant les parties génitales). Après une infection initiale ou primo infection le virus reste en sommeil et peut se reproduire à mesure que le système immunitaire de l'hôte se détériore. L'infection secondaire de HSV-1 est beaucoup plus répandue sur les lèvres et les tissus adjacents. Le traitement actuel composé d'antiviraux ne traite pas les infections latentes mais uniquement les symptômes et empêche les récurrences. L'Acyclovir, Valacyclovir et Famaciclovir sont les plus couramment prescrits. Comme pour les candidoses, l'inconvénient majeur est le développement de souches virales résistantes aux antiviraux. La PDT est une alternative à ces traitements, elle induit des réactions photochimiques et photophysiques. L'énergie lumineuse est probablement absorbée et échangée à l'intérieur des mitochondries en énergie utilisable par la cellule. Un changement dans la synthèse de l'ATP se produit, la pénétrabilité de la membrane est altérée et le

relargage d'espèces réactives de l'oxygène et de l'oxyde nitrique est augmenté. Ces changements ont un impact indirect sur la synthèse de l'ADN et de l'ARN, les étapes du cycle de la mitose et l'excrétion des protéines. La PDT a également un effet analgésique dont les mécanismes ne sont pas encore bien connus. On suppose que les changements provoqués par l'hyperpolarisation de la membrane cellulaire conduisent à abaisser le seuil de la douleur. L'énergie de la source lumineuse peut produire une augmentation de la sécrétion d'opioïdes et de prostaglandine E2 endogène. (32,33)

2.3) Lichen plan oral (LPO)

C'est une maladie inflammatoire chronique d'origine immunologique à médiation cellulaire entrainant une accumulation de lymphocytes T sous l'épithélium de la muqueuse buccale. Le taux de différenciation de l'épithélium squameux stratifié augmente, ce qui entraine une hyperkératose et un érythème avec ou sans ulcération. Il n'y a actuellement aucun remède contre le LPO. Le traitement vise principalement à réduire la durée et l'intensité des crises symptomatiques. Les stéroïdes topiques sont le traitement de premier choix mais entrainent des résistances. C'est pourquoi la PDT peut s'avérer être une alternative efficace car elle peut avoir des effets immunomodulateurs et donc induire une apoptose des cellules inflammatoires hyperprolifératives présentent dans le lichen plan et dans le psoriasis. (25)

2.4) Acné

C’est le trouble dermatologique le plus fréquent. C’est une maladie multifactorielle et définie comme un trouble des glandes sébacées. Ces glandes sont obturées, ce qui entraine une prolifération de bactéries, en particulier Propionibacterium acnes qui produit naturellement de la protoporphyrine ce qui veut dire qu’il n’y a pas besoin d’appliquer de PS, une source lumineuse seule suffit pour traiter l’acné. Plusieurs études ont montré l’efficacité de la PDT sur les lésions acnéiques légères à modérées sur tous les types de peau sans effets indésirables. (34–36)

Chapitre 3 -

Autres applications de la thérapie photodynamique

Les applications de la PDT antimicrobienne contre les infections buccales dans le domaine de l'odontologie sont aujourd'hui les plus répandues. La photothérapie dynamique pour les infections dentaires représente la plus grande zone de croissance de la PDT clinique. C'est notamment parce que trois sociétés, Ondine Biomedical à Vancouver au Canada, Helbo Photodynamic Systems à Weis en Autriche et Dentofex Ltd à Inverkeithing au Royaume-Uni, participent activement aux essais cliniques et font beaucoup pour la commercialisation de thérapies encore relativement inconnues dans le domaine médical général.

Deux des maladies bactériennes les plus fréquentes qui affectent les humains sont les caries dentaires et les maladies parodontales. (37)

I - Parodontologie

La maladie parodontale résulte d'une inflammation des tissus de soutien des dents en réponse à une infection causée par diverses bactéries parodontopathiques. L'élimination mécanique du biofilm, l'utilisation d'adjuvants, de désinfectants antibactériens et d'antibiotiques sont les méthodes conventionnelles de la thérapie parodontale. Cependant, l'élimination de la plaque et la réduction du nombre de bactéries infectieuses peuvent être altérées par un accès difficile. L'application de la PDT dans la parodontie notamment pour le débridement, le traitement des gingivites et de la parodontite agressive continue d'évoluer vers une modalité de traitement mature et est considérée comme une nouvelle approche prometteuse pour l'éradication de bactéries parodontopathogènes.

La PDT peut être considérée comme une thérapie complémentaire à la thérapie mécanique conventionnelle. La simplicité technique et l'éradication bactérienne efficace sont les deux

raisons pour lesquelles la PDT est largement étudiée dans la parodontie. La PDT antimicrobienne tue non seulement la bactérie, mais peut également conduire à la désintoxication des endotoxines comme les lipopolysaccharides. Ces lipopolysaccharides traités par PDT ne stimulent pas la production de cytokines pro-inflammatoires par des cellules mononucléaires. Ainsi, la PDT inactive les endotoxines en diminuant leur activité biologique.

1.1) Mode d'application

Le détartrage et le débridement sont réalisés avant la thérapie photodynamique. Le photosensibilisant est injecté dans la poche parodontale et on le laisse agir pendant 2 minutes. Puis on insert la fibre à 1 millimètre du fond de la poche et on illumine en faisant le tour de la dent et en remontant vers le tiers coronaire.

Figure 8. Système Periowave®

1.2) Avantages de la thérapie photodynamique

- Technique peu invasive avec très peu de dommages collatéraux sur les cellules saines et un potentiel de guérison supérieur à la technique traditionnelle.

- Large spectre d'action car un photosensibilisant peut agir sur des virus, des bactéries, des levures, des champignons, des protozoaires ou des parasites.

- permet de pallier à des résistances des souches microbiennes aux antibiotiques.

- Pas d'effets indésirables.

- Moins de chances de récurrence de malignité

- C'est une technique peu coûteuse.

1.3) Limites de la thérapie photodynamique.

L'administration systémique de photosensibilisant provoque une période de photosensibilité cutanée due à l'accumulation de photosensibilisateur sous la peau provoquant des brûlures au premier voire au deuxième degré. Par conséquent l'exposition au soleil doit être évitée pendant plusieurs heures jusqu'à l'élimination complète du médicament. La plupart des colorants adhèrent fortement à la surface des tissus mous de la poche et peuvent donc affecter l'attachement du tissu parodontal pendant la cicatrisation. (38)

1.4) Données expérimentales

Deux revues systématiques de la littérature ont été réalisées en 2016. La première par Akram et al. porte sur l'utilisation de la PDT et du laser comme adjuvant du détartrage et du surfaçage radiculaire sur les protéines pro-inflammatoires contenues dans le fluide gingival cervical de personnes atteintes de parodontite chronique généralisée. Les bases de données (Pubmed, Embase et Cochrane) ont été étudiées de 1980 jusqu'à juillet 2016 inclut. La

question posée était « Quels sont les effets de la PDT et du laser comme adjuvant du détartrage et surfaçage radiculaire sur les protéines inflammatoires du fluide gingival cervical chez des patients atteints de parodontite ? ».

Leur conclusion est qu'il reste discutable que l'utilisation de la PDT ou du laser comme adjuvant aux thérapeutiques classiques soit efficace dans la réduction des protéines inflammatoires du fluide gingival dans la maladie parodontal. Sont en cause, les trop courtes périodes de suivi ainsi que la trop grande variabilité de paramètres lasers utilisés. Ces résultats devraient être considérés comme des études préliminaires et complémentaires avec un suivi à long terme et des paramètres laser standardisés sont recommandés. (39)

La deuxième revue systématique de littérature a été effectuée par Vohra et al. et porte sur le traitement par photothérapie de la parodontite agressive.

Toutes les études incluses sont des essais randomisés, 5 d'entre elles en « split mouth design » (secteurs 1 et 3 traités avec adjonction PDT et secteurs 2 et 4 avec surfaçage seul). Le photosensibilisant a été placé dans les poches parodontales pendant 1 à 3 minutes et les longueurs d'ondes utilisées étaient de 660 à 690 nm. La fréquence d'application de PDT variait selon les études de 1 à 4 fois.

La conclusion est que la photothérapie dynamique semble efficace en complément de la thérapeutique classique dans le traitement des parodontites agressives mais que la durée de suivi est encore une fois trop faible (entre 12 et 24 semaines). D'autres études cliniques randomisées avec des groupes contrôles bien définis seront nécessaires. (21)

II - Endodontie

Une autre application de la PDT antimicrobienne en dentisterie est la stérilisation des canaux radiculaires sur pulpes nécrosées et les lésions périapicales d'origine endodontique. La PDT peut être combinée avec le débridement mécanique habituel et les antimicrobiens chimiques tels que l'hypochlorite de sodium et le peroxyde d'hydrogène.

Figure 9. Système Fotosan®

Cette approche a été rapportée par Garcez et al. (40) qui ont montré que la combinaison de la PDT avec un mélange de polyéthylénimine et de chlorine, illuminé par un laser à 660 nm et un traitement endodontique standard conduit à une diminution accrue de la charge bactérienne déterminée par échantillonnage successif dans un essai clinique effectué sur 20 dents.

Des résultats similaires ont été rapportés par Pinheiro et al. (41) qui ont utilisé une préparation de peroxyde d'urée et de la lumière rouge en plus de l'instrumentation mécanique pour stériliser les canaux.

De même pour Juric et al. en 2014 dont l'étude portait sur 21 patients nécessitant un retraitement endodontique. (42)

Il n'existe ici non plus aucun consensus au niveau des PS utilisés ou des longueurs d'onde appropriées. Ceci étant, les quelques études *in vivo* réalisées laissent entrevoir un réel potentiel de cette technique de désinfection en cas d'échec des thérapeutiques conventionnelles.

Conclusion

La photothérapie dynamique est une alternative très intéressante dans le traitement des lésions cancéreuses et précancéreuses avec une quasi absence de séquelles à long terme et une morbidité extrêmement faible. Les études semblent également montrer son efficacité sur les lésions d'origine immunologiques et infectieuses telles que la candidose ou le lichen plan oral.

Son efficacité en endodontie ou en parodontologie est encore à démontrer car les résultats des études cliniques sont un peu décevants.

De manière générale les études n'ont qu'un faible niveau de preuve puisqu'elles ne sont pas randomisées et sont réalisées sur un nombre de patient relativement faible. Il est également difficile d'établir un consensus devant le grand nombre de photosensibilisants et de longueurs d'ondes utilisés.

De nombreuses avancées technologiques sont en cours comme l'utilisation de nanotechnologies permettant d'augmenter encore la sélectivité des tissus et donc l'efficacité de la photothérapie dynamique.

Nous pouvons donc conclure que c'est une modalité de traitement complémentaire aux thérapeutiques conventionnelles qui mérite d'être exploitée et qui devrait trouver une place dans l'arsenal thérapeutique des praticiens dans les années à venir.

Tables des illustrations

Figure 1. Photo de Friedrich Meyer-Betz (http://photobiology.info/Photomed.html)

Figure 2. Principe de la PDT (http://titan.medhyg.ch/mh/formation/art/30362.html)

Figure 3. Principe de la PDT (http://titan.medhyg.ch/mh/formation/art/30362.html)

Figure4. Intervalle drogue-lumière (Dobre S. 2010)

Figure 5. Diagramme de Jablonski (https://www.researchgate.net)

Figure 6. Propagation de la lumière à travers les tissus (Agostinis et al. 2011)

Figure 7. Photo d'une illumination interstitielle d'une tumeur parotidienne gauche (HNODS.org)

Figure 8. Système Périowave® (http://www.heritagehousedental.ca)

Figure 9. Système Fotosan® (http://www.cmsdental.com))

Bibliographie

1. Dougherty TJ, Kaufman JE, Goldfarb A, Weishaupt KR, Boyle D, Mittleman A. Photoradiation therapy for the treatment of malignant tumors. Cancer Res. 1978 Aug;38(8):2628–35.

2. Agostinis P, Berg K, Cengel KA, Foster TH, Girotti AW, Gollnick SO, et al. Photodynamic therapy of cancer: an update. CA Cancer J Clin. 2011 Aug;61(4):250–81.

3. Piette J, Volanti C, Vantieghem A, Matroule J-Y, Habraken Y, Agostinis P. Cell death and growth arrest in response to photodynamic therapy with membrane-bound photosensitizers. Biochem Pharmacol. 2003 Oct 15;66(8):1651–9.

4. Juzeniene A, Nielsen KP, Moan J. Biophysical aspects of photodynamic therapy. J Environ Pathol Toxicol Oncol. 2006;25(1–2):7–28.

5. Brancaleon L, Moseley H. Laser and non-laser light sources for photodynamic therapy. Lasers Med Sci. 2002;17(3):173–86.

6. Beyer W. Systems for light application and dosimetry in photodynamic therapy. J Photochem Photobiol B. 1996 Nov;36(2):153–6.

7. Ackroyd R, Kelty C, Brown N, Reed M. The history of photodetection and photodynamic therapy. Photochem Photobiol. 2001 Nov;74(5):656–69.

8. Allison RR, Downie GH, Cuenca R, Hu X-H, Childs CJ, Sibata CH. Photosensitizers in clinical PDT. Photodiagnosis Photodyn Ther. 2004 May;1(1):27–42.

9. Berlanda J, Kiesslich T, Engelhardt V, Krammer B, Plaetzer K. Comparative in vitro study on the characteristics of different photosensitizers employed in PDT. J Photochem Photobiol B. 2010 Sep ;100(3):173–80.

10. Biel M. Advances in photodynamic therapy for the treatment of head and neck cancers. Lasers Surg Med. 2006 Jun;38(5):349–55.

11. Fan KF, Hopper C, Speight PM, Buonaccorsi G, MacRobert AJ, Bown SG. Photodynamic therapy using 5-aminolevulinic acid for premalignant and malignant lesions of the oral cavity. Cancer. 1996 Oct ;78(7):1374–83.

12. Copper MP, Tan IB, Oppelaar H, Ruevekamp MC, Stewart FA. Meta-tetra(hydroxyphenyl)chlorin photodynamic therapy in early-stage squamous cell carcinoma of the head and neck. Arch Otolaryngol Head Neck Surg. 2003 Jul;129(7):709–11.

13. Massano J, Regateiro FS, Januario G, Ferreira A. Oral squamous cell carcinoma: review of prognostic and predictive factors. Oral Surg Oral Med Oral Pathol Oral Radiol Endod. 2006 Jul;102(1):67–76.

14. Dilkes MG, Benjamin E, Ovaisi S, Banerjee AS. Treatment of primary mucosal head and neck squamous cell carcinoma using photodynamic therapy: results after 25 treated cases. J Laryngol Otol. 2003 Sep;117(9):713–7.

15. Dilkes MG, DeJode ML, Gardiner Q, Kenyon GS, McKelvie P. Treatment of head and neck cancer with photodynamic therapy: results after one year. J Laryngol Otol. 1995 Nov;109(11):1072–6.

16. Dilkes MG, DeJode ML, Rowntree-Taylor A, McGilligan JA, Kenyon GS, McKelvie P. m-THPC photodynamic therapy for head and neck cancer. Lasers Med Sci. 1996;11(1):23–9.

17. Prazmo EJ, Kwasny M, Lapinski M, Mielczarek A. Photodynamic therapy as a promising method used in the treatment of oral diseases. Adv Clin Exp Med. 2016 Aug;25(4):799–807.

18. Gillenwater A, Papadimitrakopoulou V, Richards-Kortum R. Oral premalignancy: new methods of detection and treatment. Curr Oncol Rep. 2006 Mar;8(2):146–54.

19. Collège de la Haute Autorité de Santé. Tumeur maligne, affection maligne du tissu lymphatique ou hématopoïétique. Cancer des voies aérodigestives supérieures [Internet]. 2009. Available from: http://www.has-sante.fr/portail/upload/docs/application/pdf/2009-12/ald_30_guide_vads_web.pdf

20. Verrico AK, Haylett AK, Moore JV. In vivo expression of the collagen-related heat shock protein HSP47, following hyperthermia or photodynamic therapy. Lasers Med Sci. 2001;16(3):192–8.

21. Vohra F, Al-Kheraif AA, Qadri T, Hassan MIA, Ahmed A, Warnakulasuriya S, et al. Efficacy of photodynamic therapy in the management of oral premalignant lesions. A systematic review. Photodiagnosis Photodyn Ther. 2015 Mar;12(1):150–9.

22. Saini R, Lee NV, Liu KYP, Poh CF. Prospects in the Application of Photodynamic Therapy in Oral Cancer and Premalignant Lesions. Cancers. 2016 Sep ;8(9). 83.

23. Lou P-J, Jäger HR, Jones L, Theodossy T, Bown SG, Hopper C. Interstitial photodynamic therapy as salvage treatment for recurrent head and neck cancer. Br J Cancer. 2004 Aug ;91(3):441–6.

24. Karakullukcu B, Nyst HJ, van Veen RL, Hoebers FJP, Hamming-Vrieze O, Witjes MJH, et al. mTHPC mediated interstitial photodynamic therapy of recurrent nonmetastatic base of tongue cancers: Development of a new method. Head Neck. 2012 Nov;34(11):1597–606.

25. Gursoy H, Ozcakir-Tomruk C, Tanalp J, Yilmaz S. Photodynamic therapy in dentistry: a literature review. Clin Oral Investig. 2013 May;17(4):1113–25.

26. Javed F, Samaranayake LP, Romanos GE. Treatment of oral fungal infections using antimicrobial photodynamic therapy: a systematic review of currently available evidence. Photochem Photobiol Sci. 2014;13(5):726.

27. Carmello J, Alves F, Ribeiro A, Basso F, de Souza Costa C, Tedesco A, et al. In vivo

photodynamic inactivation of Candida albicans using chloro-aluminum phthalocyanine. Oral Dis. 2016 Jul;22(5):415–22.

28. Fabio C-A, Yolanda M-B, Carmen GM, Francisco C, Antonio Julián B, Leonor P-L, et al. Use of photodynamic therapy and chitosan for inactivacion of *Candida albicans* in a murine model. J Oral Pathol Med. 2016 Sep;45(8):627–33.

29. Freire F, Ferraresi C, Jorge AOC, Hamblin MR. Photodynamic therapy of oral Candida infection in a mouse model. J Photochem Photobiol B. 2016 Jun;159:161–8.

30. Khademi H, Torabinia N, Allameh M, Jebreilamtigh HR. Comparative evaluation of photodynamic therapy induced by two different photosensitizers in rat experimental candidiasis. Dent Res J. 2014 Jul;11(4):452–9.

31. Machado-de-Sena RM, Corrêa L, Kato IT, Prates RA, Senna AM, Santos CC, et al. Photodynamic therapy has antifungal effect and reduces inflammatory signals in Candida albicans-induced murine vaginitis. Photodiagnosis Photodyn Ther. 2014 Sep;11(3):275–82.

32. Oniszczuk A, Wojtunik-Kulesza KA, Oniszczuk T, Kasprzak K. The potential of photodynamic therapy (PDT)-Experimental investigations and clinical use. Biomed Pharmacother Biomedecine Pharmacother. 2016 Oct;83:912–29.

33. Sperandio FF, Marotti J, Aranha ACC, Eduardo C de P. Photodynamic therapy for the treatment of recurrent herpes labialis: preliminary results. Gen Dent. 2009 Aug;57(4):415–9.

34. Elman M, Slatkine M, Harth Y. The effective treatment of acne vulgaris by a high-intensity, narrow band 405-420 nm light source. J Cosmet Laser Ther. 2003 Jun;5(2):111–7.

35. Kawada A, Aragane Y, Kameyama H, Sangen Y, Tezuka T. Acne phototherapy with a high-intensity, enhanced, narrow-band, blue light source: an open study and in vitro investigation. J Dermatol Sci. 2002 Nov;30(2):129–35.

36. Park KY, Kim JY, Hyun MY, Oh WJ, Jeong SY, Han TY, et al. 1,213 Cases of treatment of

facial acne using indocyanine green and intense pulsed light in asian skin. BioMed Res Int. 2015;2015:596161.

37. Kharkwal GB, Sharma SK, Huang Y-Y, Dai T, Hamblin MR. Photodynamic therapy for infections: clinical applications. Lasers Surg Med. 2011 Sep;43(7):755–67.

38. Kumar V, Sinha J, Verma N, Nayan K, Saimbi C, Tripathi A. Scope of photodynamic therapy in periodontics. Indian J Dent Res. 2015;26(4):439.

39. Akram Z, Abduljabbar T, Sauro S, Daood U. Effect of photodynamic therapy and laser alone as adjunct to scaling and root planing on gingival crevicular fluid inflammatory proteins in periodontal disease: A systematic review. Photodiagn Photodyn Ther. 2016 Sep ;16:142-53

40. Garcez AS, Nu?ez SC, Hamblin MR, Ribeiro MS. Antimicrobial effects of photodynamic therapy on patients with necrotic pulps and periapical lesion. J Endod. 2008 Feb;34(2):138–42.

41. Pinheiro SL, Schenka AA, Neto AA, de Souza CP, Rodriguez HMH, Ribeiro MC. Photodynamic therapy in endodontic treatment of deciduous teeth. Lasers Med Sci. 2009 Jul;24(4):521–6.

42. Jurič IB, Plečko V, Pandurić DG, Anić I. The antimicrobial effectiveness of photodynamic therapy used as an addition to the conventional endodontic re-treatment: A clinical study. Photodiagnosis Photodyn Ther. 2014 Dec;11(4):549–55.

DERRAY (Matthieu) : Applications de la Photothérapie dynamique en chirurgie orale.
44 f. ; ill ; tabl ; 42 ref. ; 30 cm (Thèse : Chir Dent ; Nantes 2017)

RÉSUMÉ

La photothérapie dynamique (PDT) est un traitement majoritairement utilisé dans le domaine de la cancérologie. Elle s'est étendue à des domaines comme la dermatologie, l'ophtalmologie ou encore plus récemment la médecine bucco-dentaire. Son mode d'action repose sur trois acteurs principaux que sont : Une source lumineuse, une molécule photosensibilisante et de l'oxygène.
Son action très localisée et sa nature non-invasive en font une modalité de traitement intéressante et de plus en plus étudiée en chirurgie orale.
Ses applications sont multiples : détection et traitement des lésions cancéreuses et précancéreuses, traitement des lésions d'origines infectieuses ou immunologiques, traitement des maladies parodontales ou encore désinfection endodontique.
Même si elle est encore largement méconnue, la thérapie photodynamique offre un champ d'applications de plus en plus vaste et devrait se développer dans un futur proche.

RUBRIQUE DE CLASSEMENT : Chirurgie bucco-dentaire

MOTS CLÉS MESH :

Photothérapie dynamique - Photochemotherapy
Chirurgie stomatologique (spécialité) - Surgery, oral
Techniques de diagnostic chirurgical – Diagnostic techniques, surgical
Oncologie médicale – Medical oncology

JURY :
Président : Professeur Philippe LESCLOUS
Directeur : Docteur Damien LOCHON
Assesseur :
Assesseur :

ADRESSE DE L'AUTEUR :
10 rue de la Candiserie 44200 Nantes
Matthieu.derray@hotmail.fr