UNIVERSITÉ DE NANTES

_____

FACULTÉ DE MÉDECINE

_____

Année : 2021 N° 2021-40

THÈSE

pour le

DIPLÔME D'ÉTAT DE DOCTEUR EN MÉDECINE

DES DE PNEUMOLOGIE

par

Samuel FAYARD
Né le 21/09/1991 au Mans

_____

Présentée et soutenue publiquement le 22 avril 2021

_____

Bronchoscopie rigide dans la prise en charge de l'insuffisance respiratoire aiguë liée à l'obstruction tumorale maligne des voies aériennes centrales

_____

Président : Monsieur le Professeur François-Xavier BLANC

Directeur de thèse : Monsieur le Docteur Laurent CELLERIN

UNIVERSITÉ DE NANTES

_____

FACULTÉ DE MÉDECINE

_____

Année : 2021 N°

THÈSE

pour le

DIPLÔME D'ÉTAT DE DOCTEUR EN MÉDECINE

DES DE PNEUMOLOGIE

par

Samuel FAYARD
Né le 21/09/1991 au Mans

_____

Présentée et soutenue publiquement le 22 avril 2021

_____

Bronchoscopie rigide dans la prise en charge de l'insuffisance respiratoire aiguë liée à l'obstruction tumorale maligne des voies aériennes centrales

_____

Président : Monsieur le Professeur François-Xavier BLANC

Directeur de thèse : Monsieur le Docteur Laurent CELLERIN

TABLE DES MATIÈRES

TABLE DES MATIÈRES 2

LISTE DES TABLEAUX 4

LISTE DES FIGURES 5

LISTE DES ANNEXES 6

LISTE DES ABBREVIATIONS 7

PARTIE 1 : **Mini revue – Bronchoscopie rigide dans les obstructions tumorales des voies aériennes centrales** 8

OBSTRUCTION DES VOIES AERIENNES CENTRALES 9

I. Définition, étiologies, classification 9

II. Présentation clinique 12

III. Intérêt de l'imagerie pour l'évaluation initiale 14

IV. Evaluation endoscopique 17

BRONCHOSCOPIE RIGIDE 19

I. Histoire 19

II. Matériel et procédure 20

III. Indications 23

IV. Techniques de désobstruction 24

V. Complications 27

INTERET DANS LES OBSTRUCTIONS TUMORALES MALIGNES 29

I. Contexte 29

II. Radiothérapie externe 29

III. Endoscopie interventionnelle 30

AU STADE D'INSUFFISANCE RESPIRATOIRE AIGUË – AVANT PROPOS 34

PARTIE 2 : **Original article – Therapeutic bronchoscopy for malignant central airway obstruction in patients with acute respiratory failure. Retrospective analysis of a single centre cohort**. 35

INTRODUCTION 36

PATIENTS AND METHODS 38

Patients' population 38

Stay in ICU 39

Bronchoscopic procedure 39

Outcomes....40
Ethics....40
Statistical analysis....40
RESULTS....41
Primary outcome....42
ICU stay, bronchoscopic procedure and tumors characteristics....42
Oncological management....45
Survival....45
DISCUSSION....50
CONCLUSION....54
APPENDIX....55
BIBLIOGRAPHIE....61

LISTE DES TABLEAUX

Tableau 1. Principales étiologies des obstructions des voies aériennes centrales.....10
Tableau 2. Classification des sténoses des voies aériennes centrales.....10
Table 1. Characteristics of patients.....41
Table 2. Characteristics of patients during intensive care unit (ICU) stay 43
Table 3. Bronchoscopic procedure 44
Table 4. Final histology and oncological management.....46
Table 5. Univariate and multivariate analysis on survival.....48

LISTE DES FIGURES

PARTIE 1 : **Mini revue – Bronchoscopie rigide dans les obstructions tumorales des voies aériennes centrales**

Figure 1. Types de sténose et types de transition.....11
Figure 2. Exemple de courbe débit-volume en cas d'obstruction des voies aériennes centrales…….....13
Figure 3. Obstruction mixte de la bronche souche droite.. 15
Figure 4. Compression extrinsèque de la carène.....15
Figure 5. Obstruction endobronchique de la bronche souche droite par un bourgeon tumoral provenant de la bronche lobaire supérieure droite.....16
Figure 6. Obstruction mixte trachéale basse par une volumineuse masse médiastino-hilaire droite 16
Figure 7. Obstruction mixte trachéale par une tumeur œsophagienne 16
Figure 8. Obstruction complète de la bronche souche droite 18
Figure 9. Obstruction mixte partielle trachéale basse 18
Figure 10. G. Kilian : démonstration de bronchoscopie rigide. 19
Figure 11. Tête du bronchoscope.....20
Figure 12. Matériel de bronchoscopie interventionnelle 21
Figure 13. Procédure de bronchoscopie rigide 21
Figure 14. Types d'obstruction maligne des voies aériennes centrales 31
Figure 15. Arbre décisionnel de la prise en charge des obstructions malignes des voies aériennes centrales en bronchoscopie rigide selon le type de sténose.....31

PARTIE 2 : **Original article – Therapeutic bronchoscopy for malignant central airway obstruction in patients with acute respiratory failure. Retrospective analysis of a single centre cohort**

Figure 1. Overall survival.....47
Figure 2. Survival curves according to oncological management.....49

LISTE DES ANNEXES

Appendix 1. Patients' selection 55
Appendix 2. Age-adjusted Charlson comorbity index 56
Appendix 3. Site of airway obstruction – local complications 57
Appendix 4. Complications requiring a new endoscopic intervention 58
Appendix 5. Rigid bronchoscopic procedure-related complications 59
Appendix 6. Causes of death 60
Appendix 7. Local referral of patients 60

LISTE DES ABBREVIATIONS

EFR : explorations fonctionnelles respiratoires

VEMS : volume expiré maximal en 1 seconde

CV : capacité vitale

Min-IP: *Minimum Intensity Projection*

CHU : centre hospitalier universitaire

FiO2 : fraction inspirée en oxygène

SpO2 : saturation pulsée en oxygène

Nd:YAG : neodymium:yttrium-aluminium-garnet

AQuIRE: *American College of Chest Physicians Quality Improvement Registry, Evaluation and Education*

Gy: *Gray*

SPOC: *Silicone stent Placement in symptomatic airway Obstruction due to non-small-cell lung Cancer*

ASA: *American Society of Anesthesiologists*

SOBQ: *Shortness of Breath and Quality of Life*

CAO: *central airway obstruction*

ICU: *intensive care unit*

MV: *mechanical ventilation*

NSCLC: *non-small-cell lung cancer*

US: *United States*

CCI: *Charlson comorbidity index*

TNM: *Tumor, nodes, metastases*

AJCC: *American Joint Committee on Cancer*

WHO: *World Health Organization*

ECOG: *Eastern Cooperative Oncology Group*

IQR: *interquartile range*

HR: *hazard ratio*

CI: *confidence interval*

SCC: *squamous cell carcinoma*

PARTIE 1 : Mini revue

Bronchoscopie rigide dans les obstructions tumorales des voies aériennes centrales

OBSTRUCTION DES VOIES AERIENNES CENTRALES

I. Définition, étiologies, classification

L'obstruction des voies aériennes centrales est définie comme une diminution de calibre des voies aériennes inférieures principales que sont la trachée, les bronches souches, le tronc intermédiaire et les bronches lobaires. Si sa prévalence est mal connue, il s'agit d'une situation de routine pour un pneumologue réalisant régulièrement des endoscopies bronchiques.

On en distingue plusieurs formes selon leur nature. D'une part, les obstructions ou sténoses dites « bénignes », qui comprennent les sténoses post-intubation ou post-trachéotomie, les sténoses post-transplantation pulmonaire, les sténoses dans le cadre de certaines maladies systémiques (sarcoïdose, vascularites, amylose, maladies inflammatoires chroniques intestinales), les sténoses séquellaires de tuberculose trachéo-bronchique et les sténoses idiopathiques ; la trachéobronchomalacie est également une forme d'obstruction, définie par un rétrécissement de plus de 50% du diamètre des voies aériennes pendant l'expiration ; d'autre part, les obstructions tumorales malignes, en distinguant les tumeurs bronchiques primitives (carcinome non à petites cellules, tumeur adénoïde kystique, tumeur carcinoïde) des extensions métastatiques d'une néoplasie primitivement localisée dans un autre site (bronchopulmonaire, rein, sein, thyroïde, colon) ; il peut également s'agir de l'envahissement local d'une tumeur médiastinale : carcinome œsophagien, thyroïdien ou thymique, tumeur germinale, adénopathie métastatique (néoplasie sus-citée ou lymphomateuse). Les principales étiologies d'obstruction des voies aériennes centrales sont regroupées dans le **Tableau 1** (1,2).

De multiples classifications des sténoses trachéobronchiques ont été proposées, avec une grande hétérogénéité de paramètres. Certaines prennent seulement en considération la réduction du calibre de la voie aérienne au point le plus étroit, d'autres sont également basées sur la localisation ou l'aspect macroscopique de la sténose (2). En routine, c'est sûrement la classification proposée par Freitag *et al.* qui correspond le plus à la pratique clinique au sein d'un service de pneumologie. Elle offre en effet une description précise des lésions, avec une bonne reproductibilité inter-opérateur (3). Elle est détaillée dans le **Tableau 2** et la **Figure 1**.

Tableau 1. Principales étiologies des obstructions des voies aériennes centrales

Malignes	Bénignes
Tumeur bronchique primitive Carcinome bronchique Tumeur adénoïde kystique Carcinome muco-épidermoïde Tumeur carcinoïde Métastase bronchopulmonaire d'un autre cancer Poumon Rein Sein Thyroïde Colon Sarcome Mélanome Extension loco-régionale d'une tumeur médiastinale Œsophage Thyroïde Germinale Lymphome Thymique	Post-intubation Post- trachéotomie Post-tuberculose Post-transplantation Maladie systémique Sarcoïdose Granulomatose avec polyangéite Maladie inflammatoire chronique intestinale Amylose Polychondrite Corps étranger Trachéo-bronchomalacie Trachéopathie chondro-ostéoplastique Tumeur Hamartome Papillome

Tableau 2. Classification des sténoses des voies aériennes centrales
Adapté de Freitag et al. (3)

Type de sténose	Type de transition	Localisation	Pourcentage d'obstruction
Intrinsèque	Fourreau	Trachée 1/3 supérieur	Pas de sténose
Extrinsèque	Abrupte	Trachée 1/3 moyen	< 25%
Distorsion	Effilée (en sablier)	Trachée 1/3 distal	26-50%
Rétrécissement	Membrane flasque	Bronche souche gauche	51-75%
Malacie		Bronche souche droite	76-90%
			90%-obstruction complète

Figure 1. Types de sténose [1] et types de transition [2]
D'après Freitag et al. (3)

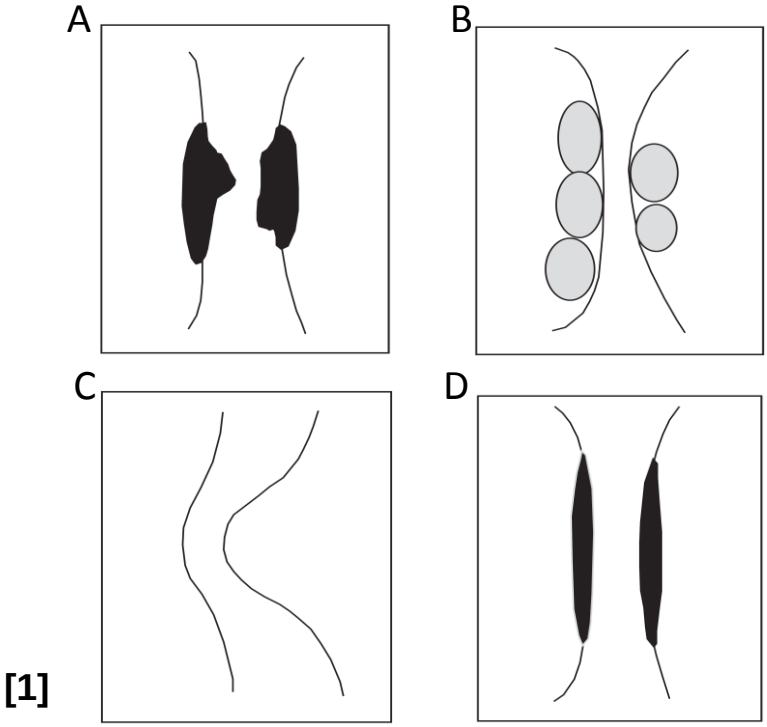

A. Intrinsèque ou granulation	B. Compression extrinsèque
C. Distorsion, torsion	D. Rétrécissement cicatriciel

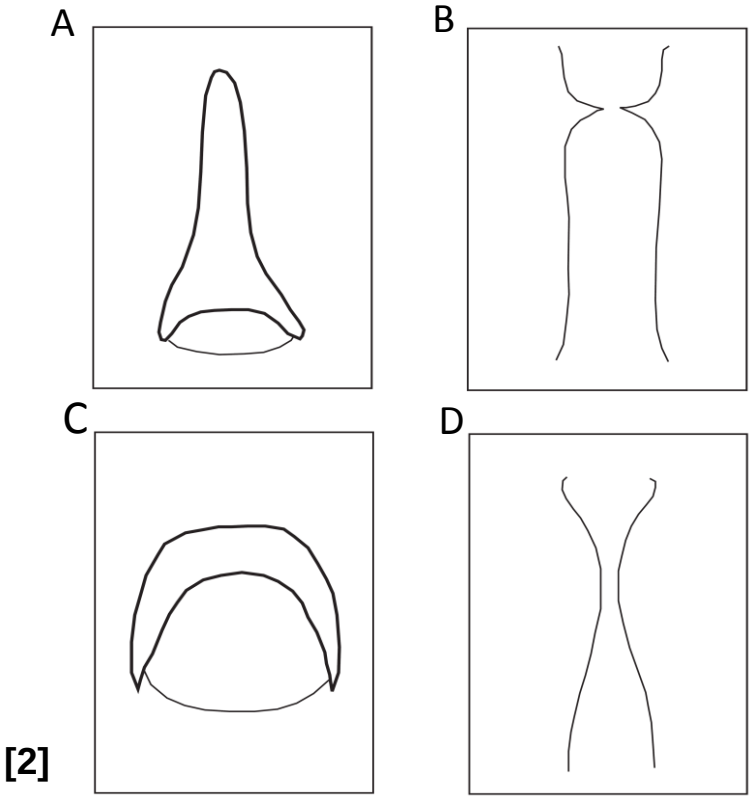

A. Fourreau	B. Abrupte
C. Membrane flasque	D. Effilée

Concernant les données morphométriques normales des voies aériennes centrales, peu de données sont disponibles dans la littérature. Les dimensions des voies aériennes sont plus grandes chez le sujet masculin mais ne semblent pas être corrélées à la taille de l'individu. La variabilité inter-individuelle est importante, ainsi que la variabilité intra-individuelle selon le niveau trachéal. On estime que le diamètre antéro-postérieur de la trachée varie de 13 à 28 mm chez l'homme et de 10 à 24 mm chez la femme. Le diamètre transversal varie de 13 à 30 mm chez l'homme, de 10 à 27 mm chez la femme (4–6).

II. Présentation clinique

La symptomatologie d'une obstruction des voies aériennes centrales est souvent d'installation insidieuse. En effet, une obstruction débutante a peu de retentissement sur l'écoulement de l'air et est souvent asymptomatique. De plus, il n'est pas rare que les premières manifestations soient des difficultés d'expectorations ou des symptômes aspécifiques en lien avec l'inflammation locale (toux, encombrement bronchique), orientant vers d'autres diagnostics (infections broncho-pulmonaire récidivantes, exacerbation d'asthme ou de bronchopneumopathie obstructive chronique), aboutissant *in fine* à un retard de prise en charge. La dyspnée, initialement à l'effort puis au repos, apparaît à un stade plus ou moins tardif. Un diamètre endoluminal critique de 5 mm est souvent rapporté comme seuil d'apparition d'une dyspnée d'effort. Cette donnée à elle seule est insuffisante et doit être modulée en fonction des comorbidités et de l'état cardiorespiratoire de base du patient (7).

L'apparition de bruits respiratoires est possible. Un wheezing, parfois positionnel, signe un rétrécissement des voies aériennes. Une dyspnée inspiratoire au repos et un stridor traduisent une sténose avancée des voies aériennes centrales ou du larynx et sont des signes cliniques de gravité nécessitant une prise en charge urgente (1).

Sur le plan fonctionnel respiratoire, l'étude de la courbe débit-volume peut être informative. L'obstruction des grosses voies aériennes génère une limitation des débits de pointe, expiratoire et inspiratoire, à l'origine d'un aspect émoussé de la courbe. Un exemple est donné dans

la **Figure 2**. En pratique, les explorations fonctionnelles respiratoires (EFR) manquent de sensibilité puisque seule une atteinte déjà importante (diamètre estimé < 10 mm) entraînera des modifications significatives. Le volume expiré maximal en 1 seconde (VEMS) et la capacité vitale (CV) ne sont pas de très bons indicateurs de l'obstruction des voies aériennes proximales. Dans le cas des obstructions tumorales malignes, même si des travaux ont pu montrer une amélioration du VEMS et de la CV grâce une intervention de désobstruction (8), il n'existe pas de corrélation avec l'amélioration de la dyspnée (9). De plus, leur interprétation est parfois complexe lorsqu'elle s'intrique avec une pathologie respiratoire sous-jacente. Les EFR sont donc peu utilisées pour le suivi de ces patients (7,10). Dans quelques cas, elles restent intéressantes pour des causes bénignes en permettant d'avoir un état de référence, d'évaluer l'efficacité du traitement et d'effectuer une surveillance (2).

Figure 2. Exemple de courbes débit-volume en cas d'obstruction des voies aériennes centrales
D'après Miller et al. (10)

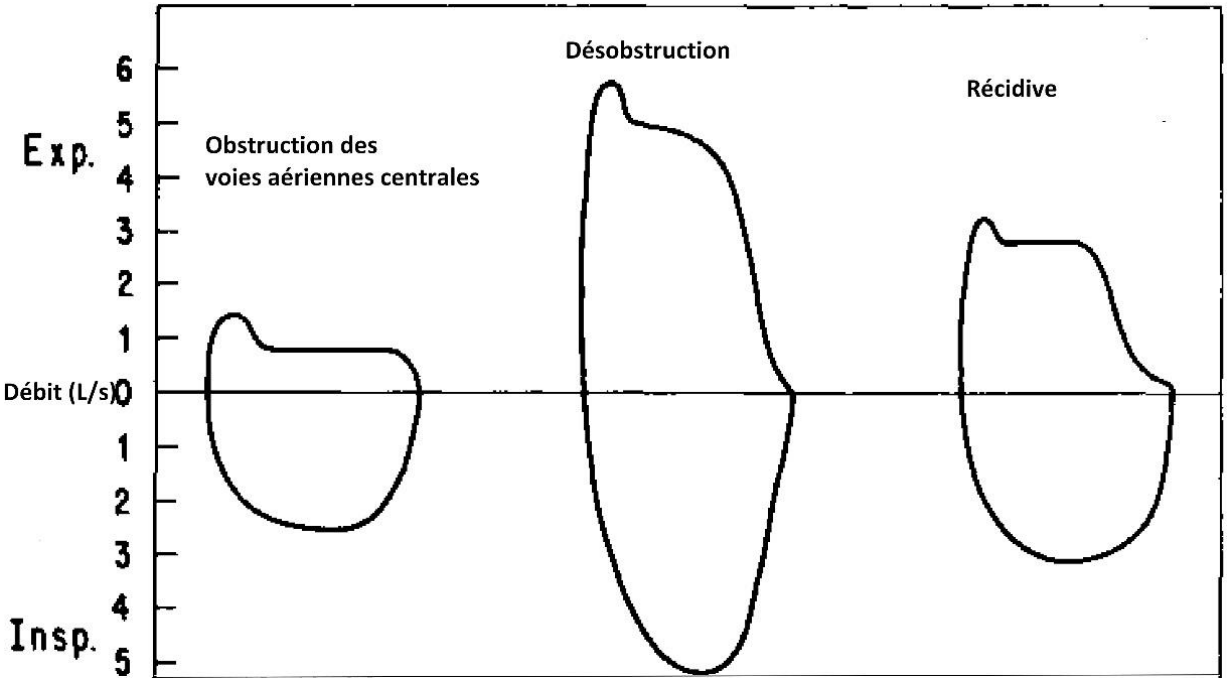

III. Intérêt de l'imagerie pour l'évaluation initiale

L'imagerie thoracique joue un rôle clé pour le diagnostic et l'évaluation non invasive des obstructions des voies aériennes centrales. Pour une étude optimale, la réalisation d'un scanner thoracique haute résolution multi-barrettes est nécessaire, en utilisant des coupes fines, avec un recouvrement de 30-50% minimum. Les reconstructions multiplanaires sont d'un grand intérêt. D'autres types de reconstructions (MinIP -*Minimum Intensity Projection*- ou en volume), des images de bronchoscopie virtuelle ainsi que, dans certains cas, des coupes réalisées en inspiration et en expiration peuvent également être utilisés. L'analyse des caractéristiques sémiologiques de l'obstruction (localisation, focale ou diffuse, nodulaire ou non, densité, calcifications, rehaussement après injection de produit de contraste), de l'extension endoluminale, de l'infiltration pariétale et des structures adjacentes va permettre à la fois d'orienter le diagnostic et de planifier le traitement (11). L'imagerie permet également l'évaluation du parenchyme pulmonaire en distalité de la sténose, ce qui est impossible lorsque celle-ci n'est pas franchissable en endoscopie (12). Les principales limitations sont l'analyse de petites lésions de moins de 5 mm qui peuvent passer inaperçues et la mauvaise interprétation de bouchons muqueux ou de caillots. La différenciation des lésions muqueuses ou sous-muqueuses est également impossible (13). Dans leur étude, Finkelstein *et al.* ont montré que le scanner haute résolution et la bronchoscopie virtuelle permettaient de détecter 90% des lésions endoluminales, 100% des lésions obstructives, mais seulement 16% des lésions muqueuses (14). Par ailleurs, la variabilité des mesures en fonction de la position et de l'orientation du patient au scanner, des paramètres d'acquisition et de reconstruction scanographiques peut rendre difficile la comparaison ou le suivi des pathologies des voies aériennes centrales (15). Pour s'affranchir au maximum de ces limitations, l'analyse doit être rigoureuse. A titre d'exemple, une étude sur les comptes-rendus des radiologues a montré que, dans 1/3 des cas, l'obstruction était rapportée avec des terminologies diverses (collapsus, atélectasie, compression, rétrécissement, etc..) voire non rapportée, ce qui pouvait entrainer un retard de prise en charge (16).

Quoiqu'il en soit, l'évaluation tomodensitométrique reste un élément central dans l'évaluation des obstructions des voies aériennes centrales, comme le montrent les images scanographiques présentées dans les **Figures 3** à **7**.

Figure 3. Obstruction mixte de la bronche souche droite (*) *Coupe coronale.*

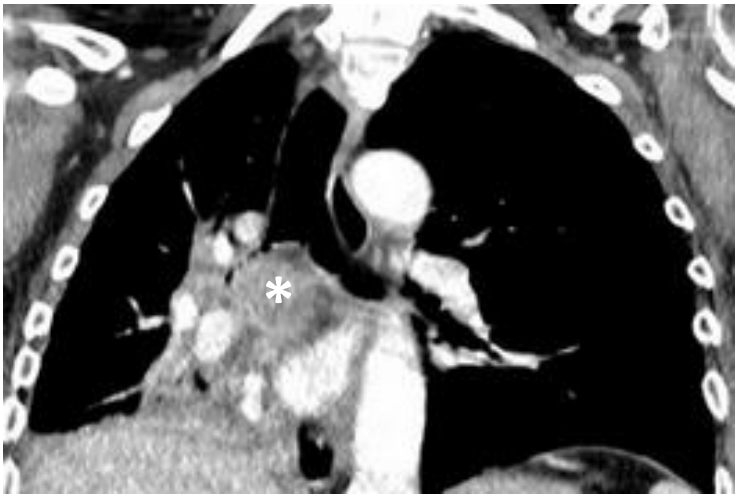

CHU de Nantes

Figure 4. Compression extrinsèque de la carène (*) *Coupe axiale.*

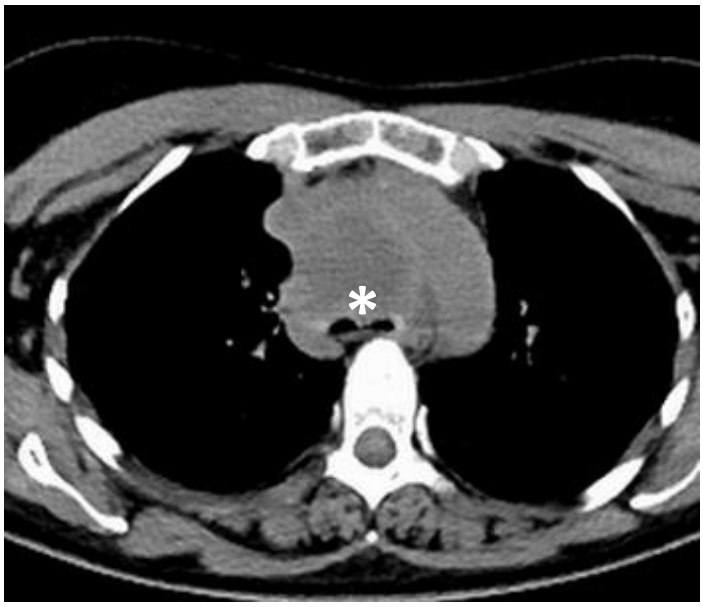

CHU de Nantes

Figure 5. Obstruction endobronchique de la bronche souche droite par un bourgeon tumoral provenant de la bronche lobaire supérieure droite (*)
1. Coupe axiale ; 2. Coupe coronale

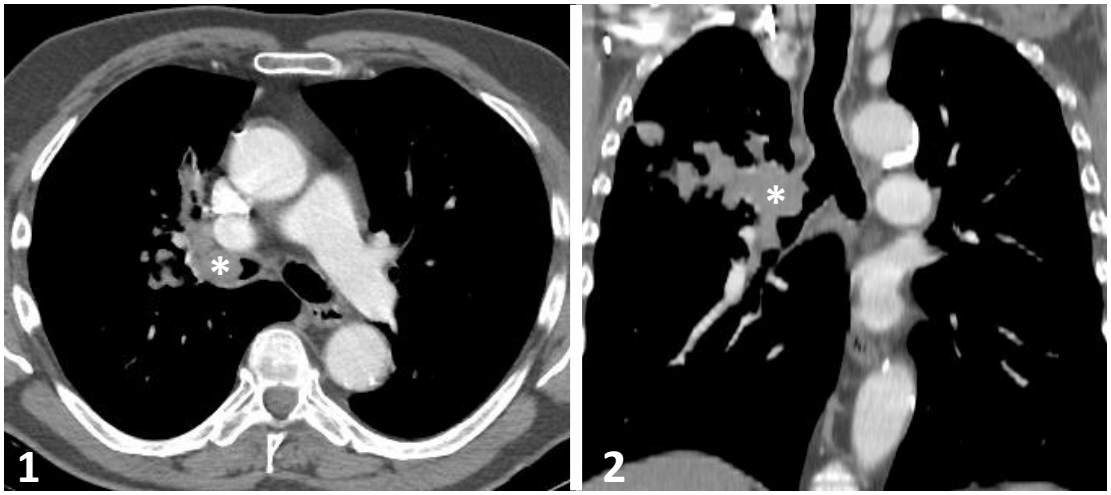

CHU de Nantes

Figure 6. Obstruction mixte trachéale basse par une volumineuse masse médiastino-hilaire droite (*)
1. Coupe axiale ; 2. Coupe coronale

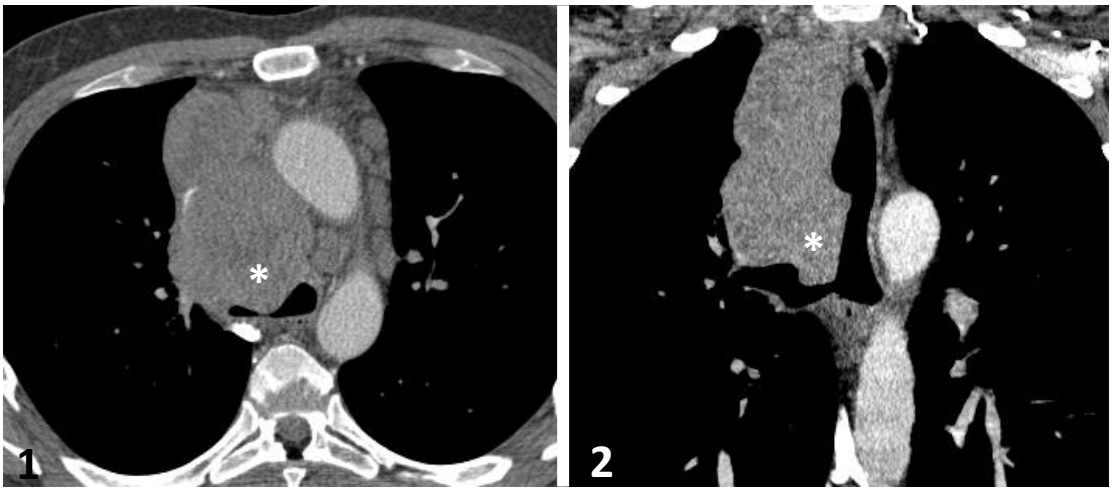

CHU de Nantes

Figure 7. Obstruction mixte trachéale par une tumeur œsophagienne (*)
1. Coupe axiale ; 2. Coupe coronale ; 3. Coupe sagittale

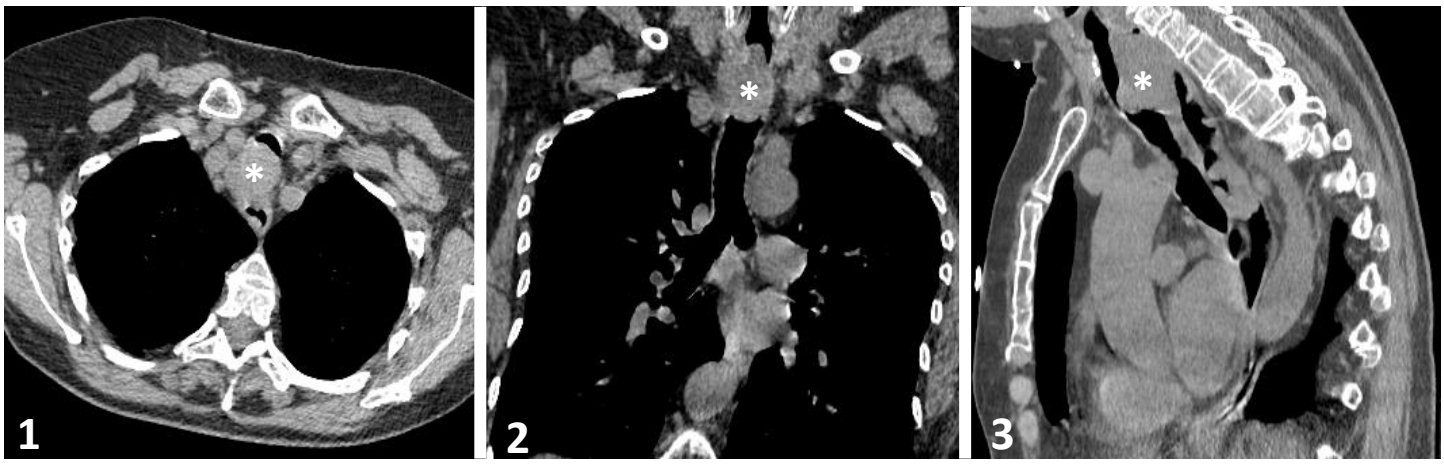

CHU de Nantes

IV. Evaluation endoscopique

L'évaluation endoscopique permet de préciser la nature, la localisation, l'extension et la vascularisation du processus obstructif. Des exemples sont présentés dans les **Figures 8** et **9**. Elle quantifie l'obstruction et permet d'effectuer un repérage et des mesures avant la mise en place d'une prothèse endobronchique. Elle rend également possible un diagnostic anatomopathologique par le biais de biopsies. Outre cette évaluation tumorale précise, la bronchoscopie souple préalable à un geste de bronchoscopie interventionnelle est également indispensable pour éliminer une paralysie bilatérale des cordes vocales qui pourrait être en partie responsable des symptômes, justifiant ainsi une prise en charge oto-rhino-laryngologique en première intention (17–19).

L'importante variabilité inter-opérateur dans la quantification du degré d'obstruction en endoscopie est une limite majeure. Les dimensions des voies aériennes sont en effet difficiles à mesurer du fait de leur caractère dynamique lors des mouvements respiratoires ou des variations de formes anatomiques le long de l'arbre bronchique (section ronde ou ovale, cartilages). Les mesures peuvent aussi être altérées par l'effet *fisheye* inhérent à l'optique utilisé, qui entraine des distorsions (15,20). Différentes techniques morphométriques ont été évaluées pour améliorer la fiabilité et la reproductibilité des mesures. Par exemple, il existe des sondes d'écho-endoscopie de faible calibre qui permettent de mesurer la longueur et le calibre de la sténose, même quand elle est très serrée (21). L'utilisation de la tomographie par cohérence optique, de l'endomicroscopie confocale ou de techniques de traitement d'image colorimétriques (*colour histogram mode technique*) a également été étudiée (15,22). Ces techniques ne sont pas utilisées en routine, mais pourraient permettre d'améliorer les pratiques (longueur et diamètre des stents bronchiques à insérer par exemple).

Figure 8. Obstruction complète de la bronche souche droite
Processus tumoral endobronchique

Dr CELLERIN L., CHU de Nantes

Figure 9. Obstruction mixte partielle trachéale basse
Processus tumoral exophytique saignant au contact, associé à une compression extrinsèque de la partie postéro-latérale gauche de la trachée

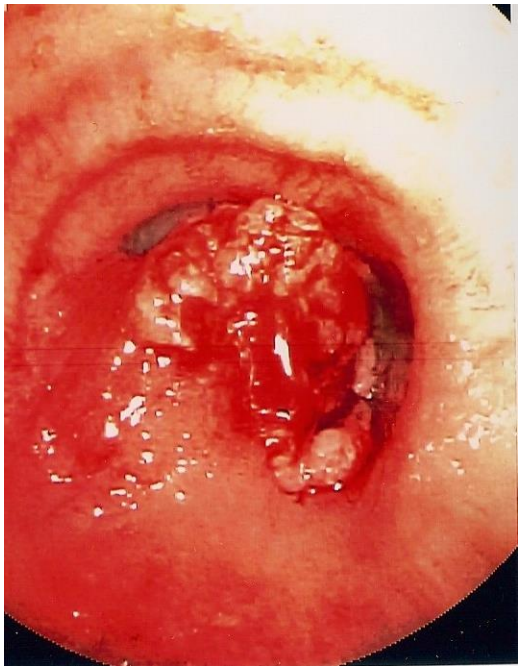

Dr CELLERIN L., CHU de Nantes

BRONCHOSCOPIE RIGIDE

I. Histoire

La première description de bronchoscopie rigide remonte à 1897 quand Gustav Killian a extrait un os de porc enclavé dans la bronche souche droite d'un patient (**Figure 10**). Les techniques ont évolué au XXe siècle avec l'amélioration des instruments, notamment des sources de lumière, ainsi que des techniques anesthésiques (23). Le tout premier bronchoscope permettant une ventilation concomitante a été proposé en 1956. En 1962, un guide lumineux en fibres de verre introduit dans le tube rigide permet d'améliorer la vision directe et l'exploration endobronchique. L'avènement du premier fibroscope souple en 1966 est une révolution, permettant de surseoir à une anesthésie générale, mais surtout d'explorer les lobes supérieurs, ce qui était impossible en bronchoscopie rigide (24). La bronchoscopie rigide a alors suscité moins d'intérêt, tout en gardant des indications spécifiques comme l'extraction de corps étrangers intrabronchiques. Avec le développement de techniques innovantes, elle est devenue progressivement plus attractive, ouvrant, au fil des années, tout le champ de la pneumologie interventionnelle moderne.

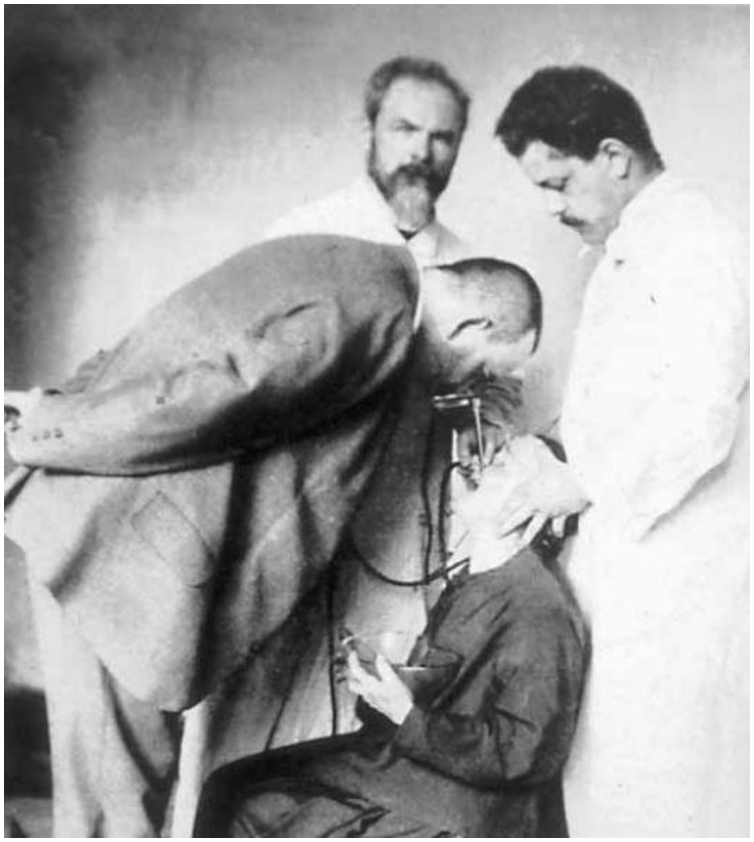

Figure 10. G. Kilian : démonstration de bronchoscopie rigide. Début du XXe siècle.

Extrait de Interventional Bronchoscopy (23)

II. Matériel et procédure

La bronchoscopie rigide nécessite une instrumentation qui comprend une série de tubes cylindriques en inox de différentes taille et diamètre : les trachéoscopes et les bronchoscopes. Les trachéoscopes ont un diamètre externe de 8 à 14 mm et une taille courte (généralement 30 cm). Les bronchoscopes sont plus longs (40 cm), avec des diamètres externes de 7 à 14 mm. Les tubes bronchiques peuvent coulisser à l'intérieur du tube trachéal. Dans l'orifice axial principal de ces tubes, l'optique utilisé peut être rigide ou souple. Cet orifice permet également l'introduction d'une grande gamme d'instruments (pinces, sondes d'aspirations, ciseaux, etc…). La tête du bronchoscope est un dispositif amovible qui peut être adapté sur les différents tubes avec un système de verrouillage. Cette partie est pourvue de portes latérales pour l'insertion de diverses sondes (aspiration, laser, thermocoagulation), de portes de ventilation (ventilation standard ou jet-ventilation) et d'un large canal opérateur, comme illustré dans la **Figure 11**. L'extrémité distale du tube métallique est biseautée, facilitant son introduction au niveau du larynx, ainsi que les gestes de résection tumorale ou de dilatation des voies aériennes (25). Des illustrations sont proposées dans les **Figures 12** et **13**.

La principale contre-indication de la bronchoscopie rigide est l'instabilité du rachis cervical, du fait de l'hyperextension cervicale nécessaire à la procédure. Une ouverture de bouche limitée, les traumatismes maxillo-faciaux et les pathologies laryngées (tumorales ou non) peuvent également rendre le geste impossible.

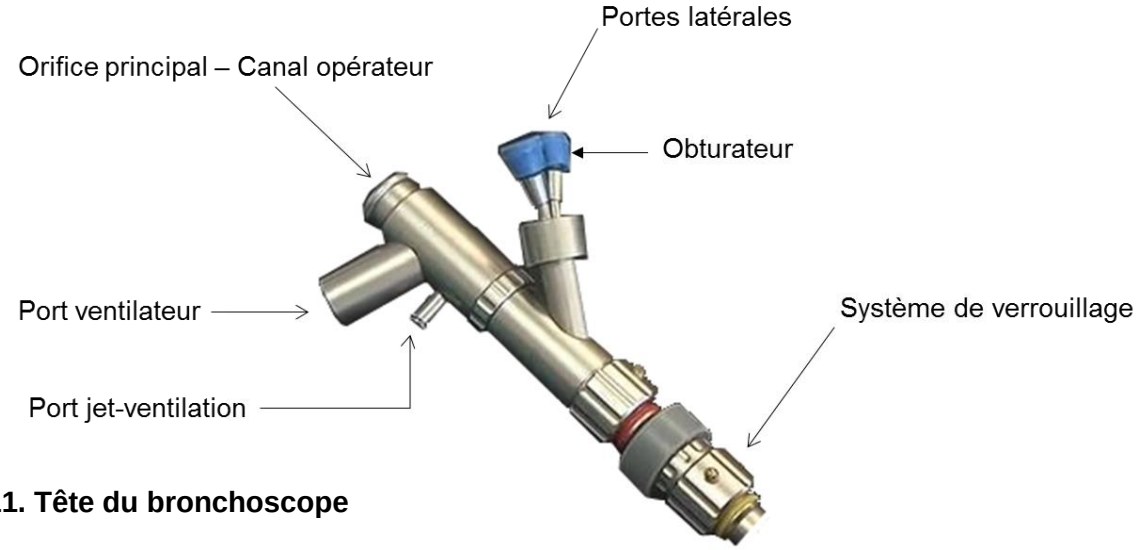

Figure 11. Tête du bronchoscope

Figure 12. Matériel de bronchoscopie interventionnelle



Dr CELLERIN L., CHU de Nantes

Figure 13. Procédure de bronchoscopie rigide
Utilisation du bronchoscope souple via le trachéoscope rigide

Dr CELLERIN L., CHU de Nantes

Concernant l'anesthésie, l'administration des drogues par voie intra-veineuse est privilégiée compte-tenu du système de ventilation à fuites qui rend l'usage de gaz anesthésique déconseillé. Une évaluation anesthésique préalable est indispensable pour évaluer les risques per-procédures. Les patients nécessitant déjà une oxygénothérapie, hypercapniques ou avec une instabilité hémodynamique sont particulièrement à risque (26).

Lors d'une bronchoscopie rigide, la ventilation ne peut se faire que via le bronchoscope qui n'assure pas l'étanchéité des voies aériennes. La ventilation est donc réalisée avec des fuites importantes, qui peuvent néanmoins être limitées par un « packing » de l'oropharynx. Pour la ventilation, plusieurs méthodes sont utilisées :

- La ventilation intermittente. Un ventilateur d'anesthésie standard est connecté à la tête du bronchoscope rigide, permettant une ventilation manuelle au ballon réservoir. Pendant certaines phases de l'intervention, des modes de ventilation standard peuvent être utilisés en installant des obturateurs sur les différents orifices du bronchoscope pour limiter les fuites. La tête du bronchoscope est ôtée lors des manœuvres instrumentales (résection tumorale, dilatation, pose de prothèse), qui sont donc réalisées en apnée pendant quelques secondes. Elle est ensuite replacée pour reprendre la ventilation. Un endoscope souple peut être introduit dans le tube rigide pendant les périodes de ventilation pour effectuer des manœuvres d'aspiration ou d'exploration. Cette méthode de ventilation s'avère parfois délicate et peut entrainer des désaturations. Les fuites, inévitables, nécessitent un débit de gaz frais élevé. La FiO_2 est adaptée à la SpO_2 du patient. Pour les gestes au laser ou de thermocoagulation, une FiO_2 inférieure à 40% est recommandée pour éviter le risque de brûlure.
- La jet ventilation à haute fréquence. Une sonde de jet ventilation de petit calibre est soit connectée à un port dédié sur le bronchoscope rigide, soit introduite à l'aide d'un cathéter naso ou orotrachéal. Ce système permet d'assurer des échanges gazeux efficaces. La ventilation est contrôlée par un ventilateur dédié. L'intérêt est de pouvoir réaliser les procédures sans interruption de la ventilation. Il existe un risque faible de barotraumatisme qui nécessite un monitorage attentif de la pression dans les voies aériennes (27). Cette méthode requiert du

matériel d'anesthésie spécialisé et des anesthésistes qui y sont habitués, limitant son utilisation.

III. Indications

On distingue les indications diagnostiques des indications thérapeutiques. A visée diagnostique, la bronchoscopie rigide permet de réaliser des biopsies de grande taille, mais aussi des biopsies parenchymateuses distales de grande taille comme les cryobiopsies dans de bonnes conditions techniques afin de pouvoir intervenir en cas de complication, notamment hémorragique. Les applications thérapeutiques classiques sont l'extraction de corps étranger, la prise en charge des hémoptysies, notamment lorsqu'elles sont liées à des tumeurs proximales, et la prise en charge des obstructions et sténoses des voies aériennes centrales. Pour la prise en charge des hémorragies, le large canal opérateur permet une aspiration efficace et un traitement adapté simultané (application de sérum glacé ou d'amines, thermocoagulation, inflation de ballonnet, injection de produits hémostatiques). D'autres applications se sont développées ces dernières décennies, en perpétuelle évolution et en cours d'évaluation : la prise en charge de l'asthme sévère par thermoplastie bronchique ou encore la prise en charge de l'emphysème par pose de valves ou coils endobronchiques (28,29).

IV. Techniques de désobstruction

L'application la plus fréquente de la bronchoscopie rigide est la prise en charge des obstructions des voies aériennes centrales, surtout secondaires à des processus néoplasiques malins, mais aussi parfois dues à des causes dites « bénignes » (***Tableau 1***). Pour cela, différentes techniques ablatives ont été développées (30).

a. Mécanique

La désobstruction mécanique consiste à recalibrer la voie aérienne à l'aide du bec métallique biseauté de l'extrémité distale du bronchoscope rigide. Dans le cas d'une tumeur exophytique endoluminale, la consistance de la tumeur est souvent friable et une action de décapage est généralement aisée. Elle peut être complétée par une des techniques citées ci-dessous. Lors de compression extrinsèque ou de sténose d'autres étiologies, le passage successif de bronchoscopes rigides de taille croissante permet d'effectuer une dilatation progressive des voies aériennes.

b. Thermo-coagulation par électrocoagulation

Un flux électrique est généré par une sonde monopolaire, produisant de la chaleur qui permet de brûler les tissus. Il existe différentes formes de sondes (sonde flexible ou rigide, pince, anse). Des réglages de voltage et de puissance permettent d'adapter l'effet souhaité selon les situations (coagulation ou coupe tissulaire). Les indications principales sont : le traitement hémostatique de lésions hémorragiques ou du pied d'implantation d'une tumeur après résection ; le traitement complémentaire après désobstruction mécanique d'une tumeur ; la destruction de carcinomes *in situ* ; le traitement de certaines sténoses bénignes, en association avec d'autres techniques (dilatation au ballon par exemple).

c. Coagulation par plasma argon

Il s'agit également d'une technique monopolaire, réalisant un circuit électrique fermé. La sonde pulvérise du gaz argon soumis à une forte tension électrique. L'argon ainsi ionisé (plasma argon) prend alors la forme d'arcs lumineux et transmet l'effet thermique au tissu. Il s'agit d'une

technique ne nécessitant pas de contact direct avec la lésion, les arcs lumineux pouvant avoir une portée de 10 mm. Les indications sont les mêmes que celles de l'électrocoagulation.

d. Laser

L'énergie est transmise par un faisceau lumineux et libérée sous forme de chaleur dans le tissu. La pénétration tissulaire est plus importante que pour les techniques décrites ci-dessus. Il existe différents types de laser, le plus utilisé est le neodymium:yttrium-aluminium-garnet (Nd :YAG), avec une pénétration d'environ 10 mm. L'effet recherché (hémostatique, destruction) peut être modulé en fonction de la puissance utilisée et de la distance entre l'extrémité de la sonde et le tissu. Les indications sont les mêmes que celles de l'électrocoagulation et du plasma argon, excepté pour le traitement des carcinomes *in situ* et micro-invasifs, où le laser est jugé trop risqué car la pénétration tissulaire est moins bien contrôlée.

Ces 4 techniques ont un effet immédiat. Trois autres techniques ont quant à elles un effet retardé.

e. Cryothérapie

La détente d'un gaz comprimé (protoxyde d'azote) permet d'abaisser rapidement la température de la sonde à -89,5°C. Le gel puis la décongélation du tissu entraine une nécrose tissulaire avec chute d'escarre en 8 à 15 jours. La technique s'effectue soit par contact direct de la sonde, soit par cryospray. L'efficacité dépend du contenu hydrique du tissu : elle est donc moindre sur des tissus comme le cartilage ou le collagène et sur les tissus moins vascularisés. Dans le cas de tumeurs, cette technique diminue donc le risque de perforation en épargnant d'avantage les tissus sains de la paroi trachéobronchique. Elle est principalement indiquée pour le traitement des carcinomes *in situ*, des carcinomes micro-invasifs ou encore du pied d'implantation d'une tumeur réséquée mécaniquement. Le traitement nécessite souvent plusieurs séances consécutives pour être complet. Son effet étant retardé, la cryothérapie n'est pas recommandée sur les obstructions symptomatiques.

La cryoextraction est une technique qui peut être utilisée pour la désobstruction bronchique. Les tissus cibles gelés adhèrent à la sonde, puis le retrait du bronchoscope souple avec la

sonde permet d'emporter un fragment tumoral. Elle peut également être utilisée pour l'extraction de caillots, bouchons muqueux ou corps étrangers.

f. Photothérapie dynamique

En bronchoscopie souple, les zones à traiter sont exposées à un laser après administration intraveineuse d'un agent photosensibilisant. Cette technique est efficace sur 6 à 7 mm d'épaisseur. Les indications sont les carcinomes *in situ* et micro invasifs peu étendus.

g. Curiethérapie endobronchique

En bronchoscopie souple, un cathéter endobronchique vecteur est positionné sous anesthésie locale. La source d'irradiation (Iridium 192) est déplacée de proche en proche au sein du cathéter, en respectant le plan dosimétrique prévu. Une séance dure quelques minutes, est renouvelée 1 à 5 fois, au rythme d'une séance par semaine. Les indications sont les carcinomes *in situ* et micro invasifs.

h. Mise en place de prothèses

Les prothèses ou stents endotrachéaux et endobronchiques sont des tubes métalliques recouverts d'un film plastique ou en silicone permettant de maintenir les voies aériennes perméables. Il existe de multiples modèles, de forme et taille différentes, afin de s'adapter à l'anatomie du patient et à chaque situation. On utilise principalement des prothèses trachéales ou bronchiques droites et des prothèses trachéales en Y permettant de s'ajuster à la carène. Leur mise en place nécessite le plus souvent une bronchoscopie rigide, bien que certaines études rapportent l'utilisation possible d'un bronchoscope souple (stents métalliques grillagés couverts) (31). Les stents ou prothèses endobronchiques ont 4 principales indications : les compressions extrinsèques (si réduction de calibre d'au moins 50%), certaines sténoses bénignes, la prise en charge des fistules oeso-trachéobronchiques et la prévention de récidive d'obstruction locale après désobstruction endoluminale (indication discutée) (32).

Une prothèse en place nécessite une fluidification des sécrétions par des aérosols de sérum physiologique (3 par jour) et parfois par des mucolytiques (acétylcystéine).

La contre-indication principale est la présence d'une trachéotomie car il existe un risque majeur d'obstruction de la prothèse par des sécrétions épaisses et sèches.

V. Complications

L'intubation par un bronchoscope rigide peut entrainer des complications peu sévères stomatologiques (lèvres, dents ou gencives). Les lésions du larynx peuvent avoir des conséquences plus graves : lésion des aryténoïdes, œdème, lacération, paralysie ou hématome des cordes vocales. La fréquence de l'ensemble de ces complications est estimée à 1% (33).

Les complications dues à la procédure elle-même ont une fréquence et une gravité qui varient selon l'intervention. Nous ne décrirons ici que les complications de la prise en charge des obstructions tumorales. Du fait de définitions variables, leur fréquence varie de 2% à 20% (33–35). Selon l'étude du registre AQuIRE, la mortalité attribuée à une complication était de 0,5%, les facteurs associés étant une intervention dans un contexte d'urgence et le statut non tabagique des patients (34).

Les complications hémorragiques concernent 0,5 à 3 % des procédures. Les procédures réalisées en urgence ainsi que l'utilisation du plasma argon semblent plus à risque. Une autre étude sur des interventions au laser Nd:YAG décrivait un taux d'hémorragie inférieur à 1% (36).

Les perforations bronchiques ont une fréquence estimée à moins de 1% des procédures. Elles sont souvent attribuées aux techniques ablatives, notamment l'utilisation du laser Nd:YAG mais peuvent également être liées à l'inflation de ballonnets ou au maniement des bronchoscopes rigides.

L'hypoxémie per-procédure est plus fréquente, quoiqu'extrêmement variable : 1 à 67 % selon les séries (37). Les comorbidités et l'importance de l'obstruction sont des facteurs influant probablement sur ce risque. La ventilation et l'oxygénation sont en effet parfois très difficiles pendant la procédure lors d'obstructions quasi-complètes chez des patients souvent fragiles.

Des complications cardiaques sont rapportées dans 0,1 à 3 % des cas (arythmie, ischémie myocardique, arrêt cardiaque). Des cas d'embolie gazeuse ont été rapportés lors de traitement au plasma argon, notamment lors de l'utilisation de hauts débits de gaz argon. Le débit ne devrait ainsi pas dépasser 0,5-1 L/min (30). Lors de l'utilisation d'un procédé thermique, un

risque de brûlure est possible avec une FiO_2 supérieure à 30-40%. Concernant la curiethérapie, des risques d'hémorragies massives, surtout pour les carcinomes épidermoïdes des lobes supérieurs, ont été rapportés (jusqu'à 7%) ainsi que des sténoses bronchiques post-radiques (19). La photothérapie entraine une photosensibilité cutanée jusqu'à 8 semaines.

Concernant la pose de prothèses, il peut y avoir une stagnation intra-prothétique des sécrétions, responsable d'un encombrement bronchique nécessitant des fibroaspirations itératives, surtout à la phase initiale. Une prévention par aérosols de sérum physiologique est alors nécessaire. L'augmentation du risque de pneumopathies à plus long terme est discutée.

Dans une étude sur 140 patients ayant nécessité la mise en place d'une prothèse endobronchique pour une obstruction tumorale, Lemaire *et al.* (38) ont rapporté un taux global de complications de 16% jusqu'à la fin du suivi (taux de survie à 1 an de 15%). Dans plus d'un tiers des cas, il s'agissait d'une nouvelle obstruction tumorale, à considérer davantage comme un échec à distance de la procédure plutôt que comme une complication. En outre, la prothèse avait été posée pour une tumeur endoluminale dans 59% des cas, ce qui n'est pas l'indication habituelle et peut donc nuancer ces résultats. Par ailleurs, une obstruction de la prothèse par des granulomes inflammatoires survenait dans 5-12 % des cas, une migration de la prothèse dans 1-3,5 % des cas. Les complications avaient lieu plus de 30 jours après l'intervention dans 78% des cas (38,39).

INTERET DANS LES OBSTRUCTIONS TUMORALES MALIGNES

I. Contexte

Une obstruction des voies aériennes centrales complique l'évolution de 20% à 30% des cancers broncho-pulmonaires (1). L'obstruction peut également être due à une néoplasie d'organes voisins (œsophage et thyroïde principalement), une tumeur médiastinale (lymphome, thymus) ou des métastases de cancers extrathoraciques (sein, colon, rein).

Les symptômes sont soit inauguraux de la pathologie tumorale, soit apparaissent alors que le cancer est déjà connu, éventuellement en cours de traitement systémique (chimiothérapie, immunothérapie, thérapie ciblée). Quoiqu'il en soit, lorsque l'obstruction des voies aériennes centrales devient symptomatique, ces tumeurs sont la plupart du temps avancées, sans traitement chirurgical envisageable. La survie sans traitement de ces patients est extrêmement limitée, estimée entre 1 et 2 mois (40), tandis que leur qualité de vie s'avère très altérée, avec une fin de vie souvent difficile et inconfortable.

Des solutions thérapeutiques existent mais sont limitées et palliatives. Il s'agit de la radiothérapie externe ou de la prise en charge en endoscopie interventionnelle.

II. Radiothérapie externe

La radiothérapie externe à l'avantage d'être non invasive. Son efficacité a été démontrée dans plusieurs études. D'après l'étude de Lee *et al.* concernant 95 patients atteints de cancers broncho-pulmonaires, la radiothérapie externe à visée palliative était efficace sur les symptômes dans 72% des cas et sur l'obstruction radiographique dans 79% des cas. La survie globale médiane était de 4,1 mois, avec un taux de survie à 1 an de 10%. Une taille tumorale < 6 cm et une dose biologique efficace ≥ 39 $Gray_{\alpha/\beta=10}$ (Gy) (l'équivalent de 30 Gy en 10 fractions pour une tumeur sensible) étaient des facteurs associés à une meilleure réponse. Concernant les effets secondaires : il n'y avait pas d'effet sévère de grade 3 ou 4, il était observé 6,3% d'œsophagites post-radique de grade 2, 2,1% de pneumopathies radiques de grade 2 et aucune

fistule œso-trachéobronchique (41). Dans une autre étude, la dyspnée était améliorée dans 61% des cas. La survie globale médiane était de 3,4 mois, avec un taux de survie à 1 an de 16%. Des doses délivrées > 42 Gy et un traitement débuté précocement (≤ 14 jours) étaient les deux facteurs associés à une meilleure réponse (42). La revue de Guibert *et al*. relate des résultats moins probants avec une efficacité radiologique (levée de l'atélectasie) dans seulement 23 à 54% des cas (43). L'inconvénient majeur de la radiothérapie externe, en particulier en cas de mauvaise tolérance respiratoire, est le délai d'efficacité clinique, estimé entre 7 et 24 jours selon les études (41,42,44). Par ailleurs, dans le cas des envahissements trachéobronchiques par des carcinomes œsophagiens, la radiothérapie augmenterait le risque de fistules œso-trachéobronchiques, complication rare mais grevée d'une morbi-mortalité majeure (45).

III. Endoscopie interventionnelle

L'avantage de la bronchoscopie interventionnelle dans cette indication est la reperméabilisation immédiate de la voie aérienne obstruée. En pratique, on distingue classiquement 3 types d'obstructions malignes des voies aériennes centrales selon le caractère extrinsèque ou intrinsèque de la compression, comme détaillé dans la **Figure 14**. Généralement, un traitement par désobstruction mécanique au bec du bronchoscope est réalisé et complété par une technique type laser, électrocoagulation ou plasma argon (43). Concernant la pose de prothèse, elle est principalement indiquée dans la prise en charge d'obstructions par compression extrinsèque. Lorsqu'il n'y a pas de compression extrinsèque, la mise en place de prothèse n'est théoriquement pas indiquée puisqu'elle expose à des complications (encombrement, granulome, infection). Néanmoins, dans les obstructions endoluminales exclusives, elle peut être discutée au cas par cas, notamment lorsque la paroi bronchique est délabrée. Récemment, dans l'essai français randomisé SPOC, la mise en place de prothèse endobronchique en l'absence de compression extrinsèque a montré une diminution du risque de récidive tumorale locale symptomatique et du recours à une nouvelle bronchoscopie thérapeutique, notamment

après l'échec d'une première ligne de traitement systémique. En revanche, aucun impact sur la survie n'a été mis en évidence (46). Un algorithme thérapeutique endoscopique pour le patient atteint de cancer broncho-pulmonaire a été proposé par Guibert *et al.* (43). L'arbre décisionnel est reporté dans la **Figure 15**.

Figure 14. Types d'obstruction maligne des voies aériennes centrales

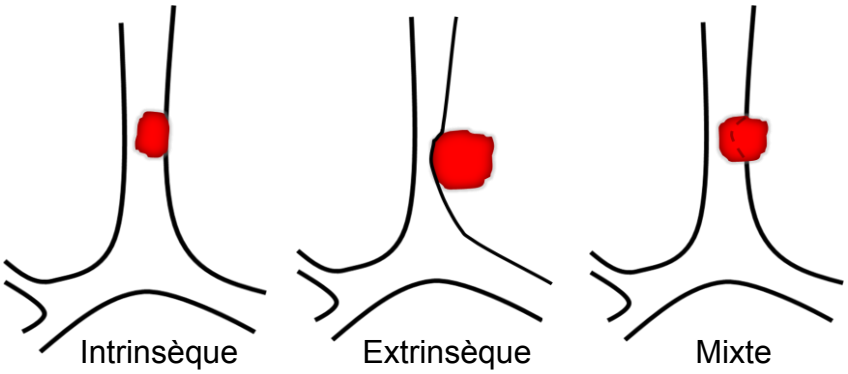

Figure 15. Arbre décisionnel de la prise en charge des obstructions malignes des voies aériennes centrales en bronchoscopie rigide selon le type de sténose
Adapté de Guibert et al. (43)

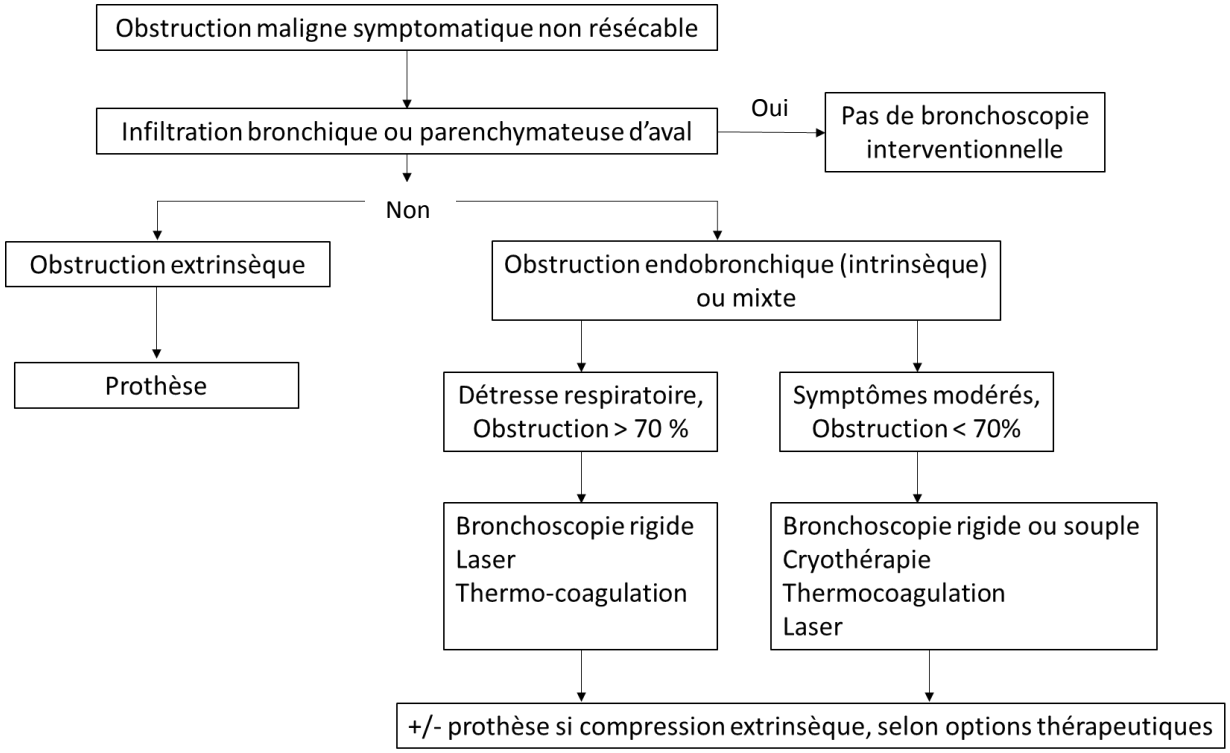

Concernant l'efficacité de ces procédures, plusieurs études viennent conforter leur performance. Dans l'étude de Ost *et al.* évaluant 1115 procédures (toutes techniques comprises), la réussite technique de l'intervention, définie comme une reperméabilisation de plus de 50 % de la lumière de la voie aérienne, était atteinte dans 93% des cas (47). Dans l'étude de Kim *et al*., 224 prises en charge endoscopiques d'obstructions malignes (cancers broncho-pulmonaires) ont été analysées. Les différentes techniques utilisées étaient reparties comme telles : désobstruction mécanique au bec du bronchoscope (91,5%), laser Nd:YAG (31,7%), pose de prothèse en silicone (50,4%) et inflation de ballonnet (10,3%). La réussite de l'intervention était rapportée dans 93,7% des cas. La médiane de survie globale après l'intervention était de 7 mois (39). D'autres études ont montré une survie médiane après intervention de 3,6 à 4,7 mois (48,49). Ainsi, en améliorant l'état respiratoire et la survie, l'intervention peut permettre au patient d'accéder à des thérapeutiques oncologiques supplémentaires. Dans l'étude de Giovacchini *et al*., le succès thérapeutique défini par la restauration d'un calibre supérieur à 50% du calibre normal était associé aux facteurs suivants : l'absence d'infiltration tumorale en distalité de l'obstruction au scanner et en endoscopie, le statut non-tabagique et le court délai entre le scanner diagnostique et la procédure de désobstruction (50). Dans l'étude de Kim et al., les facteurs associés à un pronostic défavorable (survie) étaient : une pathologie pulmonaire chronique, un score ASA (*American Society of Anesthesiologists*) ≥ 3, une lésion étendue envahissant à la fois trachée et une bronche souche ou deux bronches souches, une compression extrinsèque ou mixte, une obstruction liée à un cancer connu en progression et l'absence de traitement oncologique ultérieur (39). Par ailleurs, dans un contexte de situation palliative, plus que la réussite technique, l'évaluation des symptômes et de la qualité de vie après l'intervention est essentielle à prendre en compte. Dans l'étude de Ost *et al.*, la dyspnée était améliorée dans 48% des cas (amélioration médiane de 1 point sur l'échelle de Borg) et la qualité de vie dans 42% des cas avec une amélioration médiane de l'index SF-6D de 0,02 (index allant de 0,029 [moins bon] à 1,00 [santé normale]). Le bénéfice attendu sur ces deux aspects semble plus important chez les patients les plus symptomatiques et moindre lorsque

l’obstruction concerne uniquement une bronche lobaire (47). Un autre travail portant notamment sur la qualité de vie des patients a mis en évidence une amélioration du score SOBQ (*Shortness of Breath and Quality of Life* ; 0 [meilleur score] à 120 [plus mauvais score]) de 14 points après désobstruction tumorale endoscopique (8).

Il semble donc pertinent de considérer pleinement l’endoscopie interventionnelle dans l’arsenal thérapeutique disponible pour ces patients.

AU STADE D'INSUFFISANCE RESPIRATOIRE AIGUË – AVANT PROPOS

L'obstruction des voies aériennes centrales peut évoluer insidieusement et ne devenir symptomatique qu'à un stade tardif lorsque leur diamètre est déjà critique (en particulier chez des patients sédentaires). L'insuffisance respiratoire aiguë peut être la manifestation inaugurale ou l'évolution d'une obstruction déjà connue. Elle peut être favorisée par un phénomène précipitant comme le blocage de sécrétions bronchiques ou une pneumopathie en aval de l'obstruction. Dans ce contexte, la discussion d'une admission en réanimation peut être complexe. D'un côté, le médecin réanimateur peut être réticent face à un patient atteint d'une néoplasie au moins localement avancée voire métastatique. En effet, la mortalité d'un patient avec une néoplasie pulmonaire avancée est de 13% à 47% en réanimation et de 65% à 6 mois (51,52). De plus, le recours à une ventilation invasive a été décrit comme un facteur pronostique péjoratif majeur d'un patient cancéreux en réanimation. D'un autre côté, si l'épisode aigu qui a justifié une prise en charge en réanimation évolue favorablement, le pronostic à long terme a été décrit comme égal à celui de la maladie néoplasique sous-jacente (53). Ce pronostic tend d'ailleurs à s'améliorer grâce aux avancées thérapeutiques récentes dans la prise en charge du cancer broncho-pulmonaire (54). Ainsi, si une désobstruction tumorale est réalisée et permet un sevrage ventilatoire rapide, le passage en réanimation n'assombrit pas le pronostic attendu de ce type de néoplasies. L'intérêt de la bronchoscopie rigide dans ce contexte n'est pas toujours bien connu, notamment dans des structures hospitalières où ce type d'intervention n'est pas disponible. De plus, les études évaluant le pronostic des patients traités endoscopiquement pour une obstruction tumorale en réanimation sont peu nombreuses et souvent faites de cohortes hétérogènes incluant des obstructions bénignes et malignes (55). Le pronostic du patient risque alors d'être mal évalué et son transfert dans un centre expert afin de bénéficier d'une telle prise en charge pourrait ne pas être proposé. C'est la raison pour laquelle nous avons conduit une étude rétrospective rapportant notre expérience monocentrique entre janvier 2012 et janvier 2021. L'article en anglais rapportant ces données figure ci-après.

PARTIE 2 : Original article

Therapeutic bronchoscopy for malignant central airway obstruction in patients with acute respiratory failure.

Retrospective analysis of a single centre cohort.

INTRODUCTION

Lung cancer is the most commonly diagnosed cancer with an incidence of 2 million cases worldwide (11.6% of total cancer cases) and the leading cause of cancer death (18.4% of the total cancer deaths) (56). Malignant central airway obstruction (CAO) (trachea, mainstem and lobar bronchi) occurs in approximately 20-30% of patients with lung cancer, often due to an advanced locoregional disease, with varied complications such as dyspnea, infection, or atelectasis (1). Due to slowly developing airway obstruction, the onset of respiratory symptoms is often delayed and is dependent upon the patients underlying cardio-respiratory status and comorbidities. Up to 54% of patients with tracheal stenosis can present with respiratory distress, possibly related to an acute aggravation resulting from downstream pneumonia or mucosal plugs (1). These patients, with diagnosed or undiagnosed advanced thoracic neoplasia, may present with acute respiratory failure and be considered for admission into intensive care unit (ICU). The prognosis of a stay in intensive care with a newly diagnosed unresectable lung cancer is poor with a 13-47% ICU mortality rate and approximately 65% mortality rate after 6-months (51–53). Mechanical ventilation (MV) is one of the main factors associated with death, along with the use of vasopressive drugs, the number of organ failures and the patients underlying general condition. However, the prognosis of oncological patients in ICU is mainly related to the acute incident that led the patient to ICU. Treatment of such incident has improved in recent years. Up to two thirds of patients leaving ICU would be eligible to start a systemic oncological treatment. In general, after discharge from ICU, the long-term prognosis is considered as that of the underlying neoplasia (51–53,57). However, advanced cancer is one of the main factor associated with ICU refusal in France (58).

Interventional bronchoscopic procedures include several techniques that produce immediate effect on obstruction: airway dilatation (rigid bronchoscopy, inflated balloon, bougie dilators), ablation techniques (electrocautery, plasma argon coagulation, Nd:YAG laser), tracheobronchial stenting (18). It has been shown that these procedures provide immediate improvement of symptoms and quality of life in palliative situations, with an acceptable risk (32,59).

Literature addressing the benefit, or lack thereof, of bronchoscopic interventions in specific homogenous patient populations with acute respiratory failure due to malignant CAO is poor. Indeed, obstruction can be due to many tumor types, including benign lesions. Most studies have grouped together obstructions from various origins, with differing clinical courses and prognoses (1,31,55,60).

In the last decade, treatment and prognoses for metastatic cancers have changed, as a result of new systemic treatments such as tyrosine kinase inhibitors and immunotherapeutic agents. A recent study reported that for metastatic non-small-cell lung cancers (NSCLC), incidence-based mortality is now decreasing two times faster than in 2013 in the US (6.3% annually vs 3.2% annually between 2006 and 2013). Survival rate at 2 years has improved from 26% among lung cancers diagnosed in 2001 to 35% when diagnosed in 2016 (54).

No recent study includes patients with access to the new generation of oncological treatments after a stay in ICU. Most studies reporting outcomes of patients hospitalized in ICU for malignant CAO were conducted before the era of new oncological treatments.

Against this backdrop, we sought to describe a single centre cohort of patients with acute respiratory failure due to malignant CAO, requiring admission to ICU and an interventional bronchoscopic procedure. We wanted to observe the outcomes in a more recent era of treatment, hypothesizing that ICU admission of these patients is indeed worthwhile.

The aim of our study, conducted in a real-world setting, was to investigate the rate of patients who were discharged from intensive care. Secondary objectives were to observe outcomes of patients, particularly with regards to cancer treatment and survival.

PATIENTS AND METHODS

Patients' population

Retrospective data collection from January 2012 to January 2021 was performed via the medical data file of our university center of Nantes. All patients admitted to the respiratory ICU and whose management included a rigid bronchoscopy and a diagnosis of tumor appearing in the medical records were considered. Among them, inclusion criteria were admission to ICU for clinical criteria of respiratory distress, related to central airway obstruction and histologically proven malignancy during the follow up period. They came either from an emergency department in our center or a neighboring center, or from another ICU or acute medical unit.

The following characteristics were collected for each patient, when available: gender, age, smoking history, medical history including known chronic obstructive pulmonary disease or heart disease, diagnosed thoracic neoplasia and if so, oncological treatments started. Charlson comorbidity index was calculated as described in the original study (61) and an age-adjustment added with the tool https://www.rdplf.org/calculateurs/pages/charlson/charlson.html. For this score, the extent of the oncological disease was assessed based on the initial imaging available during the stay in intensive care. For carcinomas, final TNM staging according to the American Joint Committee on Cancer was collected. World Health Organization (WHO)/Eastern Cooperative Oncology Group (ECOG) performance status score was collected to represent the patient's condition prior to the development of respiratory distress and was based on performance status within 15 days of the onset of respiratory distress, or measured the week following resolution of the acute incident.

Stay in ICU

Data included dates of entry and discharge from ICU, use of antibiotic therapy in ICU before debulking intervention. We recorded respiratory support used in ICU: low flow nasal oxygen therapy, high flow nasal cannula oxygen therapy, non-invasive ventilation or invasive mechanical ventilation.

After the bronchoscopic procedure, weaning off MV was either performed in the operating room or a new tracheal tube was inserted and the patient was transferred back to the ICU and removal from MV was deferred. The time between the end of the procedure and extubation was reported.

Bronchoscopic procedure

In our institution, bronchoscopic procedures are performed under general anesthesia, in the operating room. The interventional team includes an anesthetist and an anesthetic nurse, together with an operator who is a trained pulmonologist, assisted by an operating nurse.

The equipment used for rigid bronchoscopy is EFER-DUMON range comprising rigid metallic tracheoscopes and bronchoscopes of different sizes. If the patient does not have invasive ventilation on arrival, induction of anesthesia takes place and the rigid tracheoscope is directly inserted. If the patient is already ventilated via a tracheal tube, sedation is maintained, the tracheal tube is removed and replaced with the rigid tracheoscope. Ventilation is continued via the ventilation-port of the rigid tracheoscope, with leaks, by assisted ventilation. A flexible bronchoscope is also used for exploration and aspiration operations. Use of curare and duration of procedure were reviewed. Per-procedure findings were reviewed as described: maximal airway obstruction, as a percentage of the normal cross-sectional area of the concerned airway and type of obstruction: intrinsic, extrinsic, mixed. Description of the intervention may include mechanical debulking through the metallic beveled end of the bronchoscope, ablation technics like electrocautery or airway stenting with a silicone prosthesis (Y type, tracheal, or bronchial).

The report of the operator systematically mentions whether the intervention has restored a satisfactory caliber of the airways classified as favorable or incomplete.

Outcomes

The primary endpoint was the rate of patients discharged from ICU after bronchoscopic procedure. Secondary outcomes were access to a subsequent oncological treatment and its type, overall survival (OS) and procedure-related complications.

Ethics

This research was conducted according to regulatory aspects dictated by the National Commission for Informatics and Liberties. The Nantes University Hospital provides comprehensive information for patients on the reuse of data for research. Data processing is recorded in the Register of the General Data Protection regulations of the University Hospital of Nantes.

Statistical analysis

OS was defined as the time between ICU admission and death or date of last visit. OS was described by means of Kaplan-Meier curves and compared using log-rank tests in univariate analysis. The Cox proportional-hazards model was used to identify factors associated with death. Factors associated with a p value < 0.05 in the univariate analysis were used for multivariable analysis and considered time-dependent covariates, namely age-adjusted Charlson comorbidity index and oncological treatment. A p value < 0.05 was considered to indicate statistical significance. Statistical analyses were performed using R Software - © 2009-2019 RStudio, Inc.

RESULTS

Overall, 37 patients met selection criteria between January 2012 and January 2021. Median age at admission to ICU was 60 (interquartile range [IQR], 56-68). Men represented 64.9% of the cohort. Twenty-one patients (56.8%) had no known thoracic neoplasia before admission and 25 (67.6%) had not started oncological treatment. Seventy-eight percent of patients were in good general condition (WHO/ECOG performance status score 0 or 1) (**Table 1**).

Table 1. Characteristics of patients

	Overall (n = 37)
Age, median (IQR)	60 (56-68)
Sex, n (%)	
Female	13 (35.1)
Male	24 (64.9)
Smoking history, n (%)	32 (86.5)
Pack-years, median (IQR)	32.5 (25-40)
Diagnosed chronic obstructive pulmonary disease, n (%)	2 (5.4)
Pre-existing cardiac disease, n (%)	7 (18.9)
Charlson comorbidity index, median (range)	7 (2-10)
Thoracic neoplasia, n (%)	
Known	16 (43.2)
Unknown	21 (56.8)
Without prior oncological treatment	25 (67.6)
ECOG performance status, n (%)	
0	6 (16.2)
1	23 (62.2)
2	5 (13.5)
3	2 (5.4)
Not available	1 (2.7)
Previous oncological treatment, n (%)	12 (32.4)

Primary outcome

In total, 33 (89.2%) patients were discharged from ICU. Four patients (10.8%) died in ICU: 1 could not be extubated due to persistent respiratory failure despite the intervention, 2 were extubated but died within the first 24 hours due to persistent respiratory failure and 1 had a rupture of the left main bronchus a few minutes after the procedure, leading to massive pneumothorax without therapeutic treatment option. The median time between ICU admission and rigid bronchoscopy was 2 days (range, 0-7). Median time for extubation after bronchoscopy was 4 hours (range, 0-103.5) (**Table 2**). Fourteen patients (37.8 %) could be directly weaned off in the operating room at the end of the procedure. Among the 16 intubated patients, all were removed from MV and the median extubation time was 26 hours (range, 3-103.5). One of them died in ICU (6.2 % of patients with invasive ventilation).

ICU stay, bronchoscopic procedure and tumors characteristics

All patients were admitted to intensive care based on clinical criteria of acute respiratory distress. Sixteen patients (43%) required invasive MV via an endotracheal tube. Other ventilatory supports included low flow oxygen therapy (24.3%), non-invasive ventilation or high flow oxygen therapy (21.6% each). Three patients (8.1%) were admitted based on the initial criteria of severity in the emergency department, but then did not need ventilatory support (**Table 2**). Tumoral stenosis was over 80% of the airway section in more than 70% of cases. All patients had a mechanical debulking. A silicon stent was placed in 65% of cases. Airway lumen restoration was considered incomplete in almost 1/3 of cases (**Table 3**). The procedure made it possible to carry out the first histological diagnosis in 19 cases (51.4%). All carcinomas were locally advanced, at least stage III and stage IV in 46%. These were mainly primary bronchopulmonary cancers (64.9%). NSCLC represented 54.1% of cases, small-cell lung carcinomas and esophageal carcinomas each represented 10.8% of the cohort (**Table 4**).

Table 2. Characteristics of patients during intensive care unit (ICU) stay

	Overall (n = 37)
Respiratory support[1], n (%)	
Low flow nasal oxygen therapy	9 (24.3)
High flow nasal canula therapy	8 (21.6)
Non invasive ventilation	8 (21.6)
Invasive mechanical ventilation	16 (43.2)
None	3 (8.1)
Antibiotic therapy, n (%)	20 (54.1)
Time between ICU admission and bronchoscopy, median (range), days	2 (0-7)
Time to extubation after bronchoscopy, median (range), hours	4 (0-103.5)
Timing of ICU discharge after bronchoscopy, n (%)	
≤ 1 day	18 (48.6)
2 days	5 (13.5)
3-8 days	10 (27.0)
Never discharged because of death	4 (10.8)
Dyspnoea at discharge, n (%)	
No respiratory support	18 (48.6)
Low flow oxygen therapy ≤ 2 L/min	9 (24.3)
Low flow oxygen therapy > 2 L/min	4 (10.8)
High flow mask	2 (5.4)

[1] Seven patients had alternate noninvasive ventilation/oxygen therapy (high or low flow)

ICU, intensive care unit

Table 3. Bronchoscopic procedure

	Overall (n = 37)
Type of lesion, n (%)	
Intraluminal	10 (27.0)
Extrinsic	5 (13.5)
Mixed	21 (56.8)
Data not available	1 (2.7)
Percentage of obstruction, n (%)	
< 50	0 (0)
50 - 79	3 (8.1)
80 - 99	21 (56.8)
100	6 (16.2)
Data not available	7 (18.9)
Duration of procedure, median (range), minutes	41 (15 - 112)
Type of intervention, n (%)	
Mechanical debulking without stenting	13 (35.1)
Stenting	24 (64.9)
Electrocautery[1]	7 (18.9)
Reported caliber of airways after procedure, n (%)	
Favorable	24 (64.9)
Incomplete	12 (32.4)
Data not available	1 (2.7)
Type of stenting, n (%)	(n = 24)
Bifurcated Y stent	13 (54.2)
Tracheal stent	9 (37.5)
Bronchial stent	2 (8.3)

[1]Electrocautery was in addition to mechanical debulking

Oncological management

Twenty-three patients (62.1%) were able to start additional oncological treatment and among them, 69.6% finished their first line of treatment. The started treatment was chemotherapy in 87% of cases and 9 patients had associated external beam radiation therapy. Only 2 patients (5.4% of all patients) received new generation therapies (**Table 4**).

Survival

The median OS was 107 days (IQR, 28-251) and 12 patients were still alive at the time of analysis (**Figure 1**). The median follow-up was 107 days (IQR, 28-254) at the time of analysis. Overall, 26 patients (70.3%) survived more than 30 days and 19 (51.4%) more than 3 months. Cause of death has been reported and attributed to respiratory failure secondary to tumoral obstruction in 9 out of 25 patients. In this subgroup, median survival was 28 days (range, 1-60). Overall, respiratory failure was the main cause of death, representing > 50% of causes of death (See **Appendix**).

In univariate analysis, 3 factors were significantly associated with survival: the age-adjusted Charlson comorbidity index ≥ 7, with a hazard ratio (HR) of 2.86 (95% confidence interval [CI], 1.1-7.4, $p=0.03$), as well as when considered point by point, with a HR per point of 1.02 (95% CI, 1.00-1.04, $p=0.029$), having started additional oncological treatment with a HR of 0.076 (95% CI, 0.03-0.22, $p<0.001$) and received additional external beam radiation therapy with a HR of 0.34 (95% CI, 0.12-0.95, $p<0.01$). In multivariate analysis, variables associated with survival were starting additional oncologic treatment and especially radiotherapy, with a HR of 0.30 (95% CI, 0.10-0.90, $p=0.03$) (**Table 5**). Survival curves according to the type of additional oncological treatment received are presented in **Figure 2**.

Table 4. Final histology and oncological management

	Overall (n = 37)
Definitive histology of neoplasia, n (%)	
Non-small-cell lung carcinoma	20 (54.1)
Adenocarcinoma	8 (21.6)
Squamous cell carcinoma (SCC)	10 (27.0)
Other	2 (5.4)
Small-cell lung carcinoma	4 (10.8)
Esophageal squamous cell carcinoma	4 (10.8)
Thoracic localisation of upper airways and digestive SCC	2 (5.4)
Lymphoma	2 (5.4)
Others	5 (13.5)
Sarcoma	2 (5.4)
Clear cell renal cell carcinoma	1 (2.7)
Sarcomatoid carcinoma	1 (2.7)
Large cell thyroid carcinoma	1 (2.7)
Carcinoma stage (according to AJCC), n (%)	
IIIA	4 (10.8)
IIIB	6 (16.2)
IIIC	4 (10.8)
IV	17 (45.9)
Not available	2 (5.4)
Lymphoma, sarcoma	4 (10.8)
Additional oncological treatment started, n (%)	23 (62.1)
First line of treatment completed, n (%)	16 (43.2)
Type of additional treatment started[1], n (%)	
Chemotherapy	20 (54.1)
External beam radiation therapy	9 (24.3)
Surgery	2 (5.4)
Targeted therapy	1 (2.7)
Immunotherapy	1 (2.7)

[1]One patient had surgery and adjuvant chemotherapy

AJCC, American Joint Committee on Cancer

Figure 1. Overall survival

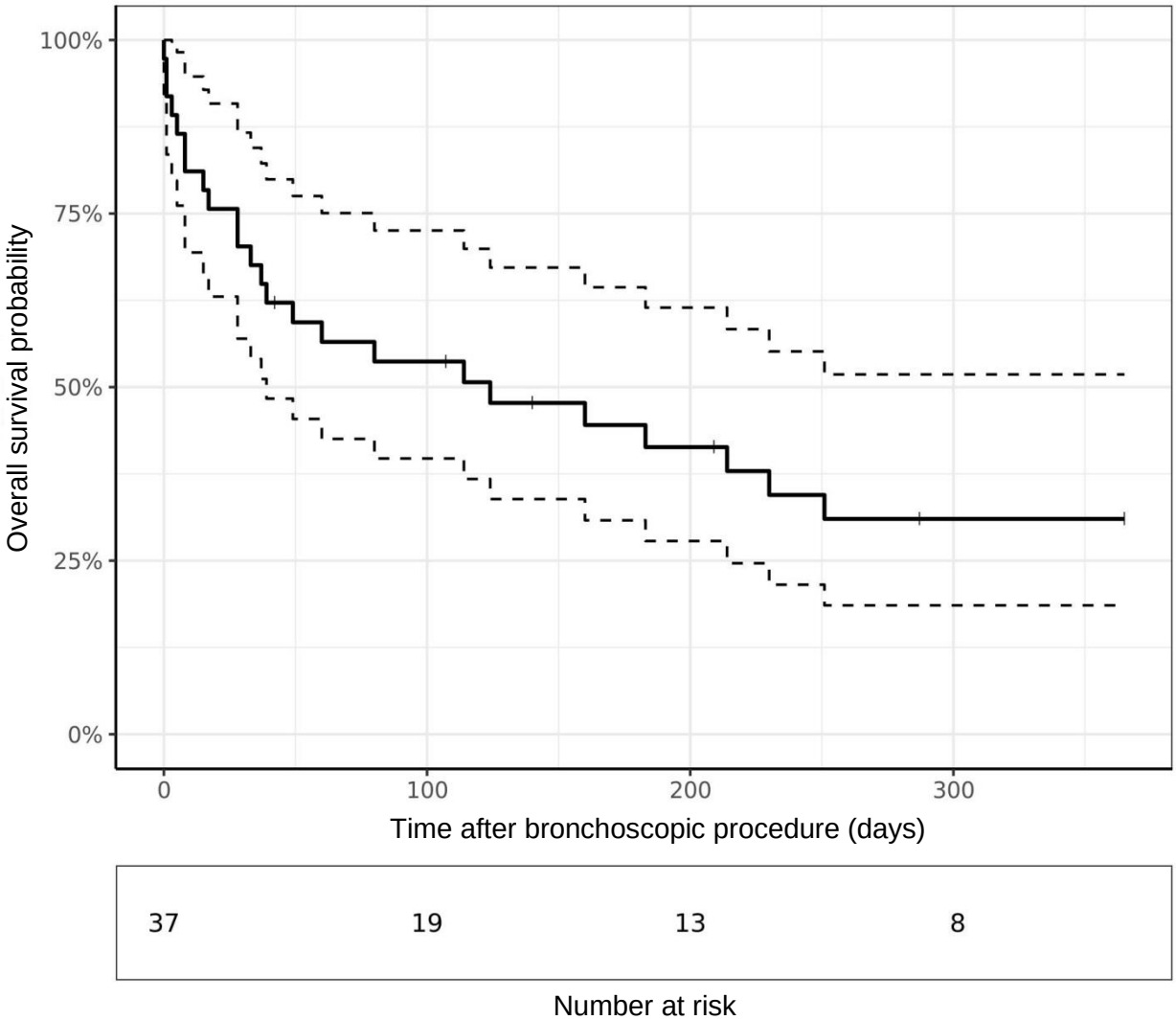

Table 5. Univariate and multivariate analysis on survival

Overall Survival	Univariate analysis		Multivariate analysis	
	HR	***p* value**	**HR**	***p* value**
No prior oncological treatment	0.59 [0.26; 1.34]	0.21		
Age-adjusted CCI, per point	**1.02 [1.00; 1.04]**	**0.029**	1.01 [0.99; 1.03]	0.19
Distal lung infiltration	2.62 [0.93; 7.41]	0.069		
Intrinsic vs other types of obstruction	0.49 [0.18; 1.33]	0.16		
Extrinsic vs other types of obstruction	1.58 [0.53; 4.71]	0.41		
Prosthesis	1.45 [0.60; 3.52]	0.41		
Invasive mechanical ventilation	0.98 [0.43; 2.21]	0.96		
Oncological treatment started	**0.08 [0.03; 0.22]**	**<0.001**	**0.08 [0.02; 0.25]**	**<0.001**
Chemotherapy	2.13 [0.95; 4.80]	0.25		
External beam radiation therapy	**0.34 [0.12; 0.95]**	**<0.01**	**0.30 [0.10; 0.90]**	**0.031**

CCI, Charlson comorbidity index

Figure 2. Survival curves according to additional oncological management

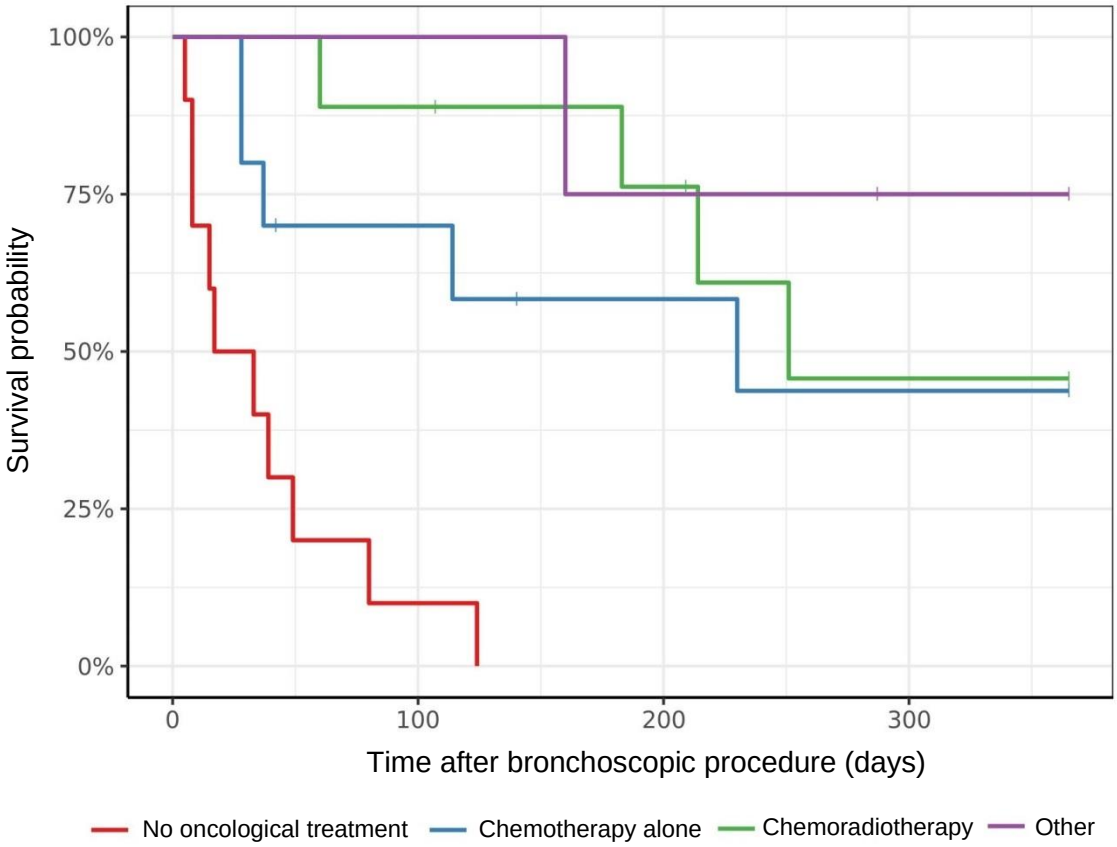

No oncological treatment	10	1	0	0
Chemotherapy alone	10	6	4	3
Chemoradiotherapy	9	8	6	3
Other	4	4	3	2

Number at risk

DISCUSSION

In this retrospective study, we showed that performing interventional bronchoscopy in 37 patients admitted to ICU for acute respiratory failure due to malignant CAO resulted in a rapid improvement in their respiratory status, allowing discharge from ICU in most cases (89.8%), including for those who require mechanical ventilation (15/16, 93.8%). Overall, 62.1% of these patients did start additional oncological treatment and 43.2% completed their first line additional treatment. Median survival was 3.6 months.

Other studies have shown a varied success rate for ICU discharge in such situation. On the one hand, Colt *et al.* reported 14 patients with malignant CAO, 65% of whom could not be extubated (60). Stanopoulos *et al.* described a cohort of 17 patients with malignant CAO requiring mechanical ventilation, 47% could never be weaned off MV and died in ICU (62). Lin *et al.* reported 26 patients, 80% with malignant tumors, requiring MV and treated with metallic stents with flexible bronchoscopy. The ICU discharge rate was 50% (63). On the other hand, three studies reported results closer to ours. Oki *et al.* reported the outcomes of 30 patients requiring intubation with malignant CAO between 2005 and 2015 and found a 93% success rate in removal from MV by airway stenting (64). Jeon *et al.* reported outcomes of 36 patients with CAO and respiratory failure between 1999 and 2003: 87% survived more than 30 days (65). Murgu *et al.* studied NSCLC-related CAO, out of 12 patients with invasive ventilation, 11 (91%) could be weaned off, including 9 (75%) in the first 24 hours after the procedure (66). It should be noted that in these studies, except the last one, tumors included a large proportion of adenoid cystic tumors and thyroid cancers, less frequent in our center and that are usually associated with a better prognosis. Other studies grouped obstructions of malignant and benign origin, with small numbers of patients (31,60,63). The advantage of our cohort is that we have represented only malignant tumors, whose histology is more representative of mediastinal tumors found in our country population.

Interventional bronchoscopy techniques are known to be safe. In malignant obstructions, Ost *et al.* reported a global complication rate of 3.9%, including 0.5% deaths. They noted a trend to more complications in the context of emergency intervention and in the case of a major obstruction (34). In our case, interpreting complications directly related to the intervention was difficult to carry out due to the retrospective nature of our study and partial data available (See **Appendix**).

These results support ICU admission for patients suffering from acute respiratory failure due to malignant CAO. Use of invasive ventilation was not associated with an unfavorable prognosis and should not be an obstacle for continuing care. Based on our findings, in selected patients, CAO has a better ICU prognosis than other causes of respiratory failure in oncological patients. As a consequence, contacting an expert center in interventional bronchoscopy seems worthwhile in such situation.

The main limitation of this study is that we were not able to identify the patients who were proposed to our center for such treatment but whose admission was not considered reasonable. This selection, based on the clinical experience of senior physicians, relies on clinical and imaging features and allows to deny admission of patients for whom there is no expected benefit. Thus, we were not able to precisely define the selection factors for patients' admission in our study. However, we note that in most cases, patients of this cohort had a median age that was rather young, with a preserved underlying general condition and with an undiagnosed neoplasia. The study of key factors motivating admission or refusal in ICU in this context would require further research. Kim *et al.* investigated factors related to survival in patients undergoing rigid bronchoscopy for malignant CAO, but not in emergency settings (39). They found that poor outcomes were associated with the following factors: underlying respiratory disease, poor performance status, extended lesion, extrinsic or mixed lesion, malignant CAO due to disease progression and not receiving adjuvant treatment after the procedure.

Regarding overall survival, 30% of patients (11/37) died within the first month that followed the procedure. Three of these patients had small-cell lung carcinoma and did not have the opportunity to start any chemotherapy. This mortality rate in the first month is higher than what has

been reported in comparable studies (64,65). This reinforces the idea that populations are different in these studies. Moreover, Jeon *et al.* reported that survival tended to be greater in thyroid and adenoid cystic carcinoma, which were poorly represented in our cohort. Conversely, Murgu *et al.* (66), who studied only NSCLC, showed a 30 days mortality of 33%. This reinforces the idea that tumors represented in our cohort probably had a worse prognosis.

Otherwise, the median overall survival was 3.6 months and 8 patients had a survival of more than one year. Nine patients died from respiratory failure supposedly related to local tumor evolution (See **Appendix**). We showed that factors associated with survival were the age-adjusted Charlson comorbidity score (univariate analysis only) and access to an additional oncological treatment (especially external beam radiation therapy). Invasive MV did not stand out in our cohort as a poor prognosis factor. Distal lung infiltration, which is, in our practice, one of the major factors predicting poor outcome of the intervention (43,50), showed a trend to be unfavorable in univariate analysis, but without statistical significance (**Table 5**). This aspect has already been demonstrated by Giovacchini *et al.* who showed that patent distal airway on CT imaging was associated with a successful procedure with an odds ratio of 12 (50). In our study, distal lung infiltration was difficult to assess retrospectively, which could have interfered with the results.

To analyze and interpret our results, using the age-adjusted Charlson comorbidity score had several advantages. First, it was more reliable to be established retrospectively because it did not require vital or biological parameters, as opposed to the Apache II score. Second, it combined age and comorbidities and differentiated nonmetastatic and metastatic cancer which are major potential confounding factors for survival. Metastatic cancer gives 6 points at outset. Thus, this score made it possible not to overload statistical analyzes while including the main confounding factors (61,67,68). It seemed essential to incorporate this score in the multivariate analysis in order to overcome a number of obvious confounding factors (age, co-morbidities, metastatic cancer). Despite this precaution, the use of external beam radiation therapy remained significantly associated with a better overall survival, which is tremendously important.

Regarding the other outcomes, we observed that 62% of patients were able to access additional oncological treatment; among them, 70% were able to complete their first line treatment and external beam radiation therapy was performed in 43.5%. The median time to start radiotherapy was 37 days after discharge from ICU. Among the patients who died from a local tumor development, only one had received radiotherapy.

In general, tracheobronchial malignant obstruction can be managed by two main strategies: external beam radiation therapy or endoscopic intervention. Regarding radiation therapy, studies have shown a benefit in improving dyspnea (61% to 72% of cases) and a positive effect on obstruction (53% of cases) (41,42). However, this strategy is not adapted for emergency situations. According to different studies (41,42,44), the median time needed to achieve improvement ranged from 7 to 24 days. In addition, Louie *et al.* reviewed 26 patients who required MV for malignant airway obstruction and who were treated with radiotherapy while on MV, as a result of not being selected for bronchoscopic intervention. Extubation success rate was 27% and median survival was 11 days, with 11% survival at 6 months (69).

In our case, it can be assumed that radiotherapy consolidated the airway clearing by interfering with local tumor evolution. But its benefit seemed to diminish after 6 months of follow-up, which has been reported in another study evaluating the benefit of stenting with associated radiotherapy, showing a median progression-free survival of 5.4 months and a median overall survival of 8 months, which is comparable to what is expected without CAO (70). Based on these elements, starting external beam radiation therapy should be considered promptly after the release of airways and a close cooperation with oncology teams seems to be essential. This strategy would constitute an interesting line of further research.

Regarding the new generation oncological treatments (tyrosine kinase inhibitors, immunotherapeutic agents) available since 2016, only 2 patients among the 29 included from that time have received one of these treatments. This low proportion is in line with the current recommendations on cancer treatments. The recommendations are likely to change, resulting in improved prognoses for these patients, in light of studies showing a hazard ratio for disease progression reduced by two as a result of immunotherapy (71).

In our view, these results reinforce the validity of considering an ICU admission in selected patients presenting with respiratory failure because of supposed malignant obstruction of the central airways, especially because we have shown that most patients can be discharged from ICU and are able to start specific oncological treatment.

CONCLUSION

In selected patients with malignant obstruction of the central airways leading to acute respiratory failure, bronchoscopic management was associated with a rapid improvement in their respiratory status, allowing discharge from intensive care for the vast majority of them. Such bronchoscopic management constituted a “bridge-to- treatment” and allowed most patients to access further oncological treatment and experience longer survival.

APPENDIX

Appendix 1. Patients' selection

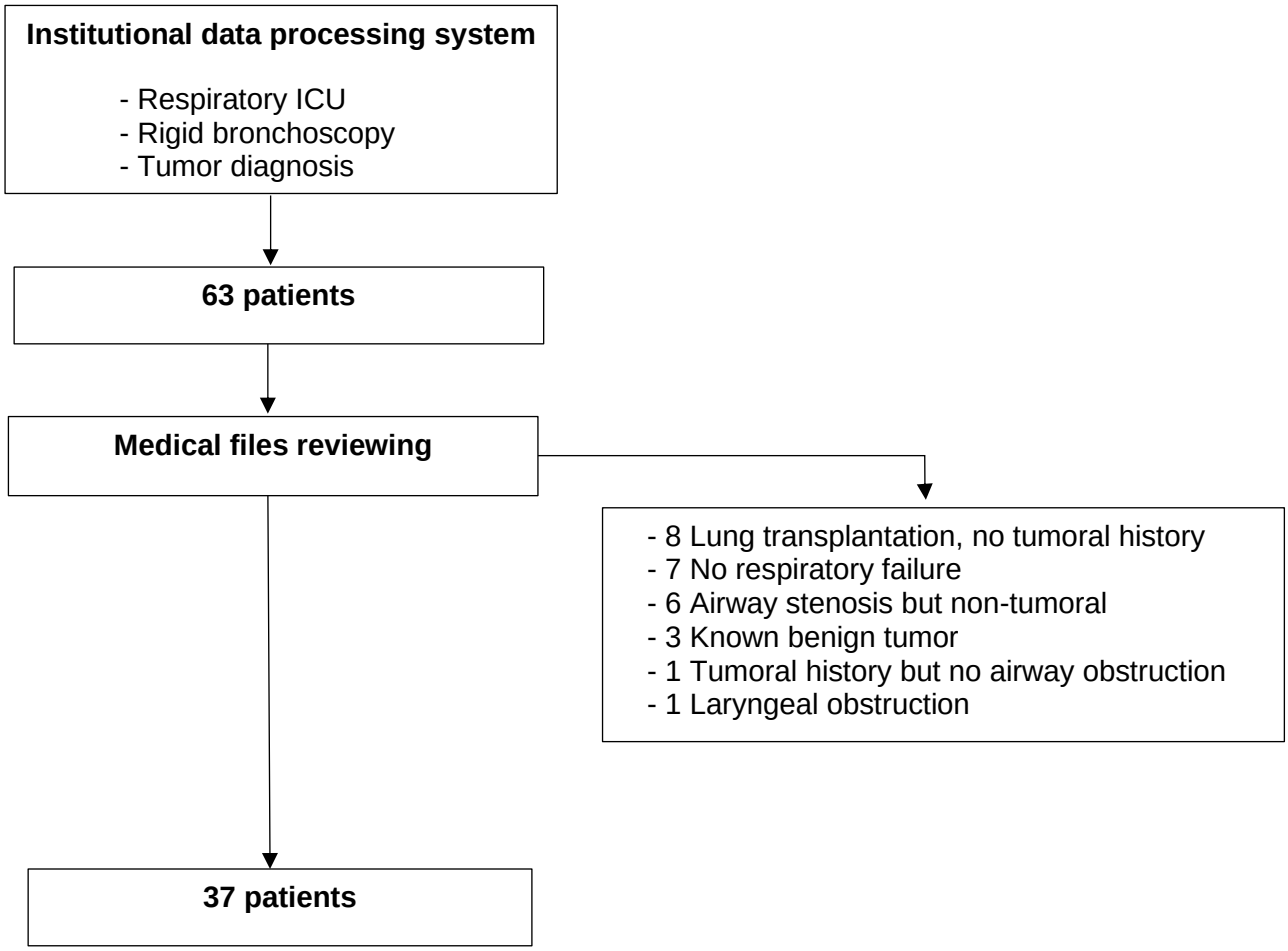

Appendix 2. Age-adjusted Charlson comorbity index (61)

Myocardial infarct	1
Congestive heart failure	1
Peripheral vascular disease	1
Cerebrovascular disease	1
Dementia	1
Chronic pulmonary disease	1
Connective tissue disease	1
Ulcer disease	1
Mild liver disease	1
Diabetes	1
Hemiplegia	2
Moderate or severe renal disease	2
Diabetes with end organ damage	2
Any tumor	2
Leukemia or lymphoma	2
Moderate or severe liver disease	3
Metastatic solid tumor	6
AIDS	6
Age (years)	
50-59	1
60-69	2
70-79	3
80-89	4

Appendix 3. Site of airway obstruction – local complications

	Overall (n = 37)
Obstruction site[1]	
Trachea	19 (51.4)
Only trachea	9 (24.3)
Carina	8 (21.6)
Main stem	16 (43.2)
Main stem + lobar	7 (18.9)
Truncus intermedius	8 (21.6)
Only one lobar	1 (2.7)
Not available	3 (8.1)
Esotracheal fistula	1 (2.7)
Recurrent paralysis	7 (18.9)

[1] multiple sites were possible for a single patient

Appendix 4. Complications requiring a new endoscopic intervention (n=14)

Time to second intervention (days)	Etiology	Intervention
Flexible bronchoscopy (n=8)		
1	secretions	aspiration
2	secretions	aspiration
3	secretions, tumor obstruction	aspiration, laser argon
13	secretions	aspiration
16	secretions	aspiration
16	tumor obstruction	electrocautery
19	secretions, tumor obstruction	aspiration
21	secretions, tumor obstruction	aspiration
Rigid bronchoscopy (n=6)		
17	Extrinsic compression, tumor obstruction	mechanical debulking, electrocautery, stenting
43	prosthesis migration	prosthesis removal, new prosthesis
55	tumor obstruction	mechanical debulking, electrocautery
158	tumor obstruction	prosthesis mobilization
287	tumor obstruction	mechanical debulking, electrocautery
329	inflammatory granuloma	mechanical debulking, electrocautery, prosthesis removal

Appendix 5. Rigid bronchoscopic procedure-related complications

	Overall (n = 37)
Complications ≤ 7 days, n (%)	
None	24 (64.9)
Death	5 (13.5)
Bronchial congestion	4 (10.8)
Pneumopathy	2 (5.4)
Hemoptysis	1 (2.7)
Myocardic ischemia	1 (2.7)
Complications > 7 days, n (%)	(n = 32)
None	19 (59.3)
Respiratory failure requiring invasive ventilation	4 (12.5)
Bronchopneumonia	5 (15.6)
Prosthesis migration	1 (3.1)
Hemoptysis	1 (3.1)
Fistula	1 (3.1)
Stenosis	1 (3.1)

Appendix 6. Causes of death

	Dead (n = 25)
Causes of death, n (%)	
Respiratory failure due to tumoral obstruction	9 (36)
Respiratory failure (other)	4 (16)
Sepsis	2 (8)
Cardiac arrest	2 (8)
Cancer evolution	2 (8)
Unknown	5 (20)
Rupture of main bronchus after procedure	1 (4)

Appendix 7. Local referral of patients

	Overall (n = 37)
Patients admitted to CHU Nantes	12 (32.4)
Patients referred by a neighboring center	25 (67.6)
La Roche sur Yon	11 (29.7)
Nantes, Confluent	5 (13.5)
Others	4 (10.8)
Les Sables d'Olonne	3 (8.1)
St-Nazaire	2 (5.4)

BIBLIOGRAPHIE

1. Ernst A, Feller-Kopman D, Becker HD, Mehta AC. Central airway obstruction. Am J Respir Crit Care Med. 2004;15;169(12):1278–97.

2. Murgu SD, Egressy K, Laxmanan B, Doblare G, Ortiz-Comino R, Hogarth DK. Central airway obstruction. Chest. 2016;150(2):426–41.

3. Freitag L, Ernst A, Unger M, Kovitz K, Marquette CH. A proposed classification system of central airway stenosis. Eur Respir J. 2007;14;30(1):7–12.

4. Kamel KS, Lau G, Stringer MD. In vivo and in vitro morphometry of the human trachea. Clin Anat. 2009;22(5):571–9.

5. Breatnach E, Abbott G, Fraser R. Dimensions of the normal human trachea. Am J Roentgenol. 1984;142(5):903–6.

6. Boiselle PM. Imaging of the large airways. Clin Chest Med. 2008;29(1):181–93.

7. Mudambi L, Miller R, Eapen GA. Malignant central airway obstruction. J Thorac Dis. 2017; 9(Suppl 10):S1087–110.

8. Mahmood K, Wahidi MM, Thomas S, Argento AC, Ninan NA, Smathers EC, et al. Therapeutic bronchoscopy improves spirometry, quality of life, and survival in central airway obstruction. Respiration. 2015;23;89(5):404–13.

9. Huret B, Perez T, Dhalluin X, Dewavrin F, Ramon P-P, Fournier C. Traitement par bronchoscopie rigide de l'obstruction maligne des voies aériennes centrales. Rev Mal Respir. 2015;32(5):477–84.

10. Miller RD, Hyatt RE. Evaluation of obstructing lesions of the trachea and larynx by flow-volume loops. Amer Rev Resp Dis. 1973,108,475-81.

11. Barnes D, Gutiérrez Chacoff J, Benegas M, Perea RJ, de Caralt TM, Ramirez J, et al. Central airway pathology: clinic features, CT findings with pathologic and virtual endoscopy correlation. Insights Imaging. 2017;8(2):255–70.

12. Boiselle PM, Lee KS, Ernst A. Multidetector CT of the central airways. J Thorac Imaging. 2005;20(3):186–95.

13. Ferretti GR, Bithigoffer C, Righini CA, Arbib F, Lantuejoul S, Jankowski A. Imaging of tumors of the trachea and central bronchi. Radiol Clin North Am. 2009;47(2):227–41.

14. Finkelstein SE, Schrump DS, Nguyen DM, Hewitt SM, Kunst TF, Summers RM. Comparative evaluation of super high-resolution CT scan and virtual bronchoscopy for the detection of tracheobronchial malignancies. Chest. 2003;124(5):1834–40.

15. Williamson JP, James AL, Phillips MJ, Sampson DD, Hillman DR, Eastwood PR. Quantifying tracheobronchial tree dimensions: methods, limitations and emerging techniques. Eur Respir J. 2009;1;34(1):42–55.

16. Harris K, Alraiyes AH, Attwood K. Reporting of central airway obstruction on radiology reports and impact on bronchoscopic airway interventions and patient outcomes. Ther Adv Respir Dis. 2016;10(2):105–12.

17. Murgu S, Colt H. Subjective assessment using still bronchoscopic images misclassifies airway narrowing in laryngotracheal stenosis. Interact Cardiovasc Thorac Surg. 2013;16(5):655–60.

18. Williamson JP, Phillips MJ, Hillman DR, Eastwood PR. Managing obstruction of the central airways: Managing central airway obstruction. Intern Med J. 2010;40(6):399–410.

19. Gérinière L, Delclaux B, Lucher A, Thibonnier L, on behalf of the editing committee of Auvergne Rhône-Alpes guidelines in thoracic oncology. Guidelines on diagnostic and therapeutic bronchoscopy in lung cancers: 2019 Update. ARISTOT 2020, Available from http://referentiels-aristot.com/

20. Begnaud A, Connett JE, Harwood EM, Jantz MA, Mehta HJ. Measuring central airway obstruction. What do bronchoscopists do? Ann Am Thorac Soc. 2015;12(1):85–90.

21. Nobuyama S, Kurimoto N, Matsuoka S, Inoue T, Shirakawa T, Mineshita M, et al. Airway measurements in tracheobronchial stenosis using endobronchial ultrasonography during stenting. J Bronchol Interv Pulmonol. 2011;18(2):128–32.

22. Williamson JP, Armstrong JJ, McLaughlin RA, Noble PB, West AR, Becker S, et al. Measuring airway dimensions during bronchoscopy using anatomical optical coherence tomography. Eur Respir J. 2010;1;35(1):34–41.

23. Becker HD, Marsh BR. History of the rigid bronchoscope. In: Bolliger CT, Mathur PN (eds), *Interventional Bronchoscopy*, Basel, Karger 2000, vol. 30, pp 2–15.

24. Ikeda S, Yanai N, Ishikawa S. Flexible bronchofiberscope. Keio J Med. 1968;17(1).

25. Briault A, Dutau H. La bronchoscopie rigide. Rev Mal Respir. 2018;35(5):578–81.

26. Pathak V, Welsby I, Mahmood K, Wahidi M, MacIntyre N, Shofer S. Ventilation and anesthetic approaches for rigid bronchoscopy. Ann Am Thorac Soc. 2014;11(4):628–34.

27. Radu AD. Anesthésie pour bronchoscopie rigide interventionnelle. Prat En Anesth Réanimation. 2010;14(5):309–12.

28. Batra H, Yarmus L. Indications and complications of rigid bronchoscopy. Expert Rev Respir Med. 2018;12(6):509–20.

29. Moore AJ, Mercer RM, Musani AI. Advances in interventional pulmonology. Clin Chest Med. 2018;39(1):271–80.

30. Mahmood K, Wahidi M. Ablative therapies for central airway obstruction. Semin Respir Crit Care Med. 2014;2;35(06):681–92.

31. Saad CP, Murthy S, Krizmanich G, Mehta AC. Self-expandable metallic airway stents and flexible bronchoscopy. Chest. 2003;124(5):1993–9.

32. Bolliger CT. Therapeutic bronchoscopy with immediate effect: laser, electrocautery, argon plasma coagulation and stents. Eur Respir J. 2006;1;27(6):1258–71.

33. Chaddha U, Murgu S. Complications of rigid bronchoscopy. Respirology. 2021;26(1):14–8.

34. Ost DE, Ernst A, Grosu HB, Lei X, Diaz-Mendoza J, Slade M, et al. Complications following therapeutic bronchoscopy for malignant central airway obstruction. Chest. 2015;148(2):450–71.

35. Ernst A, Simoff M, Ost D, Goldman Y, Herth FJF. Prospective risk-adjusted morbidity and mortality outcome analysis after therapeutic bronchoscopic procedures. Chest. 2008;134(3):514–9.

36. Cavaliere S, Venuta F, Foccoli P, Toninelli C, Face BL. Endoscopic treatment of malignant airway obstructions in 2,008 Patients. Chest. 1996;110(6):1536–42.

37. Murgu S, Laxmanan B, Stoy S, Egressy K, Chaddha U, Farooqui F, et al. Evaluation of safety and short-term outcomes of therapeutic rigid bronchoscopy using total intravenous anesthesia and spontaneous assisted ventilation. Respiration. 2020;99(3):239–47.

38. Lemaire A, Burfeind WR, Toloza E, Balderson S, Petersen RP, Harpole DH, et al. Outcomes of tracheobronchial stents in patients with malignant airway disease. Ann Thorac Surg. 2005;80(2):434–8.

39. Kim B-G, Shin B, Chang B, Kim H, Jeong B-H. Prognostic factors for survival after bronchoscopic intervention in patients with airway obstruction due to primary pulmonary malignancy. BMC Pulm Med. 2020;20(1):54.

40. Razi SS, Lebovics RS, Schwartz G, Sancheti M, Belsley S, Connery CP, et al. Timely airway stenting improves survival in patients with malignant central airway obstruction. Ann Thorac Surg. 2010;90(4):1088–93.

41. Lee JW, Lee JH, Kim H-K, Shim BY, An HJ, Kim SH. The efficacy of external beam radiotherapy for airway obstruction in lung cancer patients. Cancer Res Treat. 2014;12;47(2):189–96.

42. Choi HS, Jeong BK, Jeong H, Ha IB, Kang KM. Role of radiotherapy in the management of malignant airway obstruction. Thorac Cancer. 2020;11(8):2163–9.

43. Guibert N, Mazieres J, Marquette C-H, Rouviere D, Didier A, Hermant C. Integration of interventional bronchoscopy in the management of lung cancer. Eur Respir Rev. 2015;24(137):378–91.

44. Nihei K, Ishikura S, Kawashima M, Ogino T, Ito Y, Ikeda H. Short-course palliative radiotherapy for airway stenosis in non-small cell lung cancer. Int J Clin Oncol. 2002;7(5):0284–8.

45. Burt M, Diehl W, Martini N, Bains MS, Ginsberg RJ, McCormack PM, et al. Malignant esophagorespiratory fistula: Management options and survival. Ann Thorac Surg. 1991;52(6):1222–9.

46. Dutau H, Di Palma F, Thibout Y, Febvre M, Cellerin L, Naudin F, et al. Impact of silicone stent placement in symptomatic airway obstruction due to non-small cell lung cancer – A french multicenter randomized controlled study: The SPOC trial. Respiration. 2020;99(4):344–52.

47. Ost DE, Ernst A, Grosu HB, Lei X, Diaz-Mendoza J, Slade M, et al. Therapeutic bronchoscopy for malignant central airway obstruction. Chest. 2015;147(5):1282–98.

48. Qian H-W, Zhang P, Wang X, Zhang Y, Li J, Zhong E-J, et al. Survival and prognostic factors for patients with malignant central airway obstruction following airway metallic stent placement. J Thorac Dis. 2021;13(1):39–49.

49. Guibert N, Mazières J, Lepage B, Plat G, Didier A, Hermant C. Prognostic factors associated with interventional bronchoscopy in lung cancer. Ann Thorac Surg. 2014;97(1):253–9.

50. Giovacchini CX, Kessler ER, Merrick CM, Gao J, Wang X, Wahidi MM, et al. Clinical and radiographic predictors of successful therapeutic bronchoscopy for the relief of malignant central airway obstruction. BMC Pulm Med. 2019;19(1):219.

51. Lung Cancer in Critical Care (LUCCA) Study Investigators, Barth C, Soares M, Toffart AC, Timsit JF, Burghi G, et al. Characteristics and outcome of patients with newly diagnosed advanced or metastatic lung cancer admitted to intensive care units (ICUs). Ann Intensive Care. 2018;8(1):80.

52. Soares M, Toffart A-C, Timsit J-F, Burghi G, Irrazábal C, Pattison N, et al. Intensive care in patients with lung cancer: a multinational study. Ann Oncol. 2014;25(9):1829–35.

53. Meert A-P, Berghmans T, Sculier J-P. Le patient atteint de cancer bronchique en réanimation. Rev Mal Respir. 2014;31(10):961–74.

54. Howlader N, Forjaz G, Mooradian MJ, Meza R, Kong CY, Cronin KA, et al. The effect of advances in lung-cancer treatment on population mortality. N Engl J Med. 2020;13;383(7):640–9.

55. Boyd M, Rubio E. The utility of interventional pulmonary procedures in liberating patients with malignancy-associated central airway obstruction from mechanical ventilation. Lung. 2012;190(5):471–6.

56. Bray F, Ferlay J, Soerjomataram I, Siegel RL, Torre LA, Jemal A. Global cancer statistics 2018: GLOBOCAN estimates of incidence and mortality worldwide for 36 cancers in 185 countries. CA Cancer J Clin. 2018;68(6):394–424.

57. Bonomi MR, Smith CB, Mhango G, Wisnivesky JP. Outcomes of elderly patients with stage IIIB–IV non-small cell lung cancer admitted to the intensive care unit. Lung Cancer. 2012;77(3):600–4.

58. Garrouste-Orgeas M, Montuclard L, Timsit J-F, Reignier J, Desmettre T, Karoubi P, et al. Predictors of intensive care unit refusal in French intensive care units: a multiple-center study. Crit Care Med. 2005;33(4):750–5.

59. Vonk-Noordegraaf A. Tracheobronchial stenting in the terminal care of cancer patients with central airways obstruction. Chest. 2001;120(6):1811–4.

60. Colt HG, Harrell JH. Therapeutic rigid bronchoscopy allows level of care changes in patients with acute respiratory failure from central airways obstruction. Chest. 1997;112(1):202–6.

61. Charlson M, Szatrowski TP, Peterson J, Gold J. Validation of a combined comorbidity index. J Clin Epidemiol. 1994;47(11):1245–51.

62. Stanopoulos I, Beamis J, Martinez FJ. Laser bronchoscopy in respiratory failure from malignant airway obstruction. Crit Care Med. 1993;21(3):386–91.

63. Lin S-M, Lin T-Y, Chou C-L, Chen H-C, Liu C-Y, Wang C-H, et al. Metallic stent and flexible bronchoscopy without fluoroscopy for acute respiratory failure. Eur Respir J. 2008;9;31(5):1019–23.

64. Oki M, Saka H, Hori K. Airway stenting in patients requiring intubation due to malignant airway stenosis: a 10-year experience. J Thorac Dis. 2017;9(9):3154–60.

65. Jeon K, Kim H, Yu C-M, Koh W-J, Suh GY, Chung MP, et al. Rigid bronchoscopic intervention in patients with respiratory failure caused by malignant central airway obstruction. J Thorac Oncol. 2006;1(4):319–23.

66. Murgu S, Langer S, Colt H. Bronchoscopic intervention obviates the need for continued mechanical ventilation in patients with airway obstruction and respiratory failure from inoperable non-small-cell lung cancer. Respiration. 2012;84(1):55–61.

67. Poses RM, McClish DK, Smith WR, Bekes C, Scott WE. Prediction of survival of critically ill patients by admission comorbidity. J Clin Epidemiol. 1996;49(7):743–7.

68. Norena M, Wong H, Thompson WD, Keenan SP, Dodek PM. Adjustment of intensive care unit outcomes for severity of illness and comorbidity scores. J Crit Care. 2006;21(2):142–50.

69. Louie AV, Lane S, Palma DA, Warner A, Cao JQ, Rodrigues GB. Radiotherapy for intubated patients with malignant airway obstruction: futile or facilitating extubation? J Thorac Oncol. 2013;8(11):1365–70.

70. Rochet N, Hauswald H, Schmaus M, Hensley F, Huber P, Eberhardt R, et al. Safety and efficacy of thoracic external beam radiotherapy after airway stenting in malignant airway obstruction. Int J Radiat Oncol. 2012;83(1):e129–35.

71. Reck M, Rodríguez-Abreu D, Robinson AG, Hui R, Csőszi T, Fülöp A, et al. Pembrolizumab versus chemotherapy for PD-L1–positive non–small-cell lung cancer. N Engl J Med. 2016;10;375(19):1823–33.

Vu, le Président du Jury,

Professeur François-Xavier BLANC

Vu, le Directeur de Thèse,

Docteur Laurent CELLERIN

Vu, le Doyen de la Faculté,

Professeur Pascale JOLLIET

NOM : FAYARD PRENOM : Samuel

Titre de Thèse : Bronchoscopie rigide dans la prise en charge de l'insuffisance respiratoire aiguë liée à l'obstruction tumorale maligne des voies aériennes centrales.

Introduction. L'obstruction tumorale maligne des voies aériennes centrales peut se manifester par une insuffisance respiratoire aiguë nécessitant une prise en charge en soins intensifs. La bronchoscopie interventionnelle permet alors une désobstruction immédiate des voies aériennes. L'objectif principal de cette étude rétrospective monocentrique était d'évaluer le taux de sortie de soins intensifs après désobstruction chez des patients sélectionnés. Les objectifs secondaires étaient l'accès à un traitement oncologique ultérieur et la survie. **Patients et méthodes**. Trente-sept patients admis pour une détresse respiratoire aigüe sur obstruction tumorale maligne des voies aériennes centrales dans l'unité de soins intensifs respiratoires du CHU de Nantes entre 2012 et 2021 ont été inclus. Une désobstruction tumorale par bronchoscopie rigide a été réalisée pour chaque patient. **Résultats**. Après l'intervention, 33 patients (89.8%) sont sortis de l'unité de soins intensifs. Au total, 62% des patients ont pu accéder à un traitement oncologique systémique ultérieur. La survie médiane était de 3.6 mois.

Conclusion. Dans une cohorte de patients sélectionnés, la bronchoscopie interventionnelle permet une amélioration rapide de l'état respiratoire des patients en insuffisance respiratoire aiguë sur une obstruction tumorale des voies aériennes centrales, permettant la sortie de soins intensifs et, pour une majorité, d'accéder à un traitement oncologique et à une survie significative.

MOTS-CLES: obstruction tumorale des voies aériennes centrales ; insuffisance respiratoire aiguë ; réanimation ; bronchoscopie rigide ; endoscopie interventionnelle ; cancer broncho-pulmonaire ; tumeur endobronchique.