UNIVERSITE DE NANTES
UNITE DE FORMATION ET DE RECHERCHE D'ODONTOLOGIE

Année 2015 N° 058

Diagnostic et traitements des infra-occlusions des molaires temporaires

THESE POUR LE DIPLÔME D'ETAT DE DOCTEUR
EN CHIRURGIE DENTAIRE

Présentée et soutenue publiquement par

Camille GERARD

Née le 23/08/1990

Le 09/12/2015 devant le jury ci-dessous :

Président : Madame le Professeur Brigitte ALLIOT-LICHT
Assesseur : Madame le Docteur Sylvie DAJEAN-TRUTAUD
Assesseur : Madame le Docteur Fabienne JORDANA
Assesseur : Monsieur le Docteur Tony PRUD'HOMME

Directeur de thèse : Madame le Professeur Brigitte ALLIOT-LICHT

UNIVERSITÉ DE NANTES	
Président	Pr LABOUX Olivier
FACULTÉ DE CHIRURGIE DENTAIRE	
Doyen	Pr AMOURIQ Yves
Assesseurs	Dr BADRAN Zahi Pr SOUEIDAN Assem Pr WEISS Pierre
Professeurs des Universités Praticiens hospitaliers des C.S.E.R.D.	
Monsieur AMOURIQ Yves Monsieur GIUMELLI Bernard Monsieur LESCLOUS Philippe	Madame LICHT Brigitte Madame PEREZ Fabienne Monsieur SOUEIDAN Assem Monsieur WEISS Pierre
Professeurs des Universités	
Monsieur BOULER Jean-Michel	
Professeurs Emérites	
Monsieur BOHNE Wolf	Monsieur JEAN Alain
Praticiens Hospitaliers	
Madame DUPAS Cécile Madame LEROUXEL Emmanuelle	Madame HYON Isabelle Madame GOEMAERE GALIERE Hélène
Maîtres de Conférences Praticiens hospitaliers des C.S.E.R.D.	**Assistants Hospitaliers Universitaires des C.S.E.R.D.**
Monsieur AMADOR DEL VALLE Gilles Madame ARMENGOL Valérie Monsieur BADRAN Zahi Madame BLERY Pauline Monsieur BODIC François Madame DAJEAN-TRUTAUD Sylvie Madame ENKEL Bénédicte Monsieur GAUDIN Alexis Monsieur HOORNAERT Alain Madame HOUCHMAND-CUNY Madline Madame JORDANA Fabienne Monsieur KIMAKHE Saïd Monsieur LE BARS Pierre Monsieur LE GUEHENNEC Laurent Madame LOPEZ-CAZAUX Serena Monsieur MARION Dominique Monsieur NIVET Marc-Henri Monsieur RENAUDIN Stéphane Madame ROY Elisabeth Monsieur STRUILLOU Xavier Monsieur VERNER Christian	Madame BERNARD Cécile Madame BOEDEC Anne Madame BRAY Estelle Monsieur CLÉE Thibaud Madame CLOITRE Alexandra Monsieur DAUZAT Antoine Monsieur DEUMIER Laurent Monsieur DRUGEAU Kévin Madame GOUGEON Béatrice Monsieur LE BOURHIS Antoine Monsieur LE GUENNEC Benoît Madame MAÇON Claire Madame MERAMETDJIAN Laure Madame MOREIGNE MELIN Fanny Monsieur PILON Nicolas Monsieur PRUD'HOMME Tony Madame RICHARD Catherine Monsieur ROLOT Morgan
Enseignants Associés	**A.T.E.R.**
Madame RAKIC Mia (MC Associé) Madame VINATIER Claire (MC Associé)	Monsieur LAPERINE Olivier

Mise à jour le 12/11/2015

Par délibération, en date du 6 décembre 1972, le Conseil de la Faculté de Chirurgie Dentaire a arrêté que les opinions émises dans les dissertations qui lui seront présentées doivent être considérées comme propres à leurs auteurs et qu'il n'entend leur donner aucune approbation, ni improbation.

REMERCIEMENTS

A Madame le Professeur Brigitte ALLIOT-LICHT

Professeur des Universités
Praticien hospitalier des Centres de Soins, d'enseignement et de recherche dentaire
Docteur de l'université de Nantes
Habilitée à diriger des recherches
Chef du département de Sciences Biologiques

Pour m'avoir fait l'honneur d'accepter la présidence de ce jury, puis de reprendre la direction de ce travail.
Je vous remercie pour votre enseignement et vos conseils.
Veuillez trouver ici l'expression de ma reconnaissance et mes sincères remerciements.

A Madame le Docteur Séréna LOPEZ-CAZAUX

Maître de conférence des Universités
Praticien hospitalier des Centres de Soins, d'enseignement et de recherche dentaire
Docteur de l'Université de Nantes
Département de Pédodontie

Pour m'avoir fait l'honneur d'accepter la direction première de cette thèse.
Pour votre aide lors de la réalisation de ce travail, pour votre disponibilité et pour la qualité de vos enseignements, tant en pédodontie que lors des consultations d'anomalies dentaires.
Veuillez trouver ici l'expression de ma reconnaissance et mes sincères remerciements.

A Madame le Docteur Sylvie DAJEAN-TRUTAUD

Maître de Conférence des Universités
Praticien hospitalier des Centres de soins, d'enseignement et de recherche dentaire
Docteur de l'Université de Nantes
Chef du département de Pédodontie

Pour m'avoir fait l'honneur d'accepter de siéger dans ce jury.
Pour vos conseils, votre écoute et votre bienveillance au cours de ces études. Je vous remercie de m'avoir soutenue et fait confiance tout au long de mon cursus
Veuillez trouver ici l'expression de ma reconnaissance et mes sincères remerciements.

A Madame le Docteur Fabienne JORDANA

Docteur en Chirurgie Dentaire
Docteur de l'Université
Maître de Conférences des Universités
Praticien Hospitalier
Ex Assistant Hospitalo-Universitaire

Pour m'avoir fait l'honneur d'accepter de siéger dans ce jury.
Pour votre confiance, votre gentillesse et vos conseils au cours de ma formation.
Veuillez trouver ici l'expression de ma reconnaissance et mes sincères remerciements.

A Monsieur le Docteur Tony PRUD'HOMME

Docteur en Chirurgie Dentaire
Assistant des Hôpitaux de Nantes
Ancien attaché des Hôpitaux de Nantes

Pour m'avoir fait l'honneur d'accepter de participer à ce jury.
Pour vos conseils au cours de ma formation et votre confiance lors des vacations cliniques.
Veuillez trouver ici l'expression de ma reconnaissance et mes sincères remerciements.

Sommaire

1. Introduction 11
2. Généralités 12
2.1. Sémiologie 12
2.2. Classification 14
2.3. Hypothèses étiologiques 18
2.3.1. Une origine multi-factorielle ? 18
2.3.1.1. Facteurs extrinsèques 18
2.3.1.2. Facteurs génétiques 19
2.3.1.2.1. Formes familiales 19
2.3.1.2.2. Anomalies associées 21
2.3.2. L'ankylose 23
2.4. Données épidémiologiques 24
3. Démarche diagnostique et conséquences cliniques 27
3.1. Anamnèse 27
3.2. Examen clinique 28
3.2.1. Examen clinique endo-buccal 28
3.2.2. Signes associés 29
3.2.3. Test de mobilité et de percussion 29
3.2.3.1. Test de percussion 29
3.2.3.2. Test de mobilité 29
3.3. Examen radiographique 30
3.3.1. Détection 30
3.3.1.1. Visualisation de l'infra-occlusion 30
3.3.1.2. Visualisation et détection de l'ankylose 32
3.3.2. Les différentes techniques radiographiques 33
3.3.2.1. Radiographie panoramique 33
3.3.2.2. Radiographie rétro-alvéolaire 33
3.3.2.3. Radiographie 3 dimensions : Reconstructions tridimensionnelle et analyse 3D 34
3.3.2.3.1. Cone beam (CBCT) 34
3.3.2.3.2. Scanner 34
3.4. Diagnostic différentiel 35
3.5. Conséquences cliniques et problématique 36
3.5.1. Conséquences sur la molaire temporaire en infra-occlusion 37
3.5.1.1. Évolution dans le temps 37
3.5.1.1.1. De l'infra-occlusion 37
3.5.1.1.2. De l'ankylose 37
3.5.1.1.3. De la résorption radiculaire 37
3.5.1.2. Délai d'exfoliation des molaires temporaires 38
3.5.1.3. Autres complications 39
3.5.2. Conséquences sur les dents adjacentes et antagonistes 41
3.5.2.1. Versions 41
3.5.2.2. Égressions (ou supra-éruption) 43
3.5.3. Conséquences sur le germe sous-jacent de la prémolaire 43
3.5.3.1. Eruption ectopique et rotation : perturbation de l'éruption de la prémolaire 43
3.5.3.2. Morphologie atypique 44
3.5.4. Conséquences fonctionnelles sur l'occlusion 45
3.5.4.1. Troubles de l'occlusion/Malocclusions 45
3.5.4.2. Déviation des milieux inter-incisif 45
3.5.4.3. Béance latérale et dysfonction linguale 45
4. Prise en charge 46

4.1. Critères décisionnels....46
4.2. Les différents types de traitements 48
4.2.1. Prise en charge des patients sans agénésie de la prémolaire....48
4.2.1.1. Conservation de la dent en infra-occlusion sur l'arcade....48
4.2.1.1.1. Abstention thérapeutique avec contrôles réguliers....48
4.2.1.1.2. Maintien avec restauration de la hauteur occlusale....48
4.2.1.1.3. Luxation.... 49
4.2.1.1.4. Évolution dans le temps.... 51
4.2.1.2. Extraction et maintien de l'espace pour l'éruption de la dent successionnelle 52
4.2.1.2.1. Extraction précoce....53
4.2.1.2.2. Extraction tardive.... 53
4.2.2. Prise en charge des patients avec agénésie de la prémolaire sous-jacente 66
4.2.2.1. Conservation de la dent en infra-occlusion sur l'arcade....66
4.2.2.1.1. Maintien avec restauration de la hauteur occlusale....66
a) Restauration au composite....67
b) Restauration par onlays.... 68
c) Evolution dans le temps.... 72
4.2.2.2. Extraction....73
4.2.2.3. La décoronation : une alternative en cas d'agénésie? 76
4.3. Tableaux récapitulatifs....76
4.3.1. Arbre de décision avec présence de la prémolaire (Annexe 1)....76
4.3.2. Arbre de décision avec agénésie de la prémolaire (Annexe 2)....76
5. Conclusion 77
Bibliographie....78
Annexes 85
Annexe 1 : arbre de décision avec présence de la prémolaire....85
Annexe 2 : arbre de décision avec agénésie de la prémolaire.... 86

1. Introduction

L'infra-occlusion dentaire est un terme clinique utilisé pour décrire une dent située en dessous du plan d'occlusion avec une perte progressive de contact de cette dent avec ses antagonistes (20, 21, 33, 40, 58, 61, 71).
Cette dent qui dans un premier temps a fait son éruption et a été en occlusion sur l'arcade, n'arrive plus à maintenir sa position par rapport aux dents adjacentes dans la dentition en développement (31).
La situation peut varier d'une infra-occlusion légère à une disparition complète de la dent dans l'os (40, 51).

L'infra-occlusion peut toucher aussi bien les dents temporaires que les dents permanentes, des incisives aux molaires aussi bien maxillaires que mandibulaires.
En ce qui concerne les dents temporaires ce phénomène affecte majoritairement les molaires et se développe préférentiellement durant la denture mixte (51).

C'est à ce type d'atteinte, l'infra-occlusion des molaires temporaires que nous allons nous intéresser plus particulièrement.

Nous allons aborder d'abord la sémiologie, les classifications, les étiologies et l'épidémiologie des infra-occlusions des molaires temporaires. Ensuite, nous nous intéresserons à la démarche diagnostique ainsi qu'aux conséquences cliniques de cette anomalie. Pour finir, nous verrons les différentes prises en charges cliniques possibles, retrouvées dans la littérature.

2. Généralités

2.1. Sémiologie

Si le terme d'infra-occlusion est le plus retrouvé dans la littérature, de nombreux autres termes existent pour désigner ces dents situées en dessous du plan occlusal : ankylose, submersion, rétention secondaire, impaction, infra-position secondaire, ré-inclusion, ré-impaction, ré-ingression, infratopie, dépression, intrusion, ré-intrusion, hypotrusion, dent retenue – raccourcie – arrêtée,... (6, 20, 21, 40, 61, 71).
Cette profusion de termes tend à créer une confusion autour de l'infra-occlusion. Ainsi, la plupart des publications retrouvées dans la littérature utilisent le terme d'infra-occlusion pour englober tous les autres synonymes, ou inversement (21). Ceci explique que les critères et les descriptions puissent varier selon les auteurs.

Cette abondance d'expression différentes pour nommer un même phénomène vient principalement de la méconnaissance actuelle du mécanisme exact de mise en place des infra-occlusions ; même si, pour de nombreux auteurs, l'ankylose dentaire en est l'étiologie principale (19, 61).
Le terme de dent ankylosée est ainsi fréquemment retrouvé pour parler d'une dent en infra-occlusion, et ce bien que toutes les dents en infra-occlusion ne soient pas obligatoirement associées à une ankylose.
Le terme de dent « submergée » est lui aussi retrouvé fréquemment, il reflète cette impression que donne la dent temporaire d'être « submergée » dans l'os alvéolaire (61).
Le terme de « rétention secondaire » est également souvent utilisé. Cependant, d'un point de vue littéral ce terme ne précise pas que la dent est située en infra-occlusion.
On lui préférera donc le terme de ré-inclusion ou infra-occlusion secondaire.

Ces termes d'infra-occlusion, rétention secondaire, ou submersion font référence à l'arrêt des mouvements de la dent après son éruption.

Il est important de bien préciser l'aspect secondaire de la position en infra-occlusion de la dent temporaire. Dans un premier temps, après avoir fait son éruption elle a été en occlusion sur l'arcade au même niveau que les dents adjacentes mais suite à une perturbation, elle n'a pas pu suivre la croissance alvéolaire verticale avec les autres dents et s'est retrouvée située en dessous du plan d'occlusion.

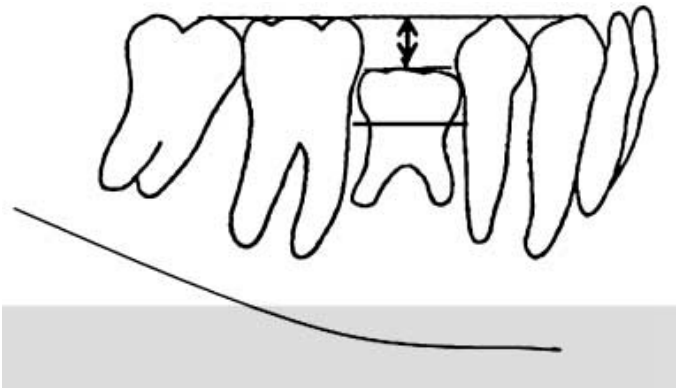

Figure 1 : Schéma de l'infra-occlusion (35).

Figure 2 : Photographie montrant des molaires temporaires submergées (84 et 85) (54).

2.2. Classification

Il est important de définir le degré d'infra-occlusion car il influe sur la prise en charge. Il peut néanmoins évoluer dans le temps.

Différentes classifications de l'infra-occlusion des molaires temporaires sont retrouvées dans la littérature. Celle qui prend en compte trois catégories d'infra-occlusion (légère, modérée et sévère) semble être la plus répandue chez les auteurs et permet de faciliter l'évaluation, le diagnostic ainsi que la planification du traitement (61, 71). Cependant certains auteurs prennent la crête marginale comme repère ; d'autres le plan d'occlusion.

Suivant le niveau de la crête marginale par rapport au point de contact avec les dents adjacentes (18) :

- **Infra-occlusion légère** : la crête marginale de la dent submergée est située légèrement au dessus des points de contact
- **Infra-occlusion modérée** : la crête marginale de la dent submergée est située en dessous des points de contact
- **Infra-occlusion sévère** : la crête marginale de la dent submergée est située au niveau gingival

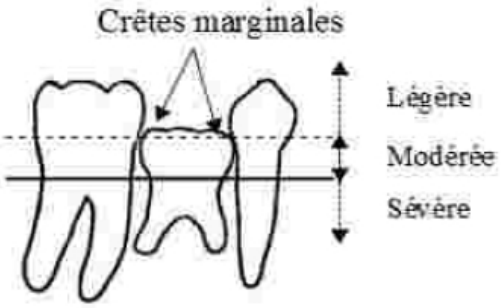

Figure 3 : Représentation schématique de la sévérité de l'infra-occlusion en fonction du niveau de la crête marginale par rapport au point de contact avec les dents adjacentes.

Suivant le niveau de la table occlusale par rapport au plan d'occlusion et au point de contact (6, 21, 50) :

- **Infra-occlusion légère** : la table occlusale se situe à 1 mm en dessous du plan d'occlusion de la dent adjacente
- **Infra-occlusion modérée** : la table occlusale est située au niveau du point de contact avec la dent adjacente
- **Infra-occlusion sévère** : la table occlusale est située sous le point de contact, au niveau de la gencive

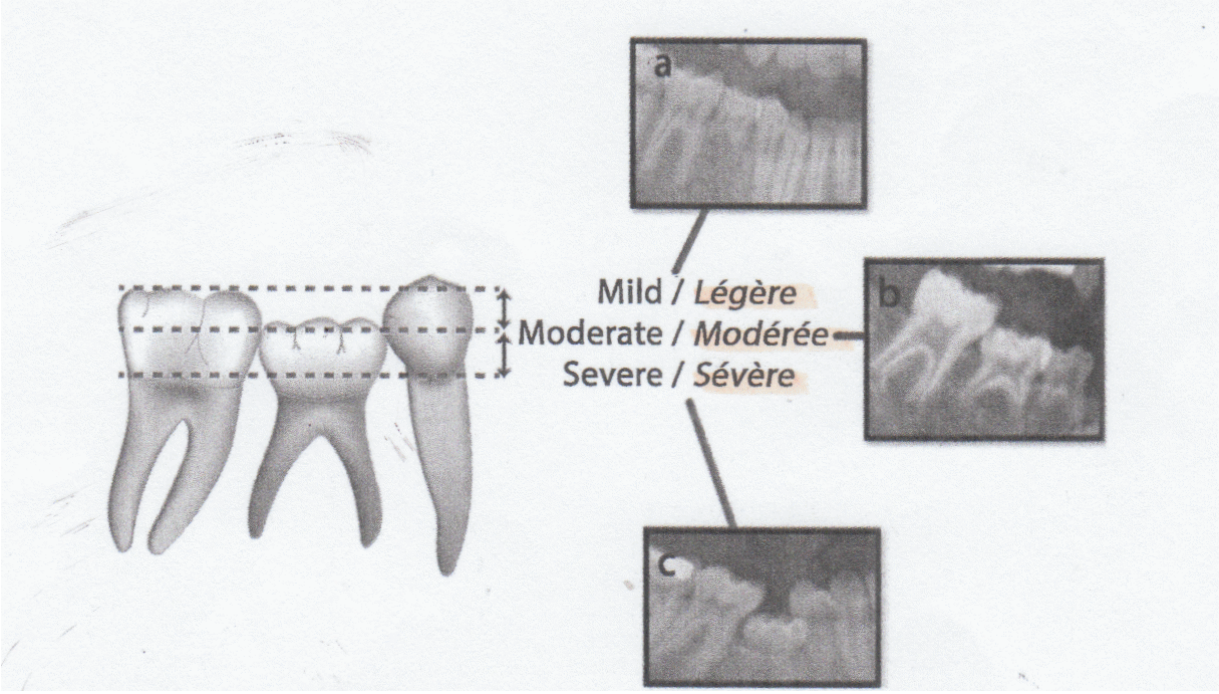

Figure 4 : Représentation schématique et illustration de la sévérité de l'infra-occlusion en fonction du niveau de la table occlusale par rapport au plan d'occlusion et au point de contact (50).
a : infra-occlusion légère de 1 mm

b : infra-occlusion modérée de 3 mm

c : infra-occlusion sévère de 5 mm avec version des dents

Suivant la distance entre la face occlusale de la molaire temporaire et celles des dents adjacentes (35) :

Quatre groupes ont ainsi été définis *(Figure 5)*.

Groupe I : Faible degré. Dans ce groupe, la distance est inférieure à la moitié de la hauteur coronaire des dents adjacentes *(Figures 5*I *et 6a)*.

Groupe II : Degré moyen. La distance est égale à la moitié de la hauteur coronaire des dents adjacentes *(Figures 5*II *et 6b)*.

Groupe III : Degré sévère. La distance est supérieure à la moitié de la hauteur coronaire des dents adjacentes *(Figures 5*III *et 7a)*.

Groupe IV : Degré extrême. La molaire temporaire se trouve profondément enfouie sous la gencive. La distance est égale ou supérieure à une couronne et demie *(Figures 5*IV *et 7b)*.

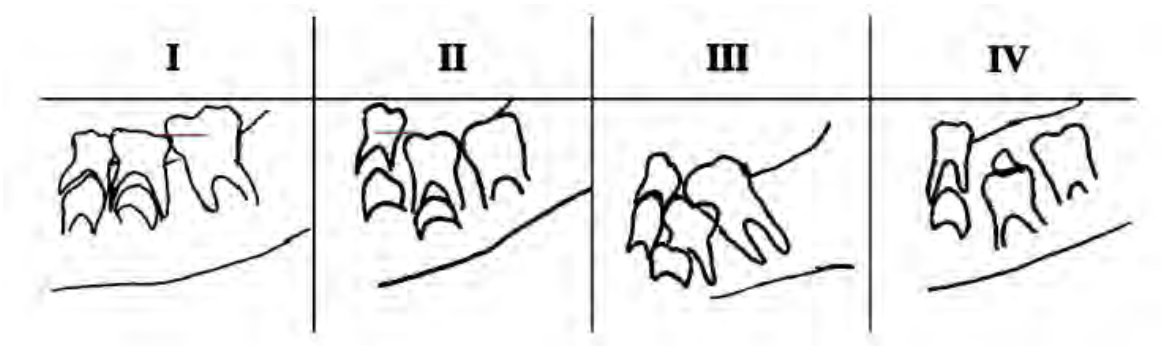

Figure 5 : Dessin schématique des quatre groupes montrant les différents degrés de gravité de l'infra-occlusion sur une molaire temporaire mandibulaire gauche en fonction de la distance entre la face occlusale de la molaire temporaire et celles des dents adjacentes (35).

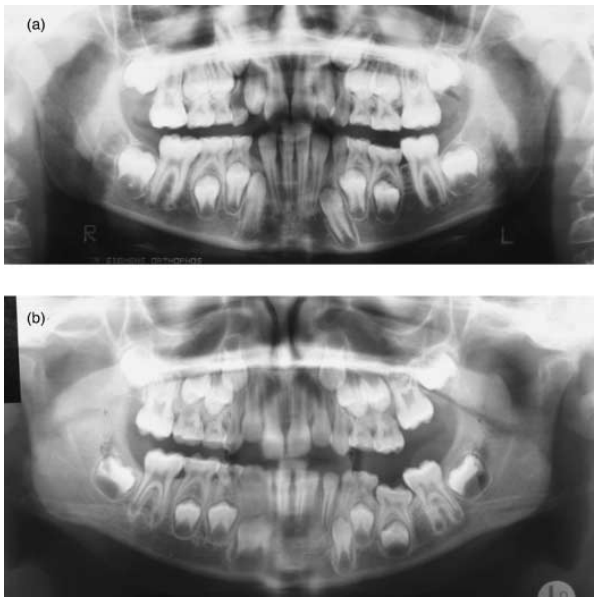

Figures 6 (a) et (b) : Radiographies panoramiques illustrant ***les groupes I et II*** *(35).*
a : Patient âgé de 10 ans et un mois présentant un léger degré d'infra-occlusion de la 75 ***(Groupe I)****.*
b : Patient âgé de 7 ans et 9 mois présentant un degré moyen d'infra-occlusion de la 75 ***(Groupe II).***

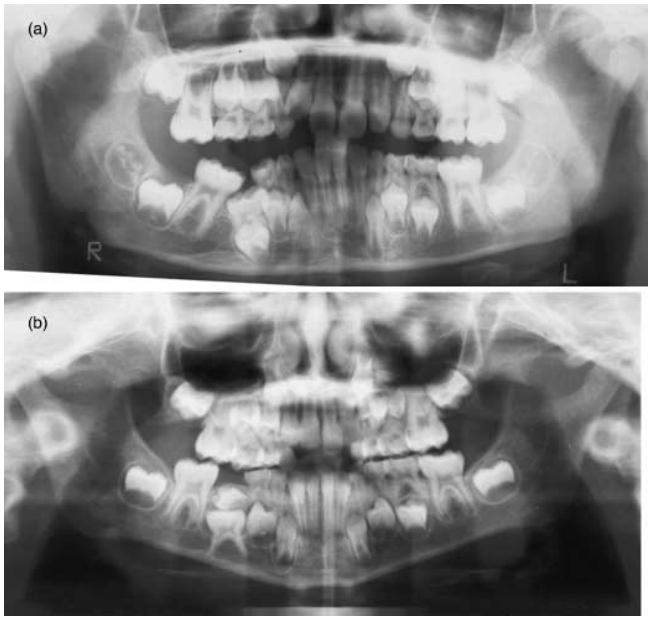

Figures 7 (a) et (b) : Radiographies panoramiques illustrant ***les groupes III et IV*** *(35).*
a : Patiente âgée 8 ans et un mois présentant un degré sévère d'infra-occlusion de la 85 ***(Groupe III).***
b : Patiente âgée de 6 ans et 2 mois présentant un degré extrême d'infra-occlusion de la 85 ***(Groupe IV).***

L'absence de consensus évoqué précédemment au sujet des différents termes se retrouve également au niveau de la classification et génère ici aussi de la confusion.

2.3. Hypothèses étiologiques

L'étiologie de l'infra-occlusion est encore mal comprise et il n'existe pas à l'heure actuelle de consensus réellement établi concernant les mécanismes qui participent à sa mise en place.

2.3.1. Une origine multi-factorielle ?

On retrouve deux théories principales pour tenter d'expliquer la cause de l'infra-occlusion. L'une se base sur des facteurs extrinsèques locaux et l'autre s'appuie sur la génétique (17, 35).

2.3.1.1. Facteurs extrinsèques

De nombreux facteurs, d'origine mécanique pour la plupart, ont été proposés comme explications. Les plus fréquemment retrouvés dans la littérature sont les suivants (15, 17, 18, 21, 32, 34, 37, 55, 58, 71) :

- Une perturbation du métabolisme local avec changement dégénératif du ligament alvéolo-dentaire
- Une brèche, défaut, altération ou dommage dans le ligament alvéolo-dentaire
- Un traumatisme mécanique local ou occlusal du à :
  - ° des forces de pression anormalement élevées sur l'arcade dentaire et notamment sur la dent en infra-occlusion,
  - ° une pression mésiale et distale anormales des dents adjacentes,
  - ° une pression verticale excessive exercée par les forces masticatoires,
  - ° une pression anormale de la langue.
- Un traumatisme accidentel ou chirurgical
- Une inflammation ou infection locale – une irritation chimique ou thermique
- Une perturbation dans l'équilibre entre résorption et apposition du tissu osseux
- Un déficit local de la croissance osseuse verticale
- Un défaut localisé de l'os au niveau de la dent en infra-occlusion
- Des forces éruptives déficientes
- Une dimension verticale excessive
- Un support radiculaire faible
- Une éruption précoce des premières molaires permanentes
- Une lésion traumatique au niveau des cellules de la gaine épithéliale de Hertwig
- Une perturbation au niveau des cellules des débris épithéliaux de Mallassez

L'agénésie du germe sous-jacent peut constituer un facteur favorisant, mais non déterminant.

Tous ces facteurs sont considérés comme pouvant être potentiellement impliqués dans l'étiologie de l'infra-occlusion. Ils peuvent être retrouvés seuls ou associés c'est-à-dire que l'on aurait une combinaison probable de plusieurs facteurs différents.

Cependant, selon Teague et coll., aucun de ces facteurs n'est présent de façon systématique et ils sont aujourd'hui considérés par certains comme ayant une influence négligeable (71).

2.3.1.2. Facteurs génétiques

D'autres facteurs d'origine cette fois-ci intrinsèque auraient un impact bien plus important. Plusieurs auteurs ont ainsi montré qu'il existe une composante génétique impliquée dans le mécanisme de l'infra-occlusion. En effet, on a observé que de nombreux enfants ayant une ou plusieurs dents en infra-occlusion ont des frères et soeurs qui présentent un tableau clinique similaire (4, 19, 18, 20, 21, 22, 31, 34, 33, 40, 49, 71).

2.3.1.2.1. Formes familiales

Une incidence plus importante de l'infra-occlusion a été rapportée de façon significative au sein de fratries ayant au moins une infra-occlusion diagnostiquée chez l'un des enfants (22, 33).

Une étude menée par Kurol (40) a montré que 18,1% des enfants ayant un frère ou une soeur affecté avaient une molaire temporaire en infra-occlusion, en comparaison avec la prévalence moyenne comprise entre 1,3 et 8,9%.

Il y aurait donc une tendance familiale dans les cas d'infra-occlusions.

Quatre publications portant sur des cas d'infra-occlusion de molaires temporaires chez des jumeaux sont retrouvées dans la littérature, elles sont présentées dans la *Figure 8* (71).

Ce tableau met en évidence des profils quasiment identiques des dents en infra-occlusion avec des ressemblances à la fois dans la distribution et dans le degré de l'atteinte.

Référence	Type d'étude	Nb de paire de jumeaux	Monozygote (MZ) ou dizygote (DZ)	Sexe	Age	Groupe ethnique	Dent atteinte et sévérité	
							Jumeau 1	Jumeau 2
Stewart & Hansen (1974) *(70)*	Cas clinique	1	MZ	M	8	Blanc	D|D ED|ED (minime/modérée)	D|D ED|DE (minime/modérée)
Kurol (1981) *(39)*	Etude épidémiologique et familiale	5	Non précisé	Non précisé	Entre 3 et 12 ans	Non précisé	Non précisé mais présent dans 3 des 5 paires de jumeaux	
Helpin & Duncan (1986) *(28)*	Cas clinique	1	MZ	M	10	Blanc	ED| (E)|E (minime)	ED| (E)|DE (minime)
Kurol & coll *(71)*	Cas clinique	2	MZ	F	12	Blanc	Cas 1 D|D ED|DE (minime/modérée)	Cas 2 D|D D|D (minime/modérée)
			MZ	M	9	Blanc	Cas 3 E|E E|E (sévère)	Cas 4 E|E E|E (modérée/sévère)

* Le texte entre parenthèses correspond à des informations non rapportées initialement sous cette forme, mais déduites à partir des photographies et radiographies publiées

Légende :

(D : première molaire temporaire ; E : seconde molaire temporaire)

Figure 8 : Tableau récapitulatif des études retrouvées dans la littérature et portant sur les molaires temporaires en infra-occlusion chez les jumeaux (71).

Ces études vont dans le sens d'une contribution génétique à l'étiologie.

Cas clinique rapporté par Dewhurst et Harris (18)

Deux soeurs jumelles âgées de 12 ans présentaient des molaires temporaires en infra-occlusion. Elles n'avaient pas de douleurs, de symptômes ou d'antécédents particuliers et selon la mère aucun autre membre de la famille n'avait présenté à ce jour ce type d'anomalie dentaire.

A l'examen clinique on a relevé chez les deux soeurs des infra-occlusions modérés sur les dents suivantes.

Jumelle 1 :

54	64
85 84	74 75

Jumelle 2 :

54	64
84	74

On retrouve d'importantes similarités, confirmant l'hypothèse émise précédemment à savoir l'existence d'une origine génétique.

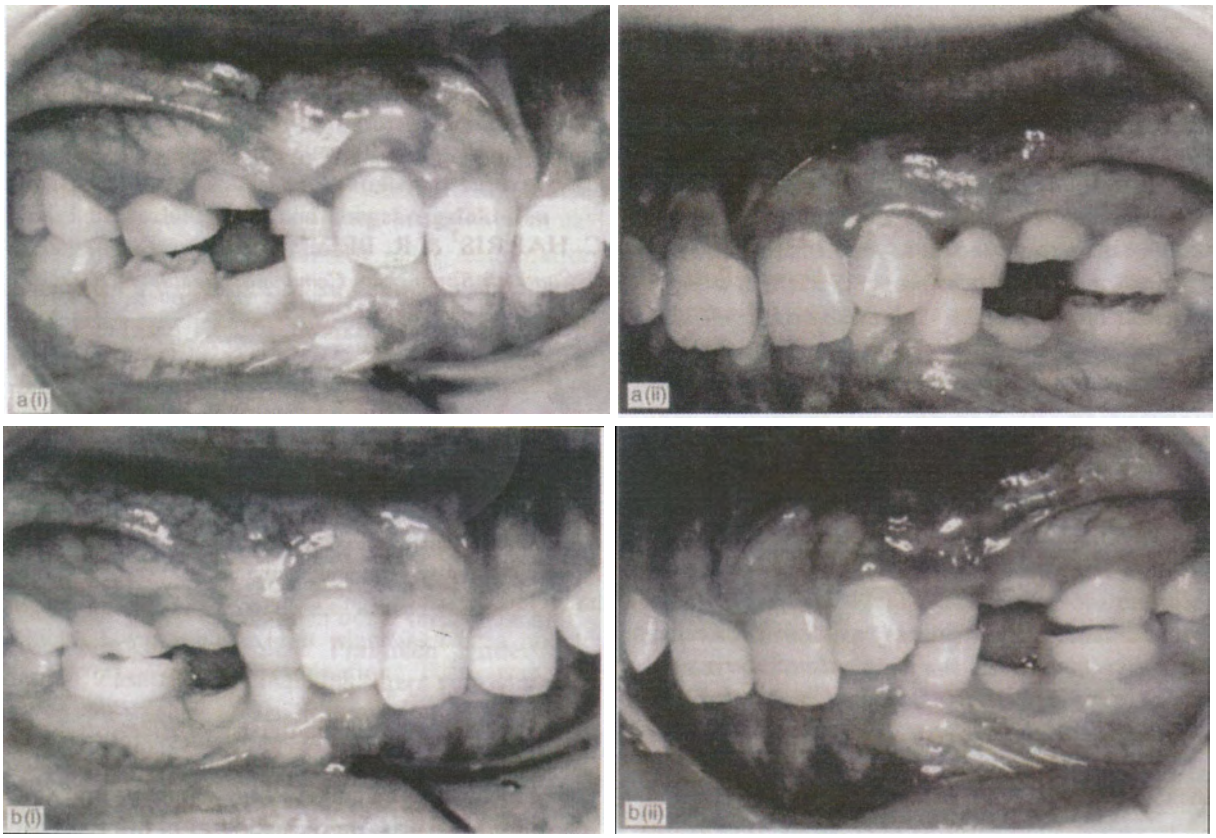

Figure 9 : Photographies intra-buccales droite et gauche montrant les molaires temporaires en infra-occlusion (18).
a : (i) et (ii), jumelle 1.
b : (i) et (ii), jumelle 2.

2.3.1.2.2. Anomalies associées

Des anomalies dentaires associées à des molaires temporaires en infra-occlusion sont décrites dans la littérature.

Elles touchent le plus souvent les dents permanentes (4, 17, 31, 34, 74) :

- Dent surnuméraire (mésiodens)
- Agénésie de dents permanentes (autre que les prémolaires successionnelles, notamment les incisives latérales)
- Anomalies d'éruption des dents permanentes : éruption ectopique des canines (notamment maxillaires en position palatine), des prémolaires ou des premières molaires permanentes
- Taurodontisme des premières molaires permanentes

- Racines pyramidales (« cunéiforme ») des premières molaires permanentes
- Impaction des premières molaires permanentes
- Microdontie des incisives latérales (souvent associé à l'agénésie des incisives centrales)
- Invagination coronaire des incisives centrales
- Hypoplasie de l'émail (incisives centrales et premières molaires permanentes)
- Opacités amélaires (incisives centrale, canines et premières molaires permanentes) ressemblant à une amélogénèse imparfaite de type hypomature

Bien que le lien entre ces différentes affections ne soit pas encore démontré de façon scientifique, on peut avancer l'hypothèse d'une possible corrélation. Toutes ces anomalies iraient aussi dans le sens d'une étiologie d'origine génétique (31, 34).

Atwan et coll. (4) ont rapporté le cas d'une petite fille âgée de 3 ans, sans antécédents particuliers, qui présentait une 85 située 3mm sous le plan d'occlusion et chez qui il a été détecté à la radiographie la présence d'un mésiodens au maxillaire.

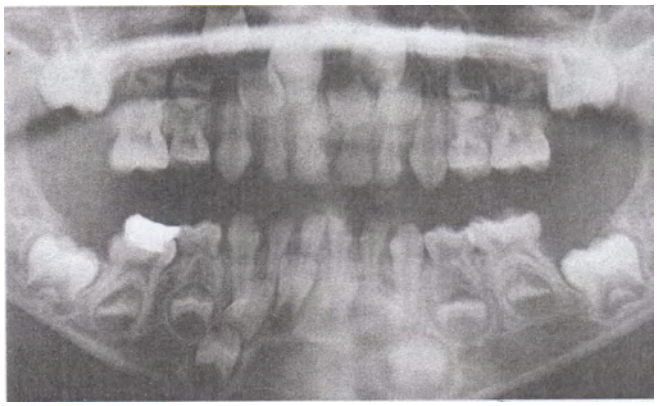

Figure 10 : Radiographie panoramique montrant la 85 en infra-occlusion (4).
Figure 11 : Cliché occlusal montrant un mésiodens entre la 11 et la 21 (4).

L'étiologie de l'infra-occlusion serait ainsi multi-factorielle. C'est à dire une association à la fois de facteurs génétiques et extrinsèques.
Une contribution environnementale a également été évoquée par certains auteurs mais aucune étude n'a encore été réalisée (4, 40).

2.3.2. L'ankylose

L'ankylose est reconnue par de nombreux auteurs comme étant l'étiologie principale des infra-occlusions. Ainsi le terme «d 'ankylose» est l'explication retrouvée la plus commune pour tenter d'expliquer l'incapacité de la dent à maintenir sa position verticale par rapport aux dents adjacentes chez l'enfant en croissance (17, 21, 31, 40, 49, 61, 71).

Ces deux termes sont fréquemment associés l'un à l'autre dans la littérature créant une confusion qui laisse à penser que toutes les dents en infra-occlusion sont ankylosées.

D'après Quintero et coll. « *la cause principale de l'infra-occlusion est considérée comme étant l'ankylose et les deux termes sont fréquemment associés* » (17).
Il est donc important de préciser qu'en réalité une ankylose n'est pas retrouvée associée de façon systématique aux molaires temporaires en infra-occlusion. L'infra-occlusion n'est pas synonyme d'ankylose.

Elle est définie comme étant une fusion anatomique entre le cément et l'os alvéolaire alentour. Il n'y a plus de séparation par le ligament parodontal et l'espace ligamentaire n'existe plus. On a un contact direct et le cément va donc être résorbé et remplacé par de l'os créant ainsi une continuité dento-osseuse qui peut être temporaire ou définitive, partielle ou totale. Ces zones d'ankylose sont le plus souvent localisées en inter-radiculaire dans la zone de furcation, au niveau de la surface interne de la racine (17, 21, 22, 36, 40, 60, 71).
Les mécanismes qui l'entrainent sont eux aussi encore mal compris : « *la cause de l'ankylose est toujours inconnue* » (61, 71).
Les différents facteurs extrinsèques et génétiques cités précédemment pourraient en être responsable. L'infra-occlusion serait alors une conséquence secondaire (61).

Néanmoins selon certains auteurs, l'ankylose serait plutôt une conséquence de l'infra-occlusion qui se développerait ultérieurement (49).

On a donc deux grandes étiologies possibles :

- Soit les facteurs extrinsèques et génétiques « seuls » entrainent l'infra-occlusion
- Soit ces facteurs génèrent une ankylose responsable par la suite de la mise en place de l'infra-occlusion

Suite à ces perturbations on a un arrêt des déplacements naturels ou forcés de cette dent qui a fait son éruption sur l'arcade. Le processus éruptif et la croissance alvéolaire verticale associée se stoppent et la dent devient statique avec un niveau occlusal qui reste fixe.
L'éruption des dents adjacentes continuant simultanément avec la croissance osseuse, elle ne va pas être capable de maintenir sa position dans la dentition en développement et apparaît comme étant de plus en plus submergée sous le plan d'occlusion.
Dans certains cas sévères, elle peut même se ré-inclure et être complètement recouverte par la gencive (17, 71).

2.4. Données épidémiologiques

Dans la littérature la prévalence des infra-occlusions est située le plus souvent dans une fourchette comprise entre 1,3 et 8,9% (18, 20, 21, 32, 40).
Cependant des études plus « récentes », ont montré une variation comprise entre 1,3 et 38,5% (31, 40, 49, 58, 61, 71).
Ce chiffre peut monter jusqu'à 44%, dans les fratries des personnes ayant au moins une dent en infra-occlusion (18, 40).
Les variations dans la fourchette de prévalence sont dues à l'utilisation de critères diagnostics différents selon les auteurs ainsi qu'à l'influence de facteurs tels que l'âge des enfants examinés ou les populations étudiées. Cela peut rendre les comparaisons difficiles entre les différentes études (18, 20, 40, 61).
Une légère augmentation de la prévalence de la submersion des molaires temporaires peut ainsi être mise en évidence avec l'avancée en âge, ceci en raison de l'effet cumulatif de l'infra-occlusion avec un échec de résorption des racines et donc d'exfoliation de la molaire temporaire (18).
Des différences selon l'ethnie, le sexe, les dents étudiées,.... ont été observées.
La prévalence serait différente suivant l'origine ethnique de l'individu. Une incidence de l'infra-occlusion plus élevée a été observé chez les Caucasiens et les Hispaniques (31, 71).

Il ne semble par contre pas y avoir de différence entre les deux sexes. Le ratio hommes/femmes est équilibré (18, 31, 40, 61). Cependant, dans certaines études on retrouve plus de filles que de garçons présentant des infra-occlusions dans l'échantillon de population étudiée (17, 22).
Ceci pourrait être expliqué par le fait que dans le cadre des infra-occlusions de nombreux patients sont adressés par leur orthodontiste. Or il semble communément admis que la

demande de soins orthodontiques est plus élevée dans la population féminine.
Le caractère subjectif de la démarche première de la consultation orthodontique peut donc induire un biais en donnant l'impression d'une fréquence plus importante des infra-occlusions chez les filles dans certaines études.

Les molaires temporaires peuvent s'ankyloser à n'importe quel moment. Le phénomène d'infra-occlusion peut ainsi débuter dès 2-3 ans, c'est à dire bien avant l'apparition des premières molaires permanentes. Un processus de submersion a été constaté dès l'âge de trois ans (17, 22).
Si l'infra-occlusion débute juste après son émergence dans la cavité buccale elle peut à terme être complètement enfouie sous la gencive. Ceci explique que des obturations de type amalgame par exemple puissent être retrouvées sur certaines dents totalement submergées.
Mais chez la plupart des enfants l'infra-occlusion débute durant le stade de la dentition mixte, c'est à dire au moment ou la croissance est à son maximum (71).
Au maxillaire, les molaires temporaires s'ankylosent plus précocement, souvent avant l'éruption de la première molaire temporaire c'est à dire avant 6 ans.
A la mandibule, l'ankylose apparaît plus tardivement avec un âge moyen situé entre 7 et 8 ans. De façon générale après l'éruption des premières molaires temporaires.

Concernant le degré de sévérité de l'infra-occlusion, il dépend essentiellement du moment où celle-ci se met en place. Un début précoce entrainera une infra-occlusion plus sévère que lors d'une mise en place tardive, proche de la date d'exfoliation.
Ainsi, plus l'élément déclencheur a lieu tôt après l'émergence dans la cavité buccale de la dent, plus le risque qu'elle soit entièrement ré-incluse dans l'os alvéolaire augmente (60).

La forme sévère de l'infra-occlusion liée à une ankylose précoce est moins fréquente et est retrouvée le plus souvent au maxillaire due à la précocité de la fusion. De plus, le processus y serait d'évolution plus rapide.
Les infra-occlusions sévères ne seraient ainsi retrouvées que dans 2,5 à 8,3% des cas et seraient spécialement liées à l'agénésie des prémolaires (49).
Cependant les infra-occlusions de formes légères et modérées qui sont les plus fréquentes ne seraient pas toujours détectées par les chirurgiens-dentistes et par conséquent non prises en compte dans les statistiques (17). Leur prévalence est donc surement sous-estimée.
Un pic de prévalence est retrouvé autour de 8-9 ans (30, 48, 20), 7-8ans selon d'autres auteurs (17, 22).

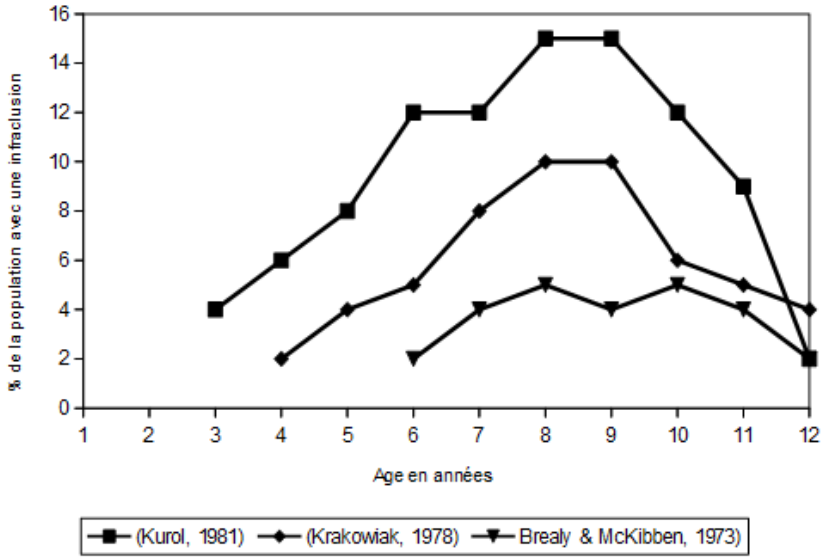

Figure 12 : Prévalence de l'infra-occlusion des molaires temporaires selon l'âge (20).

Ce pic peut sembler artificiellement bas car de nombreuses molaires temporaires en infra-occlusion sont extraites de façon précoce. En laissant ces dents sur l'arcade, l'on pourrait s'attendre à ce que la prévalence continue à augmenter jusqu'à la date naturelle d'exfoliation (20).

Il est communément admis que les dents temporaires sont dix fois plus affectées que les dents permanentes (22, 31, 49, 71, 73).

La dent qui est rapportée comme étant la plus touchée par l'infra-occlusion varie selon les publications entre la 2nde et la 1ère molaire temporaire mandibulaire.

Ainsi, certaines études montrent que c'est la 1ère molaire temporaire mandibulaire qui est la plus fréquemment atteinte (17, 20, 22, 31, 71, 73).

Pour d'autres, c'est la 2nde molaire temporaire mandibulaire qui est considérée comme étant la dent la plus souvent affectée. (18, 20, 54, 61, 71).

Cependant, ces résultats vont dépendre notamment de l'âge des enfants inclus dans l'étude (20, 71).

Il peut y avoir plusieurs dents atteintes de façon uni ou bi-latérale, au maxillaire et/ou à la mandibule.

Une agénésie de la prémolaire permanente a été retrouvée dans 12,5% des molaires temporaires en infra-occlusion dans l'étude menée par Costa-Codina et coll. (17). 14,4% selon celle menée par Kurol et Thilander (44).

Une corrélation entre agénésie et sévérité de l'infra-occlusion a aussi été mise en évidence (34).

3. Démarche diagnostique et conséquences cliniques

La plupart des auteurs s'accordent sur le fait que dans le cadre de la prise en charge des infra-occlusions des molaires temporaires, un diagnostic effectué le plus tôt possible joue un rôle significatif. C'est la « clé du traitement » pour éviter de nombreuses complications liées aux infra-occlusions (21, 22).

Une détection précoce avec un examen minutieux permet la mise en place de mesure de prévention et/ou d'un plan de traitement multidisciplinaire adapté et simplifié. Associé à un suivi et des contrôles réguliers cela permet de prévenir et minimiser la mise en place de complications dans le temps. Tout ceci aura un effet indéniable sur le succès du traitement (19, 22, 58).

Le suivi sera d'autant plus important chez un jeune patient qui présente déjà une ou deux dents en infra-occlusion où la probabilité de mise en place de nouvelles infra-occlusions sur d'autres dents va être plus élevée (71).

Plusieurs examens sont à la disposition du chirurgien-dentiste pour détecter les infra-occlusions et l'ankylose qui peut leur être associée. Le diagnostic de l'infra-occlusion des molaires temporaire reposera ainsi essentiellement sur l'examen clinique et la radiographie.

3.1. Anamnèse

Un interrogatoire minutieux du patient devra être réalisé au préalable afin de relever ses différents antécédents et pour mettre en évidence d'éventuels facteurs étiologiques pouvant expliquer l'origine de l'infra-occlusion et de l'ankylose qui peut lui être associée :

- Antécédents médicaux généraux : maladies, opérations chirurgicales, traitements antérieurs et en cours, allergies,...
- Antécédents dentaires : extractions, traumatisme dans la région buccale ou de la face, histoire dentaire familiale, prothèses,...

3.2. Examen clinique

3.2.1. Examen clinique endo-buccal

L'infra-occlusion peut être visualisée en première intention par l'examen clinique « seul » sans avoir recours à l'imagerie du fait de sa position clinique caractéristique (21, 71). Ceci avant d'être confirmée par un examen radiographique (61).
L'examen clinique montre une dent située en dessous du plan d'occlusion.

Cependant, lorsque l'infra-occlusion est sévère, la molaire temporaire peut être totalement ré-incluse dans l'os et recouverte par la gencive. Elle n'est donc pas visible dans la cavité buccale de façon directe et nécessite la réalisation d'une radiographie.

Figure 13 : Photographie intra-buccale de la 85 en infra-occlusion modérée (54).

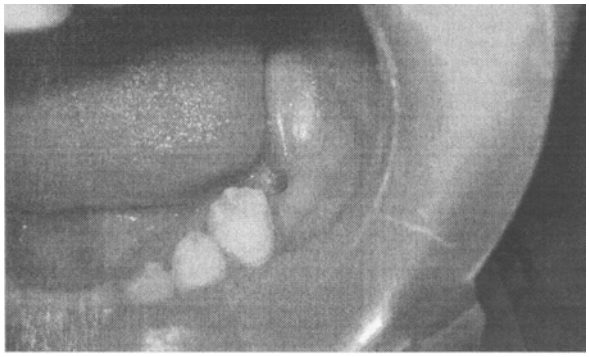

Figure 14 : Photographie intra-buccale de la 75 en infra-occlusion sévère (58).

3.2.2. Signes associés

Lors de l'examen clinique la présence de certains éléments fréquemment associés à l'infra-occlusion doivent retenir l'attention du praticien et le guider dans sa démarche diagnostique :

- Version des dents adjacentes
- Égression des dents antagonistes
- Perte des points de contacts avec les dents adjacentes
- Retard d'éruption de la prémolaire sous-jacente
- Retard d'exfoliation supérieur à un an de la molaire temporaire

3.2.3. Test de mobilité et de percussion

Ces deux tests vont être utilisés dans le but de détecter une éventuelle ankylose associée à l'infra-occlusion de la molaire temporaire (souvent de façon plus précise que la radiographie).
En cas de ré-inclusion, ces tests ne peuvent pas être réalisés (54).

3.2.3.1. Test de percussion

A l'aide du manche d'une sonde ou d'un miroir, une percussion de la dent est réalisée en direction verticale et horizontale. Le test est réalisé à la fois sur la dent en infra-occlusion mais aussi sur les dents adjacentes qui vont servir d'éléments de comparaison.
Un son métallique clair, sec et aigu est attendu en cas d'ankylose, contrairement à une dent saine ou la percussion provoquera un bruit mat et plus sourd.
On a un bruit de « tasse à thé fêlée » caractéristique, qui indique une ankylose (54, 71).
Ce son produit donne l'impression d'une conduction directe à l'os, sans amortissement du choc par le ligament parodontal.
On peut également relever les vibrations en plaçant un doigt sur la dent testée. En cas d'ankylose il n'y a pas de vibrations.

3.2.3.2. Test de mobilité

La mobilité des dents est évaluée digitalement en exerçant une pression avec la pulpe du doigt sur la dent dans le sens vestibulo-lingual.
Elle est testée en comparaison avec les dents voisines et, en cas d'ankylose, la mobilisation de la dent n'est pas possible et ce même en cas de résorption radiculaire avancée.

Des appareils de mesure de la mobilité dentaire tel que le « Periotest » ou le « Périodontomètre », à l'origine développés pour évaluer l'ostéo-intégration et la stabilité des implants dentaires, pourraient éventuellement être utilisés pour le diagnostic de l'ankylose (1). Cependant une étude menée par Andersson et coll. (1) a montré que les résultats de ces deux tests sont influencés par le pourcentage de surface ankylosée.

Ainsi, lors du test de percussion, on ne pourrait obtenir un son métallique clair qu'à partir du moment où plus d'un cinquième de la surface radiculaire est ankylosée (soit 20%), car une zone de taille réduite peut ne pas transmettre de façon sure et régulière la modification du son due à l'ankylose (1).
De plus, l'interprétation de la tonalité du son présente un caractère subjectif (21).

La perte de mobilité ne se produirait, elle aussi, que lorsque l'on a plus de 10%, ou 20% selon les auteurs, de la surface radiculaire ankylosée (17, 21).

Un diagnostic « correct » de l'ankylose grâce aux tests de mobilité et de percussion n'est donc possible que lorsqu'il y a plus de 20% de la surface radiculaire d'ankylosée (17).

3.3. Examen radiographique

3.3.1. Détection

3.3.1.1. Visualisation de l'infra-occlusion

Les investigations radiographiques constituent des examens complémentaires importants utilisées à la fois pour la détection et la confirmation du diagnostic d'infra-occlusion, mais également pour assurer le suivi de son évolution via des contrôles radiographiques réguliers. Elles peuvent aussi permettre de définir le meilleur moment pour intervenir quand cela est nécessaire (19).

Les examens radiologiques vont permettre de mettre en évidence (54).

1) Au niveau de la dent en infra-occlusion :

- La position par rapport au plan d'occlusion et donc la sévérité de l'infra-occlusion
- Le stade de résorption radiculaire
- La présence ou l'absence du germe de la dent successionnelle et sa position par rapport à la dent affectée
- La présence de reconstitutions, lésions carieuses, facettes d'usure ou d'abrasion sur une dent totalement ré-incluse. Cela tend à prouver qu'elle a été à un moment donné en occlusion sur l'arcade avec la surface occlusale exposée dans la cavité buccale
- Une position ectopique (ne suivant pas la croissance alvéolaire) grâce à des clichés d'une même dent pris à différents moments de son évolution

Les molaires temporaires en ré-inclusion complète qui n'étaient pas visibles à l'examen clinique vont également pouvoir être diagnostiquées.

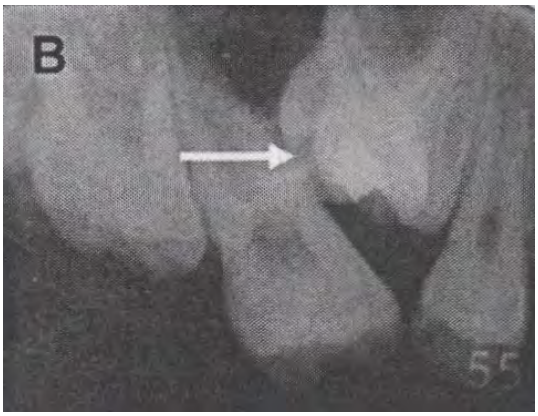

Figure 15 : Radiographie rétro-alvéolaire montrant la 15 retenue et la 55 en infra-occlusion (33).

2) Au niveau des autres dents sur l'arcade et de la dent définitive sous-jacente (les signes associés) :

- La position, les éventuelles versions et la proximité radiculaire avec les dents adjacentes. Les égressions des dents antagonistes,...
- La présence de malformations dentaires pouvant être associées à l'ankylose (taurodontisme, racines coudées,.....)

3) Au niveau osseux :

- Les différences de hauteurs entre le septum inter-dentaire de la dent en infra-occlusion et ceux des dents adjacentes
- Le développement vertical moindre de l'os alvéolaire dans la zone située au niveau de la dent en infra-occlusion
- Un défaut osseux caractéristique en forme en cupule, entonnoir ou cratère au niveau du bord alvéolaire

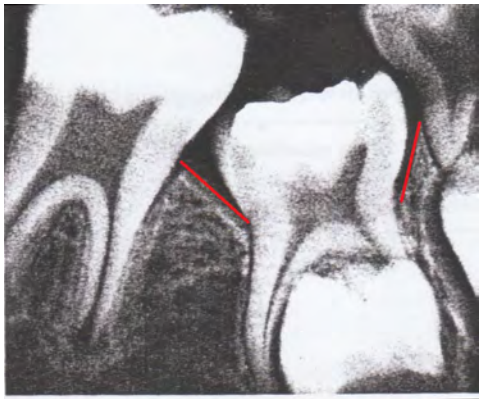

Figure 16 : Radiographie rétro-alvéolaire de la 85 en infra-occlusion chez une patiente de 7,5 ans montrant un défaut osseux caractéristique en forme d'entonnoir (42).

La radiographie va donc permettre l'évaluation et la mise en évidence du déficit inter-proximal de croissance osseuse alvéolaire verticale dans les zones adjacentes à la dent affectée.

Le signe radiologique caractéristique retrouvé de façon constante est l'infra-position de la molaire temporaire associée au défaut osseux.

3.3.1.2. Visualisation et détection de l'ankylose

Les zones ankylosées sont identifiables par une absence de netteté ou de continuité du ligament alvéolo-dentaire là où la racine s'est fusionnée avec l'os alvéolaire. On a l'impression d'une continuité dento-osseuse et l'espace ligamentaire a disparu (19).

Du fait de la fusion des racines et de l'os alvéolaire il est impossible de distinguer le contour mais uniquement si l'ankylose est sur les faces mésiales et/ou distales. Sur les faces vestibulaires et/ou linguales ou palatines, l'ankylose n'est pas visible radiographiquement.

Cependant l'utilisation de la disparition de cet espace comme critère diagnostic de l'ankylose n'est pas fiable à 100%. En effet, quand la zone de fusion est réduite, isolée (très souvent en inter-radiculaire) ou que l'on se trouve au tout début de la résorption, la perte de continuité du

ligament va être très difficile voire impossible à observer. Le diagnostic initial de l'ankylose va alors être difficile à poser (54, 71).

3.3.2. Les différentes techniques radiographiques

3.3.2.1. Radiographie panoramique

Elle est effectuée en première intention. Elle permet d'avoir une vue d'ensemble des maxillaires et de confirmer l'infra-occlusion de la ou des molaires temporaires. Elle donne à voir la position des dents adjacentes et la présence ou non du germe des dents permanentes successionnelles.

Cependant, elle n'est pas assez précise pour la détection d'une ankylose.

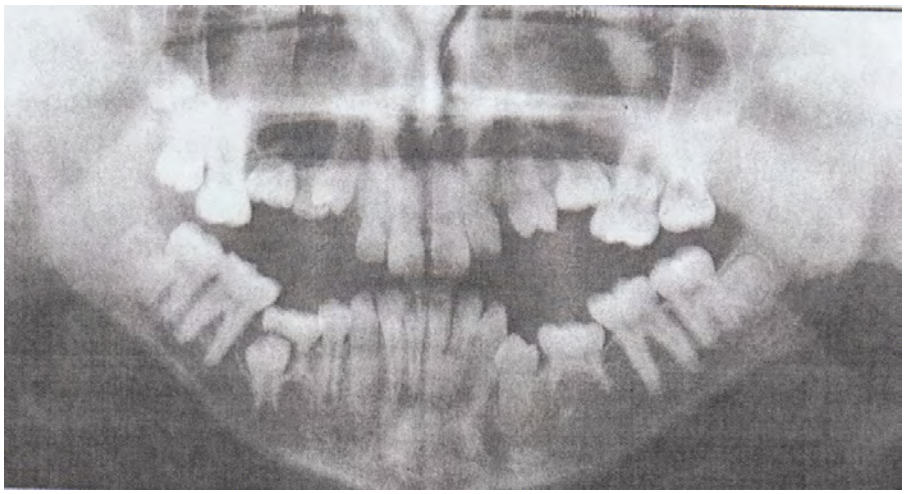

Figure 17 : Radiographie panoramique d'une patiente de 12 ans montrant l'infra-occlusion des 55, 54, 65, 75 et 85, ainsi que l'agénésie des 53 et 35 (20).

3.3.2.2. Radiographie rétro-alvéolaire

Elle vient compléter l'orthopantomogramme et est réalisée de préférence selon la technique des plans parallèles. L'image obtenue est plus précise et plus nette que celle en imagerie panoramique.

Le choix de l'incidence est très important pour la visualisation de l'interruption du ligament parodontal dans le cas d'une ankylose associée. Celle-ci va être visible uniquement au niveau des faces proximales de la racine (mésiale et/ou distale) du fait de l'imagerie 2D.

L'utilisation de ces deux types de radiographie dans la mise en évidence d'une ankylose associée va donc être dépendante de la position de l'ankylose du fait de la 2D.

3.3.2.3. Radiographie 3 dimensions : Reconstructions tridimensionnelle et analyse 3D

A l'heure actuelle elles ne sont pas utilisées en première intention.

La reconstruction 3D va permettre essentiellement de poser un diagnostic de certitude (objectif et quantitatif) de l'ankylose associée à l'infra-occlusion.

3.3.2.3.1. Cone beam (CBCT)

Le terme de « cone beam » est le diminutif de Cone Beam Computed Tomography (CBCT).

Il est l'examen de choix en seconde intention, en chirurgie-dentaire, et ce par rapport au scanner lorsque les résultats en 2D sont insuffisants.

En effet le CBCT a comme grand avantage d'être moins irradiant que le scanner, ce qui respecte le principe ALARA de moindre exposition.

D'autre part, il permet de réduire le champ d'exposition en le limitant à la zone à évaluer (une arcade ou quelques dents,...) et ainsi de moins exposer les organes radio-sensibles telles que la thyroïde, la cornée ou les glandes salivaires.

L'exposition sera d'autant plus réduite que le cone beam permet une acquisition complète en un seul passage grâce à son faisceau ouvert qui lui permet de balayer en une fois le champ à étudier.

Le scanner quand à lui émet un faisceau très fin vers plusieurs capteurs et doit effectuer plusieurs balayages pour réaliser toutes les coupes nécessaires à un examen.

De plus, le cone beam réalise des coupes nettement plus fines des tissus minéralisés (dent, os), avec une précision de l'ordre du millimètre par rapport au scanner et avec une résolution spatiale supérieure.

Ceci permet au praticien d'obtenir des informations plus détaillées sur les anomalies des petites structures dentaires, souvent plus difficiles à détecter au scanner (59).

3.3.2.3.2. Scanner

Il va être utile dans la détection de zones d'ankylose de petites étendues via la réalisation de coupes. Il permet également une visualisation 3D de la position de la molaire temporaire en infra-occlusion, une visualisation des dents adjacentes et du germe de la dent successionnelle, ainsi que leurs rapports et leurs éventuelles proximités radiculaires. Le volume et la forme osseuse peuvent aussi être estimés.

Dans le cas où une intervention chirurgicale (extraction) est envisagée la reconstruction 3D va

également permettre d'anticiper certains risques (CBS,...).
Selon Paris et coll., sur le scanner l'ankylose apparaît comme une zone de continuité entre l'os et la dentine. Son niveau de gris est très proche ou égal à celui de l'os en comparaison à celui de la dentine (59).

3.4. Diagnostic différentiel

Le diagnostic différentiel principalement retrouvé dans la littérature est la rétention primaire (17, 22, 33).
Il est important de bien distinguer la ré-inclusion secondaire de celle dite primaire ou primitive.

Pour rappel, l'éruption des dents est un processus physiologique multi-factorielle impliquant trois étapes.
La première étape (pré-éruptive) commence avec la croissance du follicule dentaire et va déclencher le mouvement de la dent en direction occlusale jusqu'à son émergence dans la cavité buccale.
Elle est suivie par une deuxième étape (éruption pré-fonctionnelle) qui s'étend de l'éruption jusqu'à la mise en occlusion avec les dents antagonistes.
A partir de ce moment, la troisième étape (éruption fonctionnelle) commence et se poursuit tout au long de la vie de la dent.

De nombreuses perturbations peuvent survenir à tout moment entraînant l'arrêt du processus éruptif, aussi bien avant qu'après l'émergence dans la cavité buccale.

Dans le cas des infra-occlusions, l'arrêt a lieu après l'émergence dans la cavité buccale et la mise en occlusion de la molaire. Elle a donc dans un premier temps atteint le plan d'occlusion normal puis l'a quitté ce qui explique que l'on puisse retrouver des lésions carieuses, restaurations,... sur la molaire temporaire qui tendent à prouver qu'il s'agit d'une rétention secondaire et non primaire.

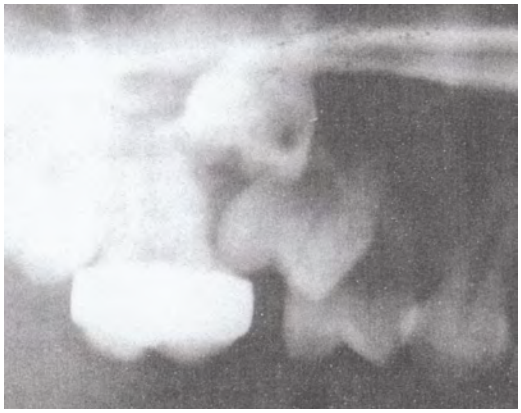

Figure 18 : Rétention secondaire d'une molaire temporaire complétement ré-incluse dans l'os et présentant une lésion carieuse. Elle doit être distinguée d'une dent en rétention primaire (17).

Dans la rétention ou infra-occlusion primaire la dent n'a jamais atteint le plan d'occlusion. On parle aussi d'échec primaire de l'éruption ou PFE (*primary failure of eruption*).
On a eu un arrêt du mouvement éruptif de la dent durant la première étape.
Ces molaires temporaires sont complètement intégrées dans l'os de façon asymptomatique et ce jusqu'à leur détection durant un examen de contrôle radiographique. De plus, la rétention primaire n'est pas associée à une ankylose.
Elle peut être :

- Partielle : la dent a tout juste fait son émergence et est légèrement visible en bouche (très en dessous du plan d'occlusion)
- Totale : la dent n'a jamais fait son apparition sur l'arcade et reste recouverte d'une couche de gencive et d'os alvéolaire plus ou moins épaisse

La couronne de la dent incluse est exempte de caries, restaurations, fractures, signes d'attrition, usures,...

3.5. Conséquences cliniques et problématique

L'infra-occlusion des molaires temporaires peut entrainer de nombreuses complications. Elles peuvent être de nature dentaire au niveau des dents ankylosées, adjacentes, antagonistes et successionnelles. Mais également occlusales, fonctionnelles, parodontales, osseuses, infectieuses,...
Elles influencent directement le pronostic et montrent l'importance d'un diagnostic précoce et d'un traitement rapide.

De nombreuses conséquences potentielles sont retrouvées dans la littérature (20, 21, 71).
Elles ne sont pas toutes retrouvées de façon systématique dans chaque cas de molaire temporaire en infra-occlusion.

3.5.1. Conséquences sur la molaire temporaire en infra-occlusion

3.5.1.1. Évolution dans le temps

3.5.1.1.1. De l'infra-occlusion

(associée ou non à une ankylose)

L'infra-occlusion n'est pas un état statique. Ainsi, chez la plupart des sujets, on a une augmentation progressive de l'infra-occlusion avec le temps. Chez d'autres, elle peut rester la même ou bien diminuer (voir même être totalement réversible et dans ce cas les dents en infra-occlusion retournent en position d'occlusion dite « normale »). Son évolution n'est pas prévisible et ne peut être anticipée de façon sûre. Elle varie selon les patients, la situation clinique,... (20).

3.5.1.1.2. De l'ankylose

(si ankylose associée à l'infra-occlusion)

Elle peut-être réversible dans le temps, avec une résorption de la zone d'ankylose suivie de la réactivation spontanée de l'éruption. On parle alors « d'ankylose passagère » (40).
Certains facteurs locaux impliqués dans la résorption physiologique de la racine seraient peut-être capables également de briser l'ankylose (74).
Dans d'autres cas de nouveaux sites d'ankylose peuvent apparaître dans le ligament parodontal exacerbant l'ankylose (74).

3.5.1.1.3. De la résorption radiculaire

La résorption radiculaire est comparable entre les dents en infra-occlusion avec une dent successionnelle et celles non affectées. En cas d'agénésie, elle n'est pas prévisible et beaucoup plus lente, ces molaires temporaires sont souvent conservées au-delà du temps d'exfoliation normale.
En l'absence de dent successionnelle, la résorption des racines de la molaire temporaire est faible dans la petite enfance, augmente dans la deuxième décennie de la vie puis se stabilise dans la troisième. On a donc une diminution du taux de résorption radiculaire avec l'avancée en âge. C'est pourquoi lorsque ces molaires temporaires sont toujours présentes à l'âge de 20 ans, il y aurait un bon pronostic pour leur maintien dans le temps (74).

3.5.1.2. Délai d'exfoliation des molaires temporaires

On retrouve quatre situations :

Avec prémolaire sous-jacente *(avec ou sans ankylose associée à l'infra-occlusion)*

Situation A : Dans la majorité des cas, on a une résorption radiculaire de la molaire temporaire suivi de son exfoliation naturelle lors de l'éruption de la prémolaire. Elle a lieu avec un léger retard de 6 mois environ (*Figure 19*).

Si une ankylose était présente, la zone de fusion est résorbée dans le même temps.

Figure 19 : Evolution de la résorption radiculaire de la seconde molaire temporaire en infra-occlusion par la prémolaire successeur (39).

Situation B : Dans les cas d'infra-occlusions sévères, de position ectopique de la prémolaire et/ou d'ankylose très étendue, la molaire temporaire peut persister sur l'arcade entrainant une rétention ou une éruption ectopique de la prémolaire.

Sans prémolaire sous-jacente *(avec ou sans ankylose associée à l'infra-occlusion)*

Situation C : Dans la majorité des cas, il n'y a pas de résorption radiculaire et donc pas d'exfoliation spontanée d'attendue *(Figure 20)*. La plupart des molaires temporaire avec agénésie de la prémolaire maintenues sur l'arcade peuvent être conservées jusqu'à l'âge adulte.

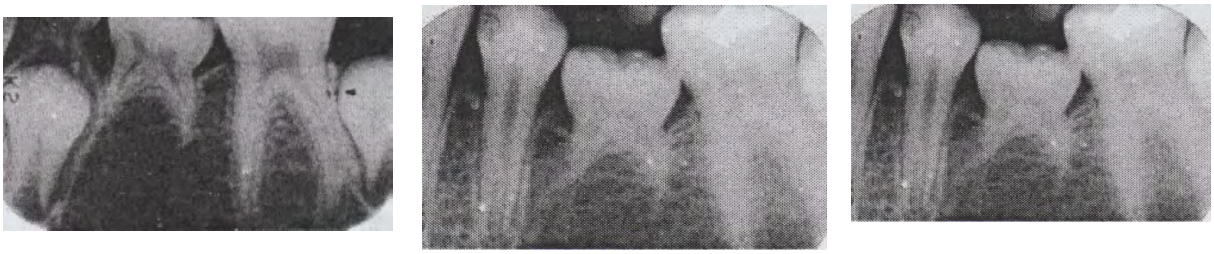

Figure 20 : Evolution de la résorption radiculaire de la seconde molaire temporaire en infra-occlusion sans prémolaire successeur (39).

Situation D : Avec le temps, la résorption radiculaire peut avoir lieu allant jusqu'à la perte de la molaire temporaire (la zone d'ankylose est rompue aussi) (*Figure 21*).

Figure 21 : Développement et évolution dans le temps d'une seconde molaire temporaire sans prémolaire permanente successeur (39).
B : à 10 ans et 7 mois, légère résorption radiculaire.
C : à 14 ans et 9 mois, progression de la résorption. La dent est en infra-occlusion.

Donc, lorsque l'on choisit de maintenir sur l'arcade la molaire temporaire, il y a 2 issues possibles dans le temps.
Soit, on a une exfoliation due à la résorption radiculaire (Situations A et D), le plus souvent quand il y a une dent successionnelle.
Soit, on a persistance de la dent sur l'arcade du à :

- L'absence de la prémolaire (Situation C)
- Une infra-occlusion sévère, une ankylose étendue, une malposition du germe de la prémolaire (Situation B)

3.5.1.3. Autres complications

Douleurs et infection :

En général, la découverte de l'infra-occlusion est fortuite mais parfois une douleur en relation avec une molaire en infra-occlusion peut-être retrouvée. Elle est localisée dans la région ou se trouve la molaire temporaire en cause.
Elle provient le plus souvent non pas de l'infra-occlusion en elle-même mais plutôt d'une zone d'infection crée par cette dernière et/ou d'éventuelles complications associées.
Douleur et infection sont notamment retrouvées dans les cas sévères lorsque la dent est submergée par la gencive (71).

Complications techniques lors de l'extraction :

Le caractère fréquemment ankylosé des molaires temporaires en infra-occlusion va compliquer leur extraction car l'on va avoir une plus grande résistance de la dent lors de sa mobilisation. Il peut en résulter des fractures radiculaires lors de l'intervention. Dans ce cas des fragments résiduels peuvent être laissés en place dans l'os (20, 71).

Des fragments de racines peuvent également être retrouvés dans les cas ou la molaire temporaire en infra-occlusion a été laissée en place sur l'arcade pour qu'elle s'exfolie de façon naturelle (71).

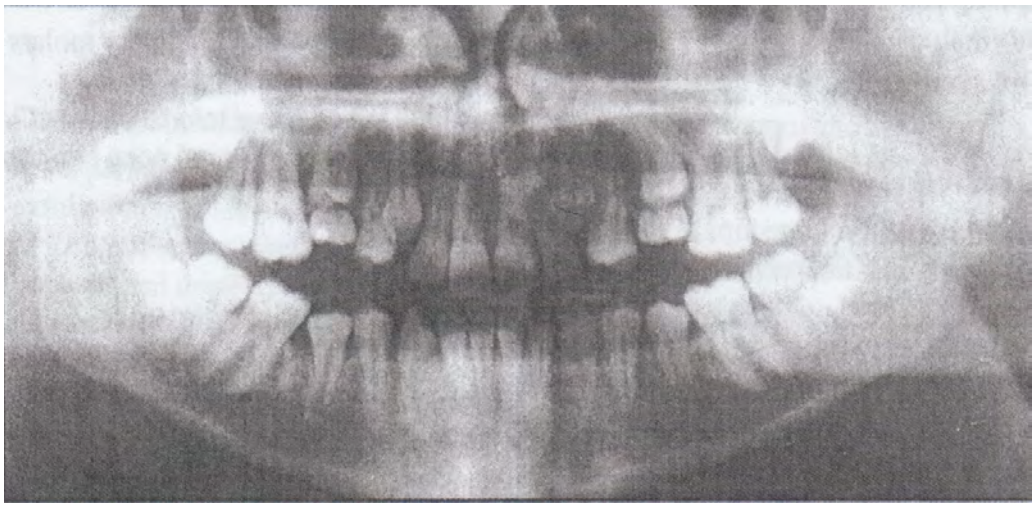

Figure 22 : Radiographie panoramique montrant le fragment radiculaire distal de la 85 retenu après exfoliation (20).

Si ces derniers ne sont pas retirés, ils peuvent compliquer, par la suite, les éventuels traitements orthodontiques et/ou prothétiques.

C'est pourquoi, il peut s'avérer nécessaire de réaliser au préalable une alvéolectomie afin de faciliter l'avulsion et ce d'autant plus s'il s'agit d'une infra-occlusion sévère. Néanmoins, cela peut entrainer des pertes de substances osseuses plus ou moins importantes et des suites opératoires pouvant être douloureuses (71).

De plus, les molaires temporaires en infra-occlusion présentent parfois des zones de fusion avec la paroi osseuse des sinus maxillaires. En cas d'extraction, il existe alors un risque de créer une communication avec le sinus (communication-bucco-sinusienne) pouvant conduire à des complications notamment infectieuses (20).

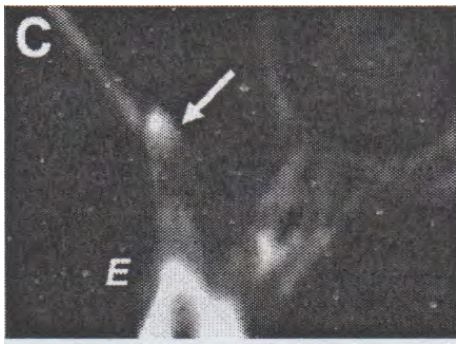

Figure 23 : Reconstruction par 3D-CT Scan montrant la proximité de la racine palatine de la 55 et le bord inférieur du sinus maxillaire (au niveau de la flèche) (33).

Au niveau osseux, les molaires temporaires en infra-occlusion ont une hauteur d'os alvéolaire diminuée du fait de la diminution de croissance et de développement (19).
Après la perte de la molaire temporaire et l'éruption de la dent successionnelle, cette hauteur va se « normaliser » (4, 71).
Cependant, en cas d'agénésie, d'infra-occlusion sévère et/ou d'extraction tardive, il peut y avoir une perte d'os alvéolaire plus ou moins importante qui peut elle aussi compliquer les éventuels traitements restaurateurs (19).

3.5.2. Conséquences sur les dents adjacentes et antagonistes

3.5.2.1. Versions

Le phénomène de version est considéré, par la majorité des auteurs, comme étant une conséquence majeure de l'infra-occlusion. On va observer une inclinaison des dents adjacentes à la dent en infra-occlusion, le plus souvent de la dent située distalement par rapport à la molaire en infra-occlusion (notamment les premières molaires permanentes). L'importance de la version est directement corrélée au degré de l'infra-occlusion (22, 71).

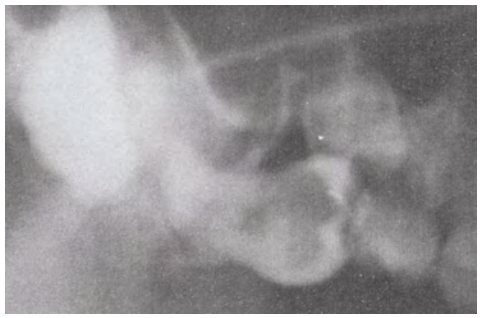

Figure 24 : Rétro-alvéolaire montrant la mésio-version sévère de la 16 (17).

Cette version peut s'expliquer par la modification localisée de l'orientation des fibres trans-septales. Initialement horizontales, elles forment une chaine continue et parallèle au plan occlusal reliant chaque dent entre elles. Cela maintient les contacts inter-proximaux, stabilise les dents et conserve la distance mésio-distale entre chaques dents.

L'infra-occlusion va entrainer une altération du plan occlusal qui engendre à son tour des changements similaires au niveau du système de fibres trans-septales qui s'inclinent alors en diagonale et vers le bas, en direction de la dent en infra-occlusion (6, 7, 8).

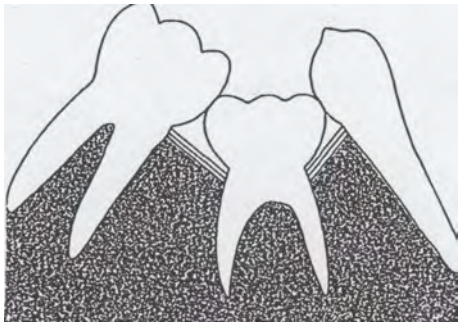

Figure 25 : Réarrangement des fibres trans-septales en présence d'une infra-occlusion (6).

Ce changement entraine une pression apicale et mésiale sur la dent distale, et apicale et distale sur la dent mésiale ; la dent en infra-occlusion restant fixe.
La version va alors s'effectuer autour d'un centre de rotation situé dans la portion coronaire de la dent entrainant un déplacement important des apex radiculaires loin de la dent en infra-occlusion, tandis que le déplacement coronaire reste minimal (6, 7, 8).

Figure 26 : Tracé de radiographie panoramique montrant l'éloignement des apex radiculaires loin de la dent en infra-occlusion (6).

Cependant, la version pourrait être appréhendée, selon certains auteurs, non pas comme une conséquence mais comme une cause d'infra-occlusion...

C'est pourquoi, lorsque l'on décide de conserver sur l'arcade les molaires temporaires en infra-occlusion, il est intéressant d'empêcher et/ou de limiter cette version en restaurant le niveau occlusal de la dent en infra-occlusion.

En cas d'avulsion de la molaire temporaire, il peut-être nécessaire de redresser la première molaire temporaire orthodontiquement pour réouvrir un espace suffisant pour l'éruption de la prémolaire ou la réhabilitation prothétique en cas d'agénésie.

3.5.2.2. Égressions (ou supra-éruption)

Une égression compensatrice de la dent antagoniste est souvent retrouvée. Mais après éruption de la prémolaire ou réhabilitation prothétique de l'espace, les relations verticales normales seront ré-établies en règle générale.

Comme pour les versions des dents adjacentes une réhabilitation préventive de la hauteur occlusale de la molaire temporaire permet donc d'éviter l'apparition d'égressions (22, 71).

Figure 27 : « Bitewing » montrant l'infra-occlusion de la 85 et l'égression de son antagoniste chez un enfant de 3 ans (4).

3.5.3. Conséquences sur le germe sous-jacent de la prémolaire

La persistance sur l'arcade de la molaire temporaire peut avoir des conséquences sur la prémolaire successionnelle.

3.5.3.1. Eruption ectopique et rotation : perturbation de l'éruption de la prémolaire

Il n'y a pas de retard global d'éruption de la prémolaire après exfoliation de la molaire temporaire (71). Mais il peut y avoir une perturbation de l'éruption de la prémolaire (31). On peut ainsi retrouver, notamment en cas d'infra-occlusion sévère, une position ectopique du germe (22).

Son axe d'éruption et le chemin sont alors perturbés et la dent se retrouve en position ectopique sur l'arcade ; jusqu'à la malposition horizontale. Elle peut aussi se trouver à sa place sur l'arcade mais en rotation.

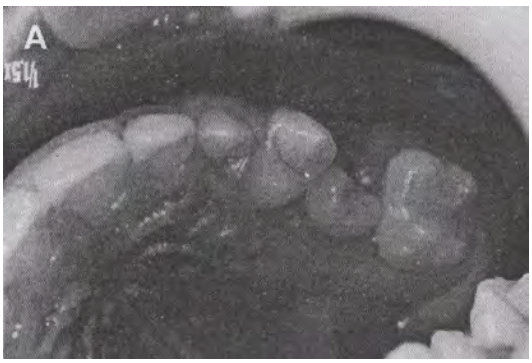

Figure 28 : Photographie intra-buccale montrant suite à l'exfoliation de la 55 en infra-occlusion sévère, l'éruption en rotation de la 15 (33).

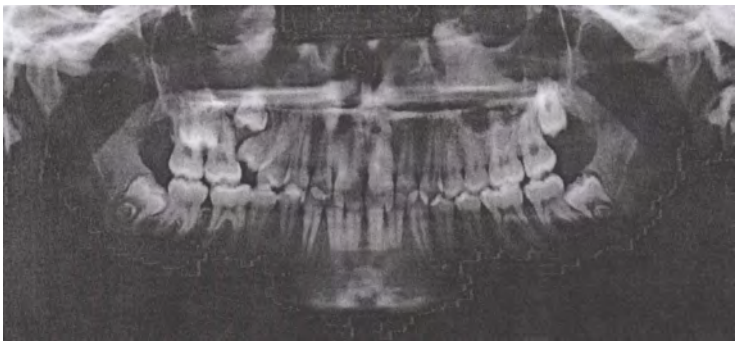

Figure 29 : Radiographie panoramique (31).

3.5.3.2. Morphologie atypique

Aucune anomalie morphologique particulière n'est retrouvée de façon systématique sur les prémolaires succédant aux molaires temporaires en infra-occlusion.

La morphologie coronaire est respectée et il n'y a pas d'hypoplasie, ni d'hypominéralisation de la couronne du germe de la prémolaire sous-jacente car l'édification coronaire des prémolaires débute très tôt.

Par contre, il peut y avoir des perturbations au niveau du développement radiculaire avec des coudures des racines, surtout dans les infra-occlusions sévères ou l'édification a eu lieu au contact des corticales nasale ou sinusienne (22). La dent en infra-occlusion ankylosée forme un obstacle à l'éruption du germe sous-jacent.

La mise en place sur l'arcade de ces prémolaires à l'axe d'éruption perturbé et aux racines coudées pourra être difficile et ce d'autant plus si elles sont gênées par les versions des dents adjacentes.

3.5.4. Conséquences fonctionnelles sur l'occlusion

Les répercussions peuvent être plus ou moins graves mais nécessitent souvent pour leur correction des traitements orthodontiques, prothétiques, voir même parfois chirurgicaux au niveau de l'ATM (20, 22, 71).

3.5.4.1. Troubles de l'occlusion/Malocclusions

Les malpositions dentaires (version, égression,...) qui peuvent se mettent en place vont entrainer des troubles occlusaux (71) :

- Contacts prématurés et interférences occlusales
- Modifications de la position d'intercuspidie maximum et des mouvements de latéralités
- Diminution du coefficient masticatoire quand plusieurs molaires temporaires sont touchées due à la diminution des contacts occlusaux

3.5.4.2. Déviation des milieux inter-incisif

Le milieu inter-incisif peut être dévié du côté ou se trouve la dent atteinte (en présence d'une affection unilatérale) (22, 71).

3.5.4.3. Béance latérale et dysfonction linguale

Dans les cas d'infra-occlusion multiples quand on a à la fois des molaires submergées au maxillaire et à la mandibule, on a souvent une béance latérale postérieure (retrouvée dans la littérature sous le nom de « open-bite ») (19, 71).

Une interposition latérale de la langue au niveau de la béance peut se mettre en place par compensation et cette « poussée linguale » va tendre à l'augmenter.

Cette dysfonction est la conséquence mais non la cause de l'infra-occlusion.

Figure 30 : Photographie intra-buccale montrant la « poussée » latérale de la langue (71).

4. Prise en charge

Il n'existe pas à l'heure actuelle dans la littérature de ligne de conduite clairement définie quant à la prise en charge des dents temporaires en infra-occlusion.

Il existe néanmoins de nombreuses possibilités thérapeutiques à la disposition du praticien pour lui permettre de traiter les différentes situations cliniques qu'il peut être amené à rencontrer au cours de son exercice. Chacune de ces situations sera à traiter au cas par cas.

Les différentes stratégies de prise en charge que l'on retrouve le plus fréquemment dans la littérature sont les suivantes :

- Conservation de la dent en infra-occlusion sur l'arcade avec ou sans restauration de la hauteur occlusale, avec des contrôles fréquents
- Extraction avec maintien ou fermeture de l'espace

4.1. Critères décisionnels

Le choix de la prise en charge passe avant tout par une bonne analyse de la situation et des différents critères décisionnels. Les éléments à prendre en compte varient d'une publication à l'autre, néanmoins certains facteurs sont retrouvés plus fréquemment dans la littérature (11, 23, 31, 33, 58).

On peut distinguer 5 grands critères à analyser avant de prendre une décision de prise en charge.

a) Agénésie ou non de la prémolaire successionnelle

C'est l'un des facteurs de décision majeur et dans la littérature de nombreux auteurs distinguent ainsi deux grands types de prise en charge : avec ou sans agénésie (23, 58).

b) Sévérité de l'infra-occlusion et progression dans le temps

La prise en charge devra être d'autant plus rapide que l'infra-occlusion est sévère et/ou que sa progression est rapide.

c) Complications associées et risques de séquelles dans le temps

Mésioversion des premières molaires permanentes, égressions, maloclusions,... qui risquent de se compliquer et d'entrainer une perte d'espace pour l'éruption de la prémolaire ou la réhabilitation prothétique en cas d'agénésie.

d) Position du germe sous-jacent (si la prémolaire est présente)

Evaluation du risque d'éruption ectopique et de la résorption des racines de la molaire temporaire.

e) Stade de développement et résorption radiculaire

Evaluation du stade de développement et du support radiculaire.

D'autres critères sont également évoqués et à prendre en compte :

- Pose du diagnostic (précoce ou tardif)
- Début de l'infra-occlusion (précoce ou tardive)
- Nombre de dents affectées – Nombre éventuel d'agénésie
- Potentiel éruptif de la prémolaire successionnelle
- Support osseux alvéolaire
- Éruption sur l'arcade et mise en occlusion des premières molaires permanentes
- Relation avec les dents voisines et antagonistes
- Age du patient
- Présence de lésions carieuses
- Hygiène bucco-dentaire du patient
- Risque carieux individuel (RCI)
- Classe squelettique et dentaire – Typologie faciale

L'existence d'une éventuelle ankylose associée à l'infra-occlusion de la molaire temporaire n'influe pas sur la décision. Dans la littérature, la prise en charge est indépendante du caractère ankylosé ou non de la molaire temporaire qui n'est pas précisé de façon constante dans les articles.

4.2. Les différents types de traitements

4.2.1. Prise en charge des patients sans agénésie de la prémolaire

Selon Jenkins et coll. (31), quand il y a une dent successionnelle le but majeur des différents traitements des molaires temporaires en infra-occlusion est de permettre l'éruption normale de la prémolaire.

Pour cela, il est important de prévenir la perte d'espace et de guider au maximum l'éruption des premières molaires permanentes.

On distinguera globalement deux grands types de prise en charge ; la conservation ou bien l'extraction de la molaire temporaire en infra-occlusion. Un traitement ODF peut leur être associé si besoin.

4.2.1.1. Conservation de la dent en infra-occlusion sur l'arcade

Lorsqu'il n'y a pas de perturbations occlusales majeures, que la vitesse de progression de l'infra-occlusion est lente, que le risque de perte d'espace pour l'éruption de la dent permanente est faible, que le germe de la prémolaire successionnelle est en bonne position et si le support radiculaire de la molaire temporaire est favorable (résorption radiculaire faible), il est possible et même recommandé de maintenir la dent en infra-occlusion sur l'arcade (39).

4.2.1.1.1. Abstention thérapeutique avec contrôles réguliers

Dans les cas d'infra-occlusions légères ou modérées, où la molaire temporaire se situe au niveau ou légèrement au-dessus des points de contacts avec les dents adjacentes, le maintien peut se faire sans restauration de la molaire temporaire (12). Cependant cette approche conservatrice avec abstention thérapeutique ne prend pas en compte les perturbations (versions,...) qui peuvent se mettre en place en laissant la dent en infra-occlusion sur l'arcade durant la croissance osseuse et alvéolaire de l'enfant (31).

4.2.1.1.2. Maintien avec restauration de la hauteur occlusale

Dans la plupart des cas, le maintien de la dent sur l'arcade est associée à une restauration de sa hauteur occlusale pour prévenir d'éventuelles complications (versions, égressions,...), rétablir des contacts proximaux et une occlusion correcte et guider l'éruption des premières molaires permanentes en bonne position (11, 22, 31, 33, 58).

Il existe différentes techniques à la disposition du chirurgien-dentiste pour lui permettre de restaurer la dent :

- Utilisation de résine composite
- Mise en place de coiffe métallique préformée

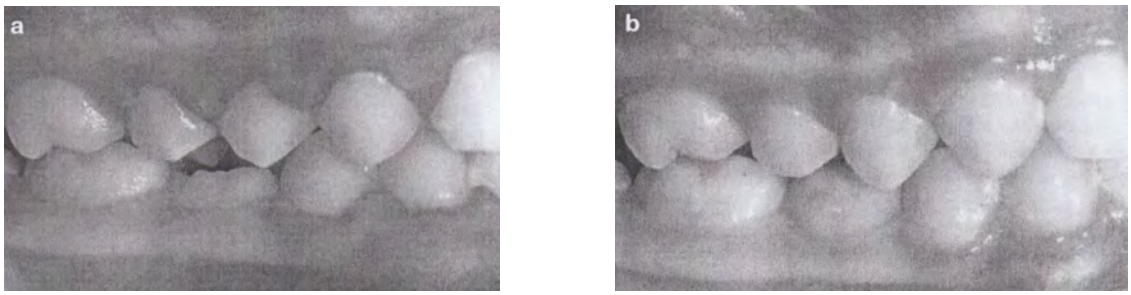

Figure 31 : Photographies intra-buccales montrant le traitement d'une infra-occlusion par restauration de sa hauteur occlusale avec un composite (34).

a. Situation initiale : infra-occlusion légère de la 85.

b. Situation finale : réduction du diamètre inter-proximal et restauration de la surface occlusale au composite. Maintien de l'intégrité de l'arcade et prévention des versions et égressions.

4.2.1.1.3. Luxation

Cette technique s'appuie sur l'idée que l'union osseuse entre une dent ankylosée et l'os alvéolaire peut-être rompue, permettant ainsi à la dent de poursuivre normalement son éruption (31, 58). Elle serait à utiliser dans les cas d'infra-occlusion sévères.

Seuls quelques cas cliniques ont été décrits dans la littérature et les opinions divergent quant à la réussite de cette méthode dont les résultats sont très controversés.

Il est important de noter que la plupart des études concernant la luxation de dents ankylosées portent sur la luxation de dent permanente ankylosée en infra-occlusion.

Krakovia a conclu à un succès limité de la luxation dans le cadre d'une étude portant sur des dents permanentes ankylosées et ne recommande pas l'utilisation de cette thérapeutique dans les cas d'infra-occlusion (38).

A l'inverse, selon Parissay et coll., la luxation de la dent en infra-occlusion peut-être considérée comme une option de traitement sûre permettant de maintenir l'espace (58).

D'autres auteurs tels que Biederman et coll. et Lygidokis et coll. ont eux-aussi rapporté une certaine efficacité de la technique pour casser l'ankylose osseuse (9, 46, 68).

De plus, selon Dean et coll., la luxation pourrait être répétée après 6 mois en cas de non-succès immédiat (16).

Cas clinique décrit par Parissay et coll. (58) :

Un cas de luxation réalisée sur une dent temporaire en infra-occlusion ankylosée a été décrit dans la littérature.

Un patient de 5 ans a été adressé par son dentiste pour la prise en charge d'une molaire temporaire mandibulaire en infra-occlusion. Le patient n'avait aucuns antécédents médicaux particuliers.

L'examen clinique endo-buccal a révélé de multiples lésions carieuses dans la région maxillaire antérieure et une 75 en infra-occlusion sévère. Seule était visible en bouche la cuspide mésio-linguale *(Figure 32a)*.

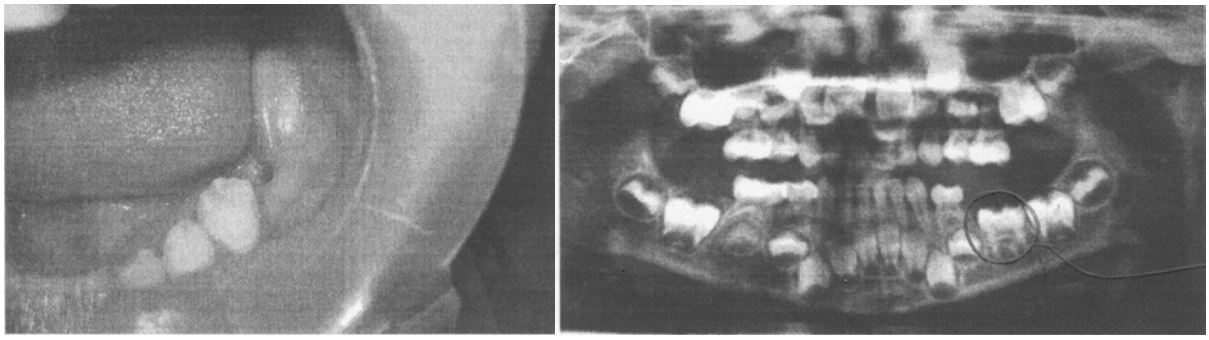

Figure 32 : Situation initiale (58).
a : Photographie intra-buccale de la 75 submergée
b : Radiographie panoramique de la 75 submergée

L'examen radiographique *(Figure 32b)* a montré que la 75 était ankylosée et associée à un retard de développement du germe de la prémolaire (35) en comparaison avec le germe de la 45. De plus, le follicule dentaire de la 35 était situé complètement entre les racines de la dent en infra-occlusion.

Compte tenu du développement anormal du germe de la 35 une intervention rapide a été décidée. Une approche conservatrice via la technique de luxation a été préférée du fait de la proximité avec le germe de la 75.

La table occlusale de la dent submergée a été exposée dans la cavité buccale en supprimant la gencive qui la recouvrait et le site chirurgical a été comblé avec de l'IRM afin d'empêcher qu'il ne se referme *(Figure 33)*. De plus une lésion carieuse a été détectée au centre de la face occlusale de la 75.

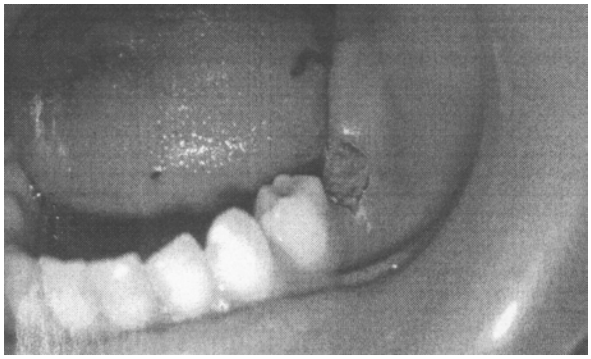

Figure 33 : Photographie intra-buccale du site chirurgical comblé avec de l'IRM (58).

Après une semaine, la dent ankylosée a été luxée mésialement et distalement avec un élévateur chirurgical. Après un mois, devant l'absence de signes cliniques et radiologiques évidents de reprise d'éruption de la dent, elle a été luxée une seconde fois.

Après 4 mois, la dent a fait son éruption et atteint le niveau occlusal des autres dents *(Figure 34)*. De plus des signes évidents du développement de la 35 était visible sur la radiographie de contrôle. Après l'éruption complète de la dent temporaire, la lésion carieuse a été restaurée avec du composite (*Figure 35)*.

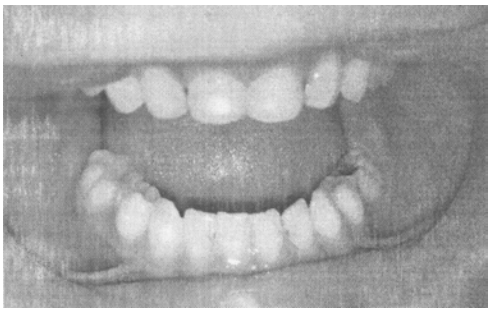

Figure 34 : Photographie intra-buccale de la 75 quatre mois après la luxation (58).
Figure 35 : Photographie intra-bucale de la 75 après restauration au composite (58).

Après dix mois, un résultat favorable a été observé en ce qui concerne l'évolution et le maintien de la 75 ainsi que le développement de la 35.

4.2.1.1.4. Évolution dans le temps

Lors du maintien de la molaire temporaire en infra-occlusion le praticien doit se poser la question suivante : Jusqu'à quand pourra t'-on maintenir cette dent sur l'arcade?

En l'absence de complications le maintien pourra se poursuivre jusqu'à la résorption radiculaire suivie de l'exfoliation naturelle de la molaire temporaire, attendue dans un délai d'environ 6 mois en comparaison avec le côté controlatéral (22, 39). (cf délai d'exfoliation).
Au cours de la rhizalyse, on peut aussi choisir d'extraire pour essayer « d'accélérer » l'éruption de la prémolaire.
Si des complications apparaissent, il faut extraire et mettre en place un mainteneur d'espace.
En cas d'ankylose associée à l'infra-occlusion, si l'on note une absence d'exfoliation passé le délai de 6 mois, il faudra extraire aussi.

De plus certains auteurs ont noté que lors de la restauration de la hauteur de la couronne clinique au niveau occlusal et du rétablissement des contacts occlusaux et proximaux de la molaire temporaire en infra-occlusion, on peut dans certains cas assister à une reprise de la résorption radiculaire suivie de son exfoliation (34).
Cela suggérerait que le phénomène de résorption et d'exfoliation pourrait être déclenché et/ou stimulé par le rétablissement des contacts et des fonctions de la dent en infra-occlusion (11).

Le praticien devra donc effectuer une surveillance continue et régulière de l'évolution de la situation par des observations cliniques et radiographiques périodiques. Ceci afin de s'assurer de la résorption radiculaire de la molaire temporaire et de l'éruption physiologique et non ectopique de la prémolaire.

4.2.1.2. Extraction et maintien de l'espace pour l'éruption de la dent successionnelle

L'approche chirurgicale est une solution souvent privilégiée à l'approche conservatrice par les chirurgiens-dentistes. En effet, l'extraction est la technique recommandée par la plupart des auteurs afin de prévenir les risques de perturbations de l'exfoliation de la molaire temporaire, de l'éruption de la prémolaire permanente et de l'occlusion.
Cependant, l'extraction systématique de toutes les dents en infra-occlusion n'est pas justifiée.
Elle va être recommandée dans les cas suivants (11, 33, 58) :

- Infra-occlusions sévères ou en progression rapide sous la muqueuse gingivale
- Versions sévères ou complications occlusales majeures
- Risque de perte d'espace
- Eruption ectopique de la dent successionnelle ou mauvaise position du germe (qui risque de compromettre le bon déroulement de la résorption radiculaire)

- Support radiculaire, osseux ou parodontal déficient
- Présence de caries ou bien d'un abcès
- Mauvaise hygiène bucco-dentaire
- Impossibilité de suivi régulier

4.2.1.2.1. Extraction précoce

Selon certains auteurs l'extraction doit être effectuée le plus tôt possible (4).

Ainsi, pour Kurol et Thilander, une extraction précoce est nécessaire quand il y a une combinaison de perturbations occlusales associant une infra-occlusion sévère, une version importante des dents adjacentes et une malposition de la dent permanente sucessionnelle avec résorption irrégulière des racines (39).
Pour d'autres auteurs, il faut que cette infra-occlusion sévère soit associée à des signes évidents d'un futur encombrement dentaire et de perte d'espace pour que l'extraction précoce soit envisagée. Dans ces cas-la l'intervention ne doit pas être différée (74).

Cette thérapeutique va demander une bonne gestion sur le long terme en attendant l'éruption de la prémolaire et ce en denture mixte.

L'extraction peut parfois s'avérer difficile techniquement et des fractures des racines, perturbations ou malformations du germe de la dent successionnelle peuvent résulter d'un traumatisme chirurgical lors d'une extraction trop précoce (4, 31).
Dans certains cas où la proximité entre la molaire temporaire et le germe de la dent permanente est très importante l'extraction n'est pas forcement la technique la plus indiquée.

Quand cela est possible, il est toujours préférable de différer l'extraction jusqu'à ce que la première molaire permanente fasse son éruption afin de la guider naturellement en bonne position (4, 22, 31, 38, 52).

4.2.1.2.2. Extraction tardive

Elles sont à réaliser en cas de :

- Présence de caries ou bien d'un abcès

- Mauvaise hygiène bucco-dentaire
- Détection tardive
- D'infra-occlusion sévère
- Echec de la thérapeutique initial de maintien : augmentation de l'infra-occlusion, conséquences délétères sur l'occlusion,...
- Délai d'exfoliation naturelle dépassé de plus de 6 mois (absence de résorption radiculaire et/ou éruption ectopique de la prémolaire)

Dans certains cas, les perturbations engendrées par la non-avulsion peuvent être importantes allant jusqu'à la ré-inclusion complète de la molaire temporaire (33). Cependant, l'impaction totale reste considérée comme étant un phénomène très rare (2, 51).

Cas cliniques

Cas clinique décrit par Kocadereli et coll. (38) : Extraction précoce puis réouverture de l'espace par redressement de la 16.

Un garçon de 7 ans présentait des douleurs dans la région maxillaire postérieure gauche. L'examen clinique endo-buccal a mis en évidence une version mésiale sévère de la 16. Toutes les dents temporaires étaient sur l'arcade à l'exception de la 55, mais le patient et ses parents ne se souvenaient pas que cette dent ait été extraite.
A l'examen radiographique la 55 était submergée *(Figure 36 a et b)*.

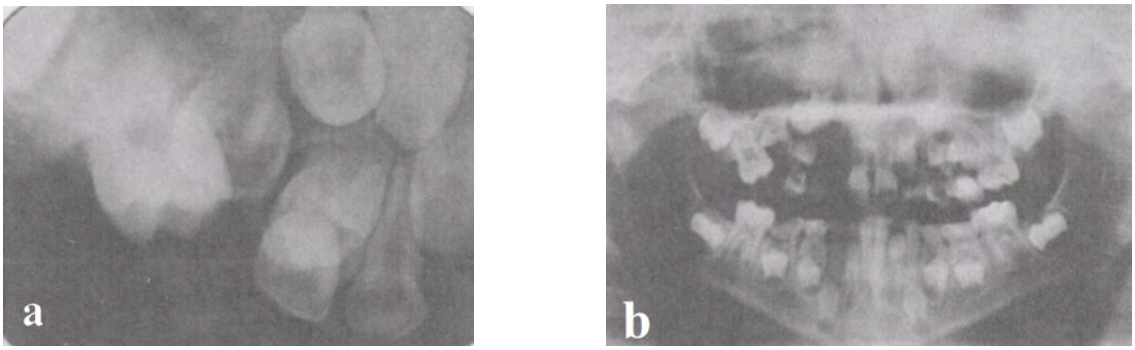

Figure 36 : Situation initiale (38).
a : Radiographie rétro-alvéolaire montrant le déplacement de la 15 par rapport à la 14.
b : Radiographie panoramique montrant la 55 submergée et la version mésiale de la 16.

Les parents se rappelaient que l'enfant avait eu un accident de voiture à l'âge de 5 ans avec un traumatisme direct dans la région buccale. Cette information expliquait la situation clinique du patient et il a été conclu que la 55 s'était ankylosée suite au traumatisme et que la 15 s'était

par la suite développée au-dessus de germe de la 14.

Il a été décidé d'extraire la 55 ankylosée en infra-occlusion sévère. La 54 bloquant l'accès à la molaire temporaire elle a été extraite aussi. A gauche la 65 et 64 ont du être extraites car elles présentaient des lésions carieuses importantes.

Une prise en charge orthodontique a eu lieu immédiatement après la cicatrisation du site d'extraction. La 16 ainsi que les autres dents ont été baguées et un appareil orthodontique fixe a été mis en place avec un ressort entre la 16 et les dents antérieures dans le but de redresser cette 16 et de regagner ainsi la place perdue pour l'éruption de la 15 *(Figure 37a)*.

Six mois plus tard, la 16 était redressée et l'espace était suffisant pour l'éruption des 14 et 15 *(Figure 37b)*. Un panoramique réalisé un an après a montré un début de migration de la 15 vers sa position normale *(Figure 37c)*. Quatre ans après le début du traitement, la 15 a fait son éruption en bonne position *(Figure 37d)*.

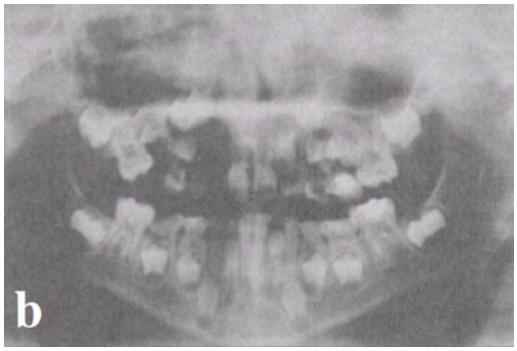

Figure 37 : Traitement et suivi (38).
a : Radiographie rétro-alvéolaire montrant le ressort en place sur la 16.
b : Radiographie panoramique après 6 mois montrant le redressement de la 16.

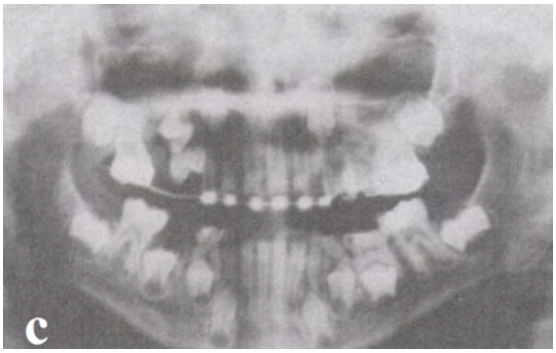

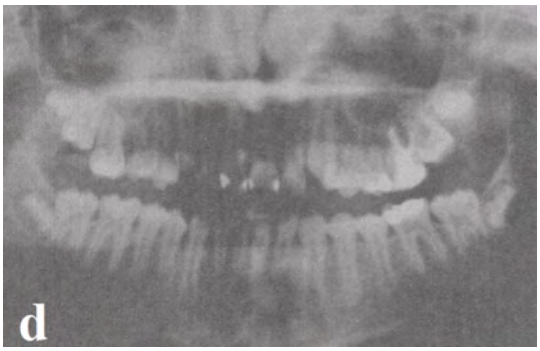

Figure 37 : Traitement et suivi (38).
c : Radiographie panoramique après 1 an montrant la 15 faisant son éruption en bonne position.
d : Radiographie panoramique après 4 ans à la fin du traitement orthodontique.

Cas clinique décrit par Altey et coll. (57) : Extraction précoce à la mandibule avec réouverture préalable de l'espace.

Une jeune fille de 8 ans a été adressée pour une prise en charge globale. Ses antécédents médicaux et dentaires étaient non contributifs. L'examen clinique endo-buccal de la patiente a révélé une dentition lactéale complète à l'exception d'une incisive mandibulaire droite nouvellement exfoliée.

La 75 était à peine visible car presque entièrement recouverte par la gencive et la 36 était versée mésialement avec une perte d'espace importante *(Figure 38a)*. Des lésions carieuses occlusales ont été détectées sur 54, 65 et 85.

A l'examen radiographique une lésion carieuse occlusale a été mise en évidence sur la 75 *(Figure 38b)*.

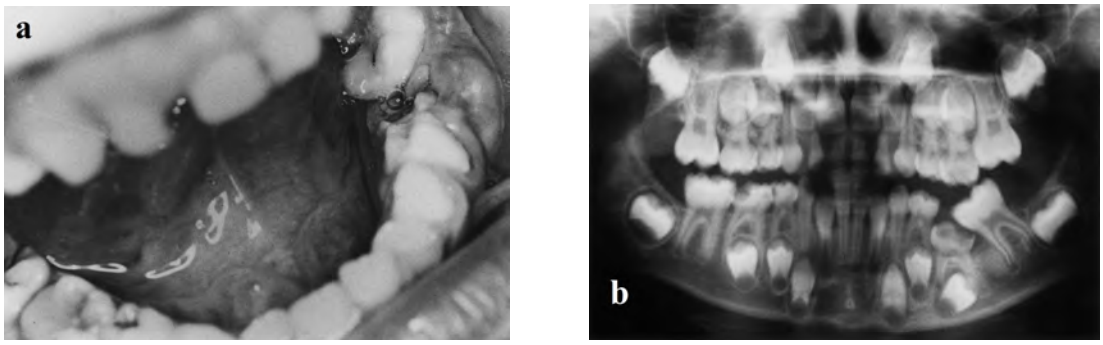

Figure 38 : Situation initiale (57).
a : Photographie intra-buccale montrant la 75 submergée.
b : Radiographie panoramique.

L'extraction de la 75 a été décidée, cependant l'inclinaison mésiale sévère de la 36 gênait l'accès et risquait de compliquer l'opération. Une réouverture préalable de l'espace a donc été réalisée grâce à un appareil amovible afin de faciliter l'avulsion de la 75 *(Figure 39)*.

Un appareil a été réalisé en résine acrylique auto-polymérisable avec deux crochets de type Adams positionnés sur les 36 et 46. Une vis d'expansion distale a été placée entre la 74 et la 36 avec la fente positionnée de façon équidistante entre les deux et s'appuyant en lingual de la 75.

Des instructions ont été données au patient concernant l'hygiène bucco-dentaire et l'entretien de l'appareil et il lui a été demandé de le porter en continu. Les parents ont reçu comme consigne d'activer la vis tous les cinq jours fournissant ainsi 0,25mm de mouvement distal de la 36.

Un espace suffisant pour l'éruption de la 35 a ainsi été obtenu au bout de sept mois et la dent temporaire a alors été extraite. Après la cicatrisation, la 35 a pu faire son éruption normalement dans la cavité buccale *(Figure 40 a et b)*.

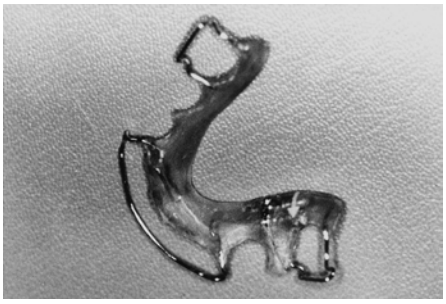

Figure 39 : Photographie de l'appareil amovible avec sa vis d'expansion distale (57).

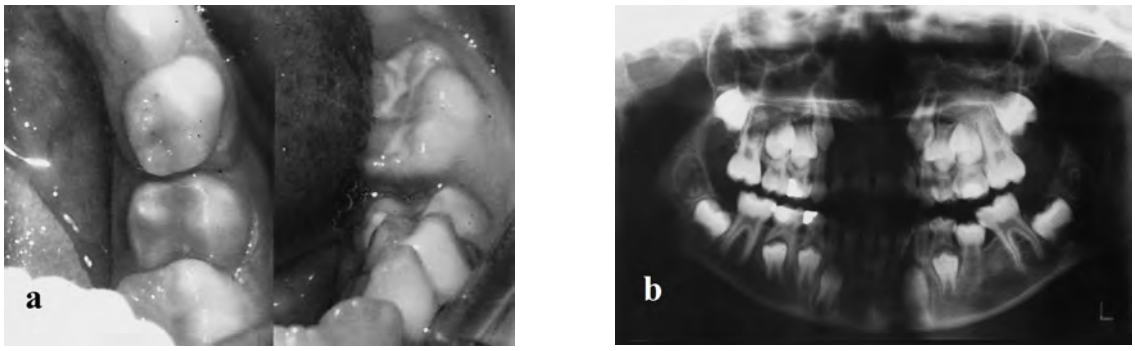

Figure 40 : Contrôle au dernier rendez-vous (57).
a : Photographie intra-buccale de la 35 en cours d'éruption.
b : Radiographie panoramique.

La prise en charge ODF a permis en plus du mouvement distal, de redresser la 36. La nécessité du redressement en plus de la réouverture a entraîné un temps de traitement assez long.

Cas clinique décrit par Kenji et coll. (33) : Extraction tardive au maxillaire avec réouverture préalable de l'espace par redressement de la 16.

Un garçon de 10 ans et 11 mois présentant une agénésie de la 15 et la 55 en infra-occlusion a été adressé au service de pédodontie de la clinique dentaire de l'hôpital universitaire de Tokushima.
L'historique dentaire incluait des visites régulières depuis l'âge d'un an et 6 mois et une restauration par amalgame de la 55 à l'âge de trois ans. Il n'y avait pas d'antécédents médicaux et familiaux particuliers. L'infra-occlusion de la 55 n'avait pas été prise en charge.
L'examen clinique endo-buccal a révélé un décalage des milieux inter-incisifs. Le patient était en denture mixte, la 53 étant la seule dent temporaire en bouche. On a observé une version des dents adjacentes (mésiale de la 16 et distale de la 14) et l'absence clinique de la 15 en bouche *(Figure 41)*.

Figure 41 : Situation initiale (33).
A : Photographie intra-buccale de face.

B : Photographie intra-buccale du secteur 1. (Flèche : absence clinique de la 15).

La radiographie conventionnelle *(Figure 42)* et le CT Scan. *(Figure 43)* ont confirmé la présence, au dessus de la 15 incluse, de la 55 avec un matériau de restauration radio-opaque en occlusal.

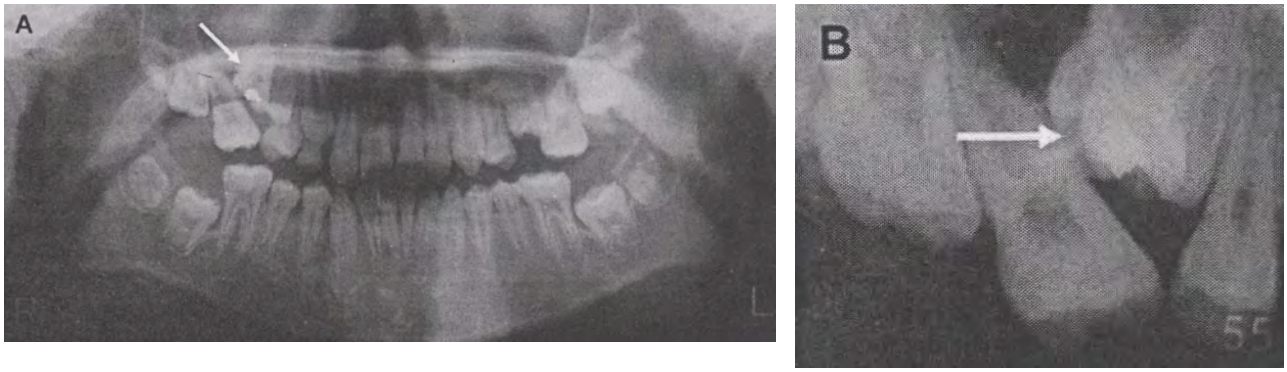

Figure 42 : Examen radiographique (33).
A : Radiographie panoramique .

B : Radiographie rétro-alvéolaire. (Flèche : 15 retenue et 55 en infra-occlusion).

Les apex des racines de la 55 se trouvaient approximativement au niveau du bord inférieur du sinus maxillaire *(Figure 43)*.

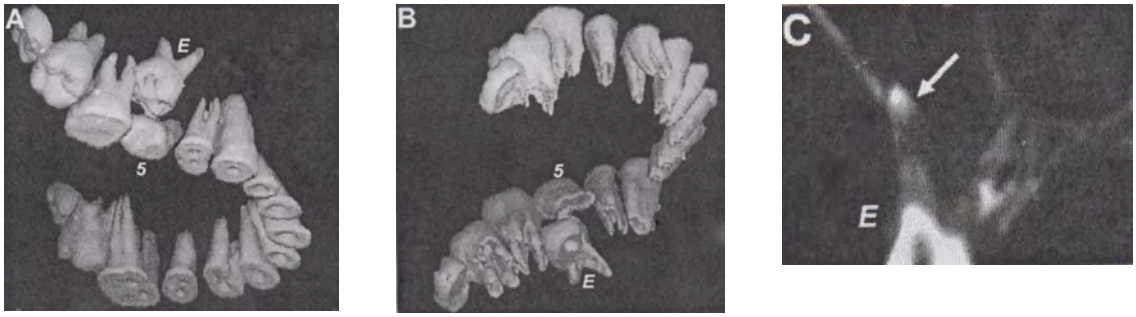

Légende :

(E : 55 - 5 : 15)

Figure 43 : Reconstruction par 3D-CT Scan (33).
A : Vue occlusale.

B : Vue apicale montrant la 55 en infra-occlusion et en position vestibulaire par rapport à la 15.

C : Image de coupe du CT-Scan. (Flèche : racine palatine de la 55 situé approximativement au niveau du bord inférieur du sinus maxillaire).

Le premier traitement a été de réouvrir l'espace en redressant la 16 versée mésialement grâce à un dispositif amovible.

Après 4 mois d'utilisation continue de cet appareil amovible, le redressement de l'axe de la 16 était terminé et un espace suffisant avait été obtenu entre la 16 et la 14. L'extraction de la 55 a alors été réalisée.

La 55 extraite présentait un amalgame occlusal, une racine disto-vestibulaire résorbée, une racine mésio-vestibulaire ankylosée et une racine palatine courbée *(Figure 44)*.

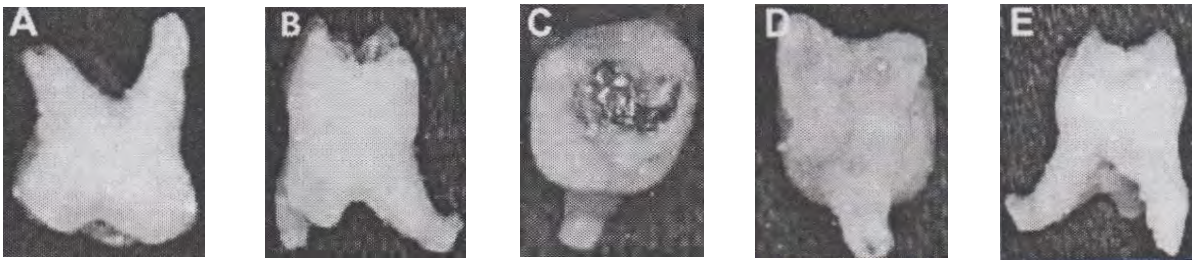

Figure 44 : Photographies de la 55 extraite sous différentes vues (32).

A : Vestibulaire ; B : Distal ; C : Occlusale ; D : Apicale ; E : Mésiale.

Trois mois après l'extraction de la 55, la 15 a fait partiellement son éruption sur l'arcade, à sa place mais en rotation de 90° (*Figure 45*). Un appareil spécifique a donc été mis en place pour corriger cette rotation.

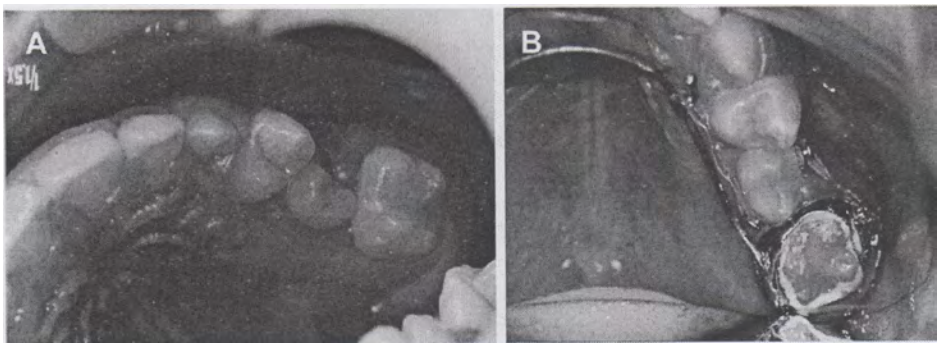

Figure 45 : Phase orthodontique (33).
A : Photographie intra-buccale montrant la 15 en rotation sur l'arcade.

B : Photographie intra-buccale de l'arc palatin en place.

Après quatre mois d'utilisation continue de l'appareil, la 15 a retrouvé une orientation correcte *(Figure 46)* et son éruption totale a été constatée lors de la visite de contrôle à un an *(Figure 47)*. Le patient a ensuite été revu lors de visites de contrôles régulières.

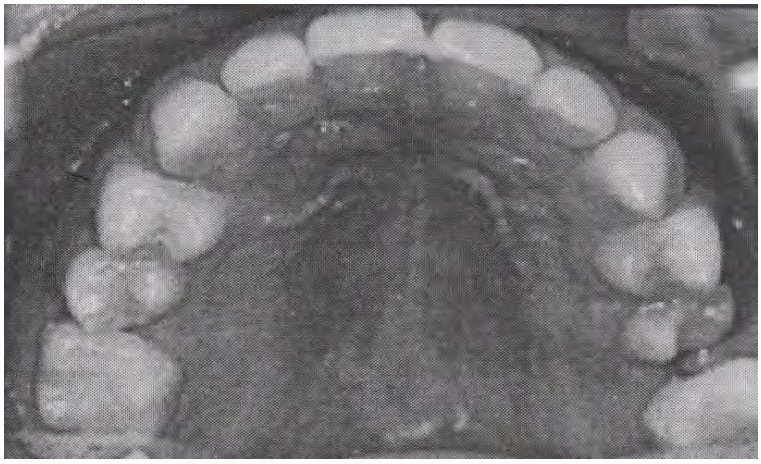

Figure 46 : Photographie intra-buccale prise à la visite de contrôle à 4 mois (33).

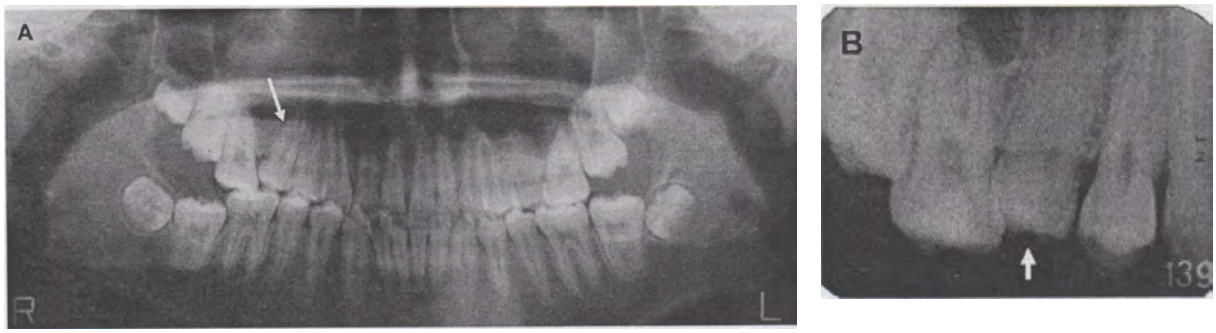

Figure 47 : Visite de contrôle à 1 an (33).
A : Radiographie panoramique.

B : Radiographie rétro-alvéolaire. (Flèche : 15 en bonne position sur l'arcade).

Pour les auteurs la mise en place de l'infra-occlusion sévère résultait à la fois de l'ankylose de la molaire temporaire et de la croissance simultanée de l'os maxillaire associée à l'éruption des dents adjacentes.

La ré-inclusion de la 55 a influé sur le positionnement du germe et son chemin d'éruption entrainant rotation et malposition.

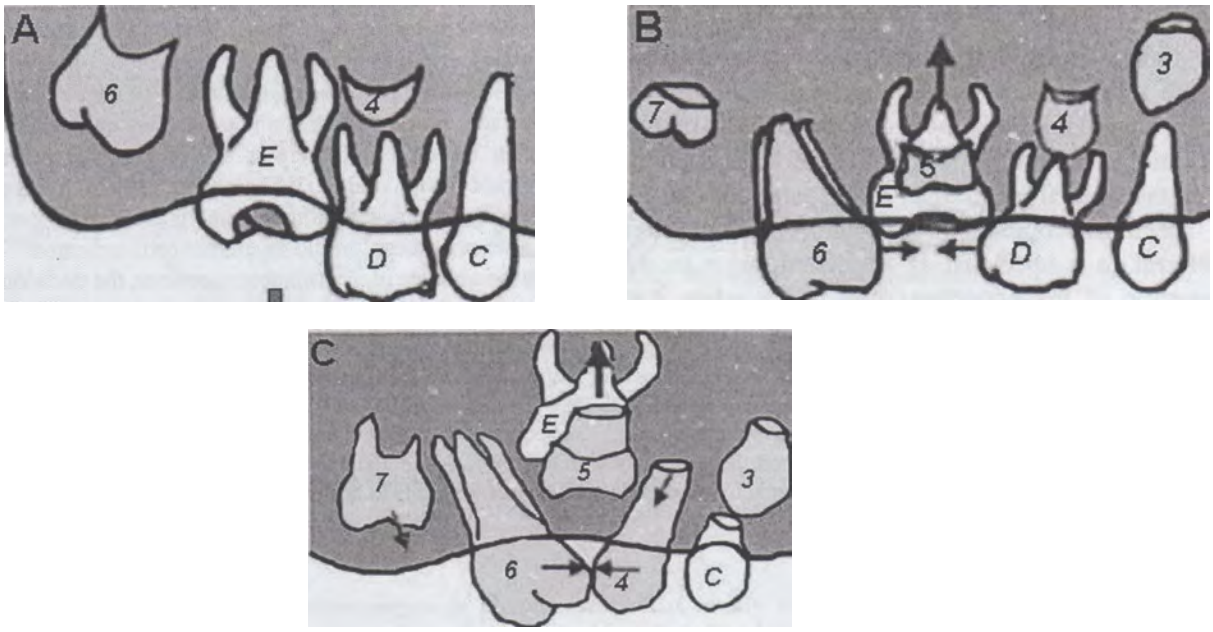

Légende :

(C = 53) ; (D = 54) ; (E = 55).

(3 = 13) ; (4 =14) ; (5 =15) ; (6 =16) ; (7 =17).

Figure 48 : Diagramme schématique de la progression de l'infra-occlusion de la 55 dans le temps (33).

A : Vers 3 ans

B : A 6-7 ans avec l'éruption de la 16 adjacente et la submersion de la 55.

C : A 10 ans avec la version mésiale de la 16, l'éruption et la version distale de la 14. La 55 et 15 sont toutes les deux retenues.

Cas clinique décrit par Jenkins et coll. (31) : Extraction tardive de la molaire temporaire en infra-occlusion.

Lorsque l'on choisit de maintenir sur l'arcade une dent en infra-occlusion, on peut avoir une éruption ectopique de la prémolaire avec persistance sur l'arcade de la dent temporaire.

Il faut donc faire attention à la position du germe de la dent permanente et surveiller son évolution et son chemin d'éruption afin de s'assurer qu'elle résorbe correctement les racines de la molaire temporaire entrainant ainsi son exfoliation.

C'est notamment le cas dans les infra-occlusions sévères où il n'y a pas eu d'extraction de réalisée.

Un patient présentait une infra-occlusion sévère de la 55 qui avait été maintenu sur l'arcade. Suite au maintien, la prémolaire permanente a fait une éruption ectopique sans résorber les racines de la molaire temporaire. Elle s'est retrouvée partiellement sortie sur l'arcade en position palatine.
Il a été nécessaire d'extraire la molaire temporaire afin de pouvoir rétablir par la suite l'alignement des prémolaires.
Dans ce cas, il eut été préférable de ne pas conserver la dent temporaire et de l'extraire.

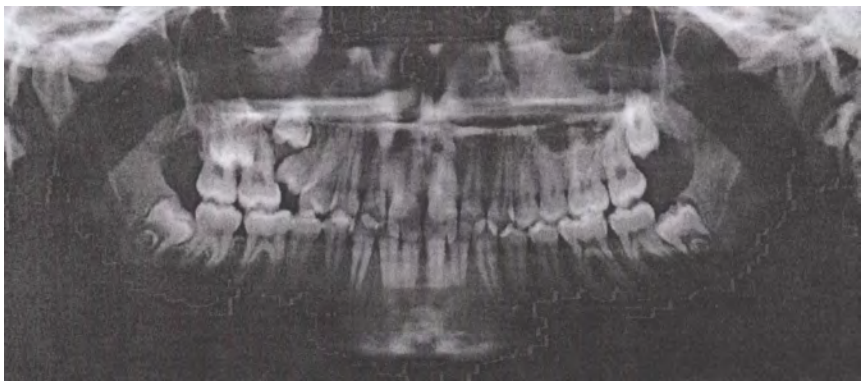

Figure 49 : Radiographie panoramique (31).

Cas clinique décrit par Catala Pizarro et coll. (12) : Infra-occlusion sévère et ré-inclusion de la 65 avec inclusion de la 25.

Un patient de 9 ans a été adressé au centre de chirurgie orale de l'école dentaire de Valence pour une douleur dans la région maxillaire supérieure gauche depuis un mois.
Les antécédents personnels et familiaux étaient non contributifs.
A l'examen clinique, il a été observé l'absence de la 25, une 24 légèrement distalisée et une 26 mésialisée. On a constaté de plus une effraction muqueuse dans cette zone ainsi que la présence d'une structure d'origine dentaire de consistance molle à la sonde (*Figure 50*). Il n'y avait aucune autre anomalie d'éruption mais des lésions carieuses dues à une hygiène bucco-dentaire déficiente.
Le patient avait apporté une radiographie panoramique réalisée quelques années auparavant sur laquelle on pouvait noter la présence d'une lésion carieuse volumineuse sur la 65. La dent était située environ 8mm en-dessous du plan occlusal (*Figure 51)*.

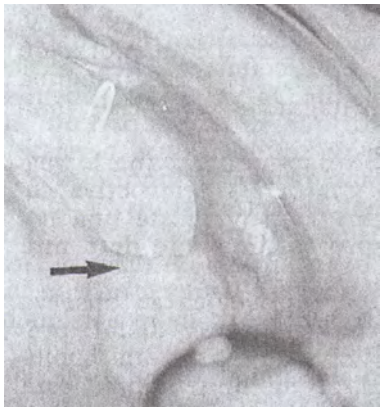

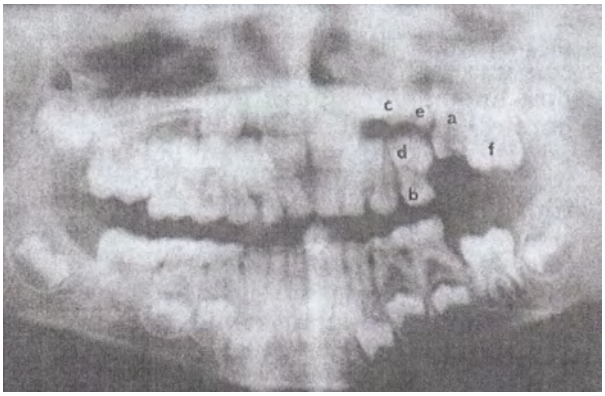

Figure 50 : Photographie intra-buccale du secteur 2 (Flèche : Effraction muqueuse et structure dentaire) (12).

Figure 51 : Radiographie panoramique prise quelques années auparavant (a = 65 ; b = 64 ; c = 23 ; d = 24 ; e = 25 ; f = 26) (12).

Au jour de la consultation, il a été observé sur les radios que la 65 était totalement ré-incluse et présentait une lésion carieuse associée à une grande perte de substance coronaire. La 25 était également incluse mais communiquait partiellement avec la cavité buccale. Elle présentait de plus une inclinaison distale importante et une lésion carieuse volumineuse *(Figures 52 et 53)*.

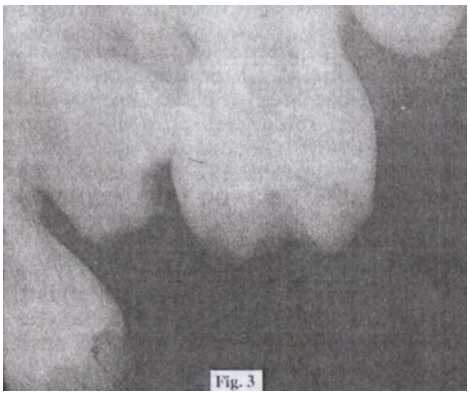

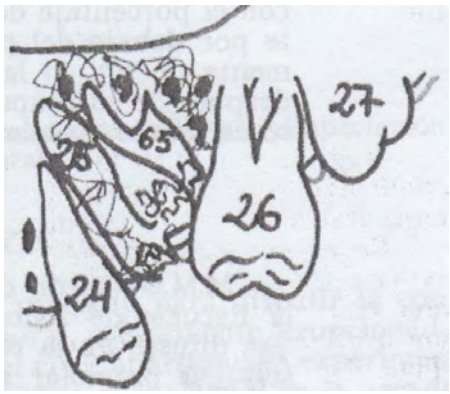

Figure 52 : Radiographie rétro-alvéolaire du secteur 2 (12).
Figure 53 : Schéma du secteur 2 (12).

La présence de zones radio-claires et radio-opaques était également compatible avec l'existence d'un tissu granulomateux englobant la 65 et la 25 *(Figures 54 et 55)*.

Figure 54 : Radiographie, cliché occlusal (12).
Figure 55 : Schéma du cliché occlusal (avec suppression de la représentation de 13 et 25) (12).

Sous anesthésie locale, les 65 et 25 ont été extraites ainsi que la zone kystique correspondante, révélant l'existence une communication avec le sinus maxillaire due à la disparition de la trame osseuse de séparation. Un curetage de la muqueuse sinusienne a été effectuée *(Figures 56 et 57)*.

A la visite de contrôle à 15 jours, l'examen montrait une cicatrisation correcte, toute symptomatologie clinique ayant disparue *(Figure 58)*.

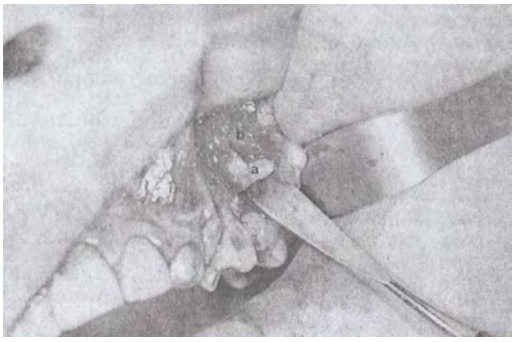

Figure 56 : Photographie intra-buccale de l'intervention chirurgicale : (a = 65 ; b = Zone kystique péri-dentaire) (35).

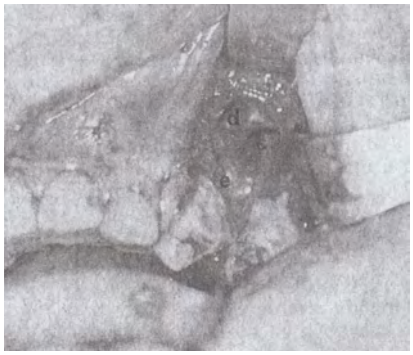

Figure 57 : Photographie intra-buccale de l'intervention chirurgicale : (c = communication bucco-sinusienne ; d = cavité kystique ; e = 25) (35).

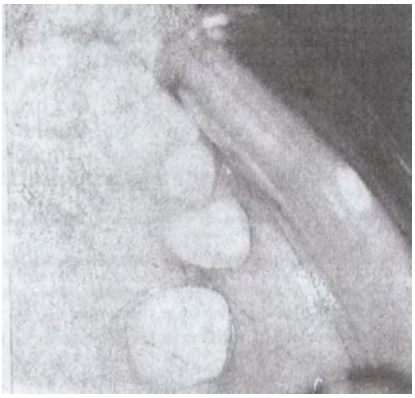

Figure 58 : Photographie intra-buccale prise lors de la visite de contrôle à 15 jours de l'opération montrant une cicatrisation correcte (35).

Le processus menant à l'infra-occlusion de la 65 a du débuter très tôt après son éruption entrainant une submersion graduelle de la 65. L'avancée du processus carieux sur la molaire temporaire a entrainé une grande perte de substance coronaire et l'apparition d'un kyste péri-apical l'englobant. Ce kyste a eu pour conséquence d'entrainer une destruction osseuse au niveau du maxillaire supérieur et du plancher du sinus entrainant un contact avec la muqueuse sinusienne et des altérations importantes.

Tout ceci a conduit à une éruption anormale de la 25, en malposition, favorisant ainsi l'accumulation de plaque et l'apparition d'un processus cariogène.

Une sinusotomie et l'extraction de la 25 ont donc été réalisées lors de l'intervention chirurgicale.

4.2.2. Prise en charge des patients avec agénésie de la prémolaire sous-jacente

Dans la littérature, il est décrit deux grands types de prise en charge principale, conservation ou extraction, ainsi qu'une alternative : la décoronation.
Le choix doit être guidé ici aussi par : la sévérité de l'infra-occlusion, les complications éventuelles associées, le stade de développement radiculaire et le support osseux alvéolaire, l'état coronaire, la présence de restauration, de lésions carieuses,...

4.2.2.1. Conservation de la dent en infra-occlusion sur l'arcade

Toujours en l'absence de contre indications particulières (pas de complications, bon support radiculaire,... (cf 4.2.1.1.), il est parfaitement envisageable de maintenir la dent temporaire sur l'arcade aussi longtemps que possible (11, 13, 33, 58).

4.2.2.1.1. Maintien avec restauration de la hauteur occlusale

Dans les cas d'infra-occlusions légères ou modérées avec agénésie de la prémolaire, lorsque la solution du maintien de la dent sur l'arcade est choisi, une restauration de sa hauteur occlusale est à prévoir.
Comme dans les cas sans agénésie (cf 4.2.1.1.2.), cela va permettre de prévenir les versions des dents adjacentes et les égressions des dents antagonistes, de rétablir des contacts proximaux et une occlusion correcte et de guider l'éruption des premières molaires temporaires en bonne position (11, 22, 31, 33, 58).

De plus, cela va également permettre de préserver au maximum le volume osseux et la crête alvéolaire en prévision d'un éventuel remplacement prothétique à la fin de la croissance (notamment pour la pose d'implant).
La place correspondante à la dent manquante va être maintenue sur l'arcade évitant à l'espace de se refermer.
Il existe différentes techniques à la disposition du chirurgien-dentiste pour restaurer la dent, notamment (11, 13, 31, 34) :

- Composite résine
- Onlays
- CPP/Couronne en or ou en acier inoxydable

a) Restauration au composite

Cas clinique décrit par Bonin et coll. (11) :

Une patiente de 14 ans a été adressée à la clinique. A l'examen clinique les 75 et 85 étaient situées en-dessous du plan d'occlusion, leurs surfaces occlusales approximativement au niveau des points de contact avec les dents adjacentes. Il n'y avait pas de mobilité, la gencive était saine et les deux dents présentaient un son clair à la percussion laissant suspecter une ankylose.

A la radiographie, l'agénésie bilatérale de 35 et 45 a été constatée *(Figure 59)*. De plus, l'ankylose a été confirmée par la mise en évidence de l'absence d'espace ligamentaire et donc de la fusion de l'os avec le cément des racines des dents affectées. Les racines des molaires temporaire étaient résorbées à 50%.

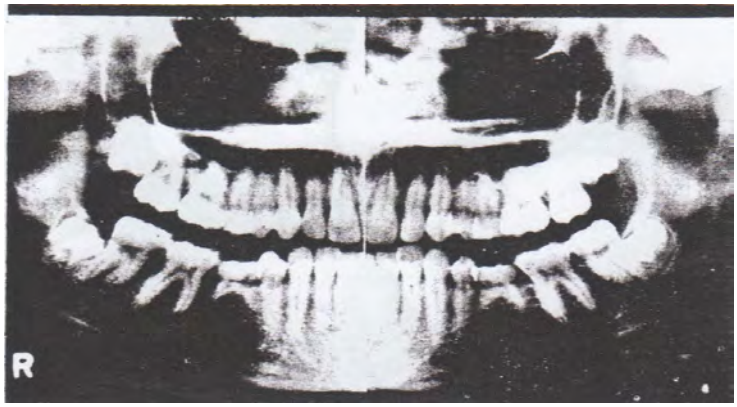

Figure 59 : Radiographie panoramique montrant l'absence bilatérale de 35 et 45 (11).

Figure 60 : Radiographie par mordu montrant la position de la 75 en infra-occlusion quand les dents sont en occlusion (11).

Il a été décidé de maintenir ces 2 dents sur l'arcade tout en restaurant leur hauteur occlusale par un composite renforcé par un amalgame au niveau du point de contact avec la dent antagoniste.

Figure 61 : Radiographie par mordu sur laquelle on peut voir un contact entre la 25 et l'amalgame mis en place sur la 75 (11).

La restauration de la hauteur de la couronne clinique au niveau occlusal a permis de prévenir les versions des dents adjacentes et l'égression de la prémolaire opposée.
A la visite de contrôle à un an, la dent était toujours en place et il n'y avait pas de perte significative ni du matériau ni de la forme anatomique de la restauration composite.

Les avantages à l'utilisation du composite pour remonter la hauteur occlusale sont les suivants : pas d'anesthésie nécessaire, préparation rapide et simple de la dent et obtention d'une restauration esthétique de la molaire temporaire, réalisation en une seule séance sans étape de laboratoire, possibilité de ré-intervenir sur le composite.

b) Restauration par onlays

Cas clinique décrit par Cavanaugh et Croll (34) :
Un patient de 17 ans a été adressé pour des agénésies de 35, 45, 37 et 47.
A l'examen clinique, la 75 et la 85 se trouvaient toutes les deux en infra-occlusion sans aucuns contacts avec les dents permanentes antagonistes. Sur la radiographie le support radiculaire était favorable (pas de résorption apparente des racines) et l'alignement des dents sur l'arcade était correct *(Figure 62)*.

Figure 62 : Radiographie panoramique montrant 75 et 85 en infra-occlusion avec agénésie des prémolaires successeurs (34).

En tenant compte de la demande des parents du jeune patient, il a été décidé de retenir ces dents sur l'arcade le plus longtemps possible et de rétablir l'occlusion via une correction prothétique. Le choix s'est porté sur la mise en place de restaurations collées sur la surface occlusale des molaires temporaires, via des onlays céramiques.

Une préparation minimale de l'émail a été réalisée. Moins de 0,5mm ont été enlevés en vestibulaire, en lingual et en occlusal tout en maintenant la forme de la couronne. Les pointes cuspidiennes ont été arrondies et les points de contacts mésial et distal ont été ouverts d'approximativement 1mm. Pour terminer la préparation un chanfrein superficiel dans l'émail a été réalisé au niveau des régions marginales.

Figure 63 : Vue vestibulaire du modèle positif unitaire (MPU) en occlusion avec le modèle en plâtre antagoniste (34).

Figure 64 : Vue linguale des modèles en plâtre en occlusion (34).

Les onlays ont ensuite été réalisés en céramique *(Figure 65)*.

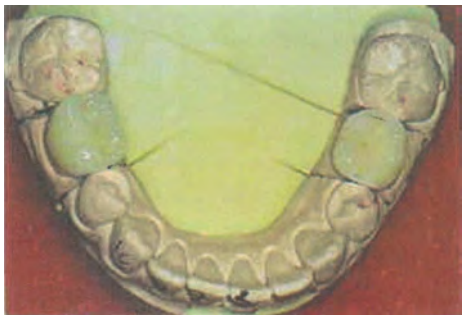

Figure 65 : Vue occlusale des onlays céramiques positionnés sur les modèles en plâtre (34).

Figure 66 : Photographie intra-buccale de la 85 préparée, mordancée, rincée, séchée et isolée ; prête pour la mise en place de l'onlay (34).

Figure 67 : Ciment composite mis en place dans l'intrados de l'onlay (34).

Figure 68 : Photo-polymérisation de l'onlay en place (34).

A la visite de contrôle à un an, l'occlusion assurée par les onlays était toujours fonctionnelle *(Figure 69)*.

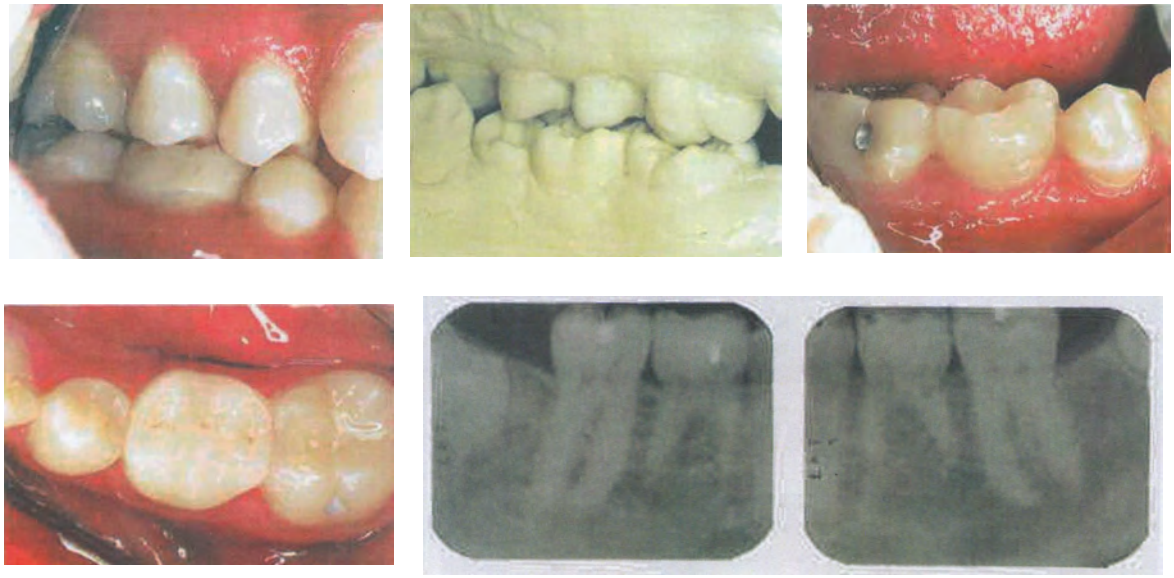

Figure 69 : Visite de contrôle à un an (34).
a : Photographie intra-buccale de l'occlusion latérale droite au niveau de la 85

b : Modélisation en plâtre de l'occlusion latérale droite au niveau de la 85

c : Photographie intra-buccale en vue occluso-vestibulaire au niveau de la 85

d : Photographie intra-buccale en vue occlusale de la 75

e : Radiographies rétro-alvéolaire de 75 et 85

Cette technique est en augmentation depuis 10/15 ans avec l'arrivée de nouveaux matériaux de plus en plus proche de la couleur des dents naturelles et l'amélioration des techniques de collage. Ils permettent une réhabilitation à la fois mécanique, fonctionnelle et esthétique (13).

Remarque : Prise en compte de l'espace de dérive mésiale en cas d'agénésie.

Certains auteurs « en plus » de restaurer la hauteur occlusale recommande de diminuer le diamètre mésio-distal de la molaire temporaire que l'on maintient sur l'arcade afin de mimer la dérive mésiale qui se fait de façon naturelle avec la perte de la molaire temporaire.
En effet la molaire a généralement une largeur mésio-distale supérieure à celle de sa prémolaire successionnelle et son maintien peut donc entrainer des décalages au niveau de l'occlusion des dents postérieures avec notamment la mise en place d'une classe II molaire et ce malgré l'existence d'une classe I canine (34).

C'est pourquoi une réduction proximale de la largeur de la molaire temporaire pour se rapprocher de celle de la prémolaire (soit passer de 10 à 7,5mm environ) permet de faciliter la mise en place d'une occlusion de Classe I molaire et canine.

Il existe néanmoins plusieurs « risques » :

- Risque de nécrose par échauffement pulpaire ce qui peut entrainer une résorption radiculaire prématurée et la perte de la dent temporaire
- Risque de lésions carieuses au niveau des faces proximales de la molaire temporaire. En prévention une couche de composite doit être appliquée en mésial et en distal pour ne pas laisser la dentine exposée
- Risque de proximité radiculaire entre la molaire temporaire et les dents adjacentes du à une migration distale et mésiale de ces dernières. Cela a pour conséquence d'entrainer et/ou d'accélérer la résorption radiculaire de la dent temporaire

Cependant à l'heure actuelle, il n'y a pas eu de recherches d'effectuées pour valider ces théories.

Cas clinique décrit par Vincent et coll. (37) :

Une patiente âgée de 12 ans et 4 mois a été adressée par son dentiste. A l'examen clinique la 85 était en infra-occlusion.

L'examen radiographique a révélé une agénésie de la 45 avec une absence de résorption radiculaire de la 85. Le niveau osseux s'était maintenu entre la dent temporaire et les dents adjacentes *(Figure 70A)*.

La dent temporaire n'était pas ankylosée et sa largeur mésio-distale était de 13 mm *(Figure 70C)* ; la largeur normale d'une prémolaire étant comprise entre 7,5 mm et 8 mm en moyenne.

Il a été décidé de poser un implant en remplacement de la prémolaire manquante. Afin de préserver l'os la molaire temporaire a été maintenu sur l'arcade en attendant la fin de la croissance.

En vue de son maintien, elle a été réduite en largeur jusqu'à 7,5 mm *(Figures 70D et E)* et restaurée avec du composite *(Figures 70F et G)*. Puis l'espace restant s'est refermé permettant d'obtenir une Classe I molaire et canine *(Figures 70H et I)*.

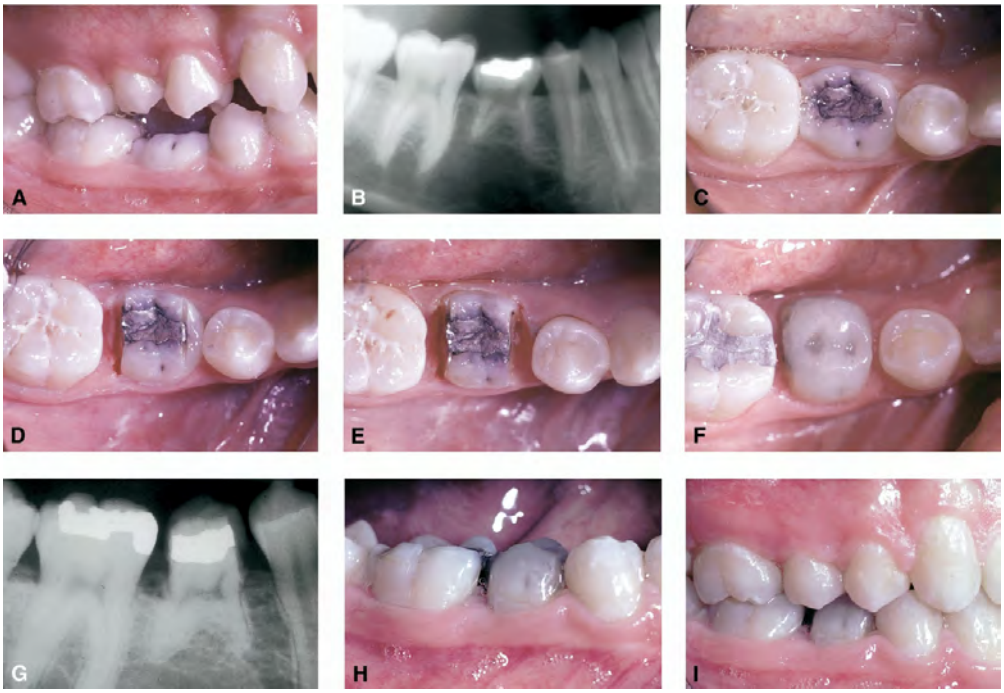

Figure 70 : Chronologie du traitement (37).
A : Photographie intra-buccale montrant la 85 en infra-occlusion.
B : Radiographie rétro-alvéolaire montrant l'agénésie de la 45.
C, D et E : Photographie intra-buccale montrant la réduction des faces mésiale et distale de la 85.
F : Restauration de la 85 en occlusal et en proximal avec du composite.
G : Radiographie rétro-alvéolaire de la 85 réduite et restaurée.
H et I : Photographies intra-buccales de la 85 réduite et restaurée.

c) Evolution dans le temps

Lors du maintien d'une molaire temporaire en infra-occlusion le praticien doit toujours se poser la question suivante : Jusqu'à quand pourra-t-on maintenir cette dent sur l'arcade?

Lorsqu'il y a une agénésie de la prémolaire, les racines de la molaire temporaire se résorberont généralement plus lentement. Il est donc possible en l'absence de complications de la maintenir sur l'arcade jusqu'à sa résorption naturelle. Le délai est donc retardé de façon importante (39).

4.2.2.2. Extraction

Une approche chirurgicale est préférée au maintien avec restauration essentiellement dans les cas d'infra-occlusions sévères ou il n'est pas recommandé voir même impossible de restaurer la hauteur de la table occlusale du fait du caractère submergée de la molaire temporaire, une extraction précoce est alors pratiquée (39). En cas malocclusions associées, de support radiculaire défavorable pour le maintien,... l'extraction est aussi indiquée (cf 3.2.1.2).

En cas de maintien de la molaire temporaire, si des complications négatives apparaissent l'extraction est réalisée, elle est alors plus tardive.
L'extraction peut aussi avoir été planifiée et inclue dans le plan de traitement en vue d'une réhabilitation prothétique.
Après l'intervention, deux approches sont possibles : conservation ou fermeture de l'espace.
En cas d'exfoliation « naturelle » de la dent temporaire, les possibilités thérapeutique sont les mêmes.

Cas clinique décrit par Vincent et Kokich (37) : Extraction avec réouverture de l'espace en vue d'une réhabilitation prothétique.

Une patiente de 8 ans et 3 mois a été adressée. A l'examen clinique les 84 et 85 étaient en infra-occlusion *(Figure 71A)*. A l'examen radiographique, on a noté une agénésie de la 45 et une inclinaison du niveau osseux entre la 85 et la 46 adjacente *(Figure 71B)*.
Il a été décidé d'extraire la 84 et la 85. Aucun appareil de maintien de l'espace n'a été placé. La 44 a fait son éruption et la 44 et la 16 ont dérivé distalement et mésialement et refermé l'espace de la 45 *(Figure 71C)*.

Suite à l'éruption des dents permanentes, l'os a retrouvé son niveau normal et le défaut alvéolaire a disparu *(Figure 71D)*.
La mise en place d'un implant pour remplacer la 45 absente a été décidé nécessitant de ré-ouvrir l'espace de la prémolaire.
Les incisives mandibulaires versées en lingual *(Figure 71E)* ont été ré-inclinées en direction

vestibulaire et l'espace entre la 44 et la 46 a été ré-ouvert à l'aide de bagues et de ressorts *(Figure 71F)*. L'implant a été posé permettant de rétablir une occlusion correcte avec une Classe I molaire et canine *(Figures 71G, H et I)*.

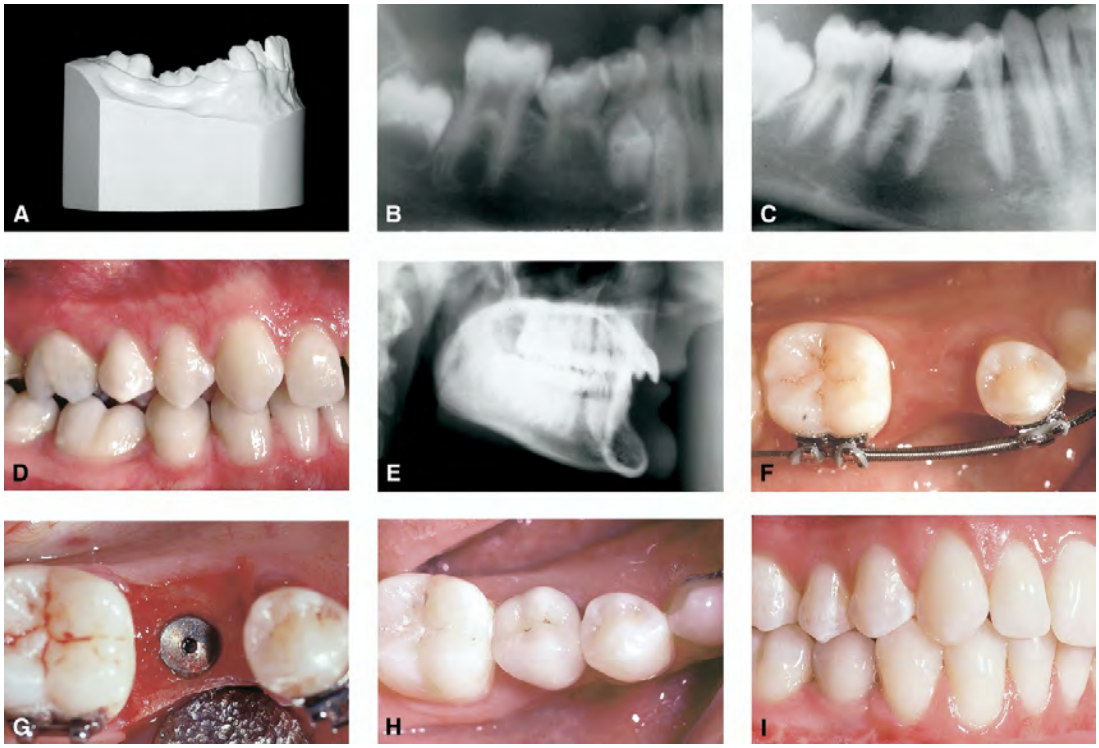

Figure 71 : Chronologie du plan de traitement (37).
A : Moulage de l'arcade mandibulaire

B : Radiographie rétro-alvéolaire montrant les 84 et 85 submergées ainsi que l'agénésie de la 45

C : Radiographie rétro-alvéolaire après extraction et fermeture naturelle de l'espace

D : Situation après extractions des 85 et 84

E : Téléradiographie de profil

F, G et H : Ouverture de l'espace de la 45 suivie par la pose de l'implant puis d'une couronne en céramique.

I : Mise en place d'une Classe I d'Angle molaire et canine.

Il est également important d'avoir toujours en tête que lors d'une extraction précoce avec agénésie de la prémolaire, il y aura inévitablement une perte d'os alvéolaire en hauteur et en largeur. Hors un minimum de volume osseux est nécessaire pour le futur remplacement prothétique....

Ainsi, il peut arriver que l'os en regard du site de la prémolaire extraite soit insuffisant pour la pose d'un implant nécessitant d'autres interventions pour pouvoir le poser.

Remarque : hémisection de la molaire temporaire.

Dans le cadre d'infra-occlusions légères la technique d'hémisection pourrait, selon certains auteurs, être utilisée pour accompagner la fermeture de l'espace après l'extraction et ainsi minimiser les conséquences délétères.
Cette technique comporte plusieurs étapes (55, 56).
Elle consiste à sectionner la dent en deux dans le sens vestibulo-lingual puis à retirer la moitié distale de la dent tout en laissant en place le fragment mésial. La pulpe est alors être retirée de la partie restante de la chambre pulpaire et celle-ci est obturée à l'hydroxyde de calcium. Dans la racine mésiale la pulpe est laissée en place et un matériau de restauration est mis en place par-dessus l'hydroxyde de calcium.
La première molaire permanente va ainsi se mésialiser naturellement en direction de l'hémi-dent. La moitié mésiale est ensuite retirée afin de finir de refermer l'espace.

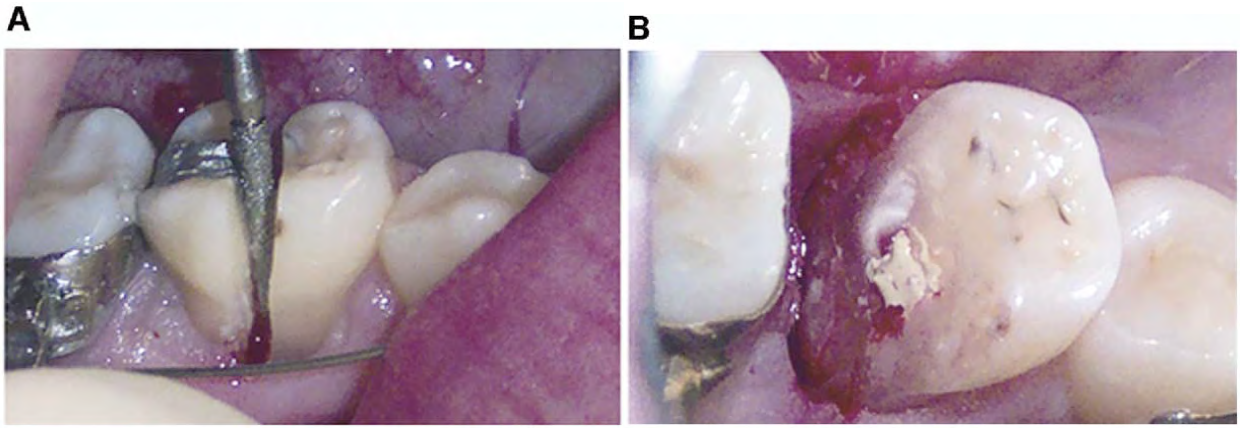

Figure 72 : Photographies intra-buccales (56).
A : Hémisection
B : Demi-chambre pulpaire mésiale comblée avec de l'hydroxyde de calcium

Cette technique permet de maintenir la largeur alvéolaire et ainsi éviter les pertes osseuses qui peuvent avoir lieu en cas d'extraction classique de la molaire temporaire. Elle permet également de minimiser le mouvement des dents antérieures vers l'arrière et d'accompagner la mésialisation des premières molaires permanentes en site de la prémolaire, diminuant ainsi le risque de perte d'ancrage de la première molaire permanente (55).

Cette technique a déjà été utilisée sur les molaires définitives, mais aucune étude n'a encore été réalisée sur des molaires temporaires en infra-occlusion. Il s'agit pour l'instant encore d'une extrapolation de ce modèle à la prise en charge des molaires temporaires en infra-occlusion.

4.2.2.3. La décoronation : une alternative en cas d'agénésie?

Certains auteurs ont émis l'hypothèse suivante, à savoir que l'on pourrait utiliser la technique de décoronation comme alternative à l'extraction en attendant la fin de la croissance et la pose d'un implant.

La couronne de la dent est sectionnée tout en laissant en place les racines pour préserver l'os alvéolaire. Elles vont alors subir un processus continu et progressif de résorption et être remplacées entièrement par de l'os.

Cela permettrait de résoudre le problème de la perte osseuse alvéolaire en hauteur et en largeur qui fait généralement suite à l'extraction et qui peut compromettre les futures solutions prothétiques, notamment implantaires. Elle évite aussi d'avoir recours à des techniques de greffe osseuse (14, 47, 66, 69).

Dans la littérature cette technique n'a cependant été décrite que pour le traitement d'incisives permanentes ankylosées. Elle a été évoquée pour les molaires temporaires en infra-occlusion mais aucun cas n'est pour l'instant retrouvés dans la littérature.

4.3. Tableaux récapitulatifs

Bien qu'il n'existe pas encore à l'heure actuelle de réel consensus, Ekim et Hatinovic-Kofman (21) ont proposé à partir de leur propre analyse de la littérature des modèles d'aide à la prise de décision pour la prise en charge des molaires temporaires en infra-occlusion.

Ils ont choisi de réaliser deux arbres décisionnels différents suivant la présence ou l'absence de la dent successionnelle.

Ceux-ci s'appuient sur :

=> évaluation du début de l'infra-occlusion

=> date du diagnostic

=> taux de résorption

=> progression de l'infra-occlusion

=> risques de séquelles dans le temps

4.3.1. Arbre de décision avec présence de la prémolaire (*Annexe 1*)

4.3.2. Arbre de décision avec agénésie de la prémolaire (*Annexe 2*)

5. Conclusion

L'infra-occlusion des molaires temporaires est une anomalie qui se met en place chez l'enfant. Elle peut entrainer de nombreuses conséquences cliniques néfaste pour celui-ci, il est donc recommandé de la diagnostiquer de façon précoce et de la prendre en charge dès que nécessaire.
Son diagnostic est relativement aisé et repose sur une série d'examens cliniques et radiographiques.
Concernant la prise en charge de nombreux cas sont décrits dans la littérature avec des thérapeutiques variées. Il n'existe pas à l'heure actuelle de guidelines concernant le traitement des infra-occlusions des molaires temporaires.

Un des facteur primordial à prendre en compte dans la décision thérapeutique sera l'existence de l'agénésie, ou non, de la prémolaire qui succède à la molaire temporaire en infra-occlusion. Deux thérapeutiques principales sont distinguées le maintien de la molaire temporaire, souvent avec restauration de la hauteur occlusale, et l'extraction. D'autres alternatives sont également décrites comme la luxation ou la décoronation.

Bibliographie

1. Andersson L, Blomlof L, Lindskog S et coll.
Tooth ankylosis. Clinical, radiographic and histological assessments.
Int J Oral Surg 1984; 13(5): 423-31.

2. Antoniades K, Kavadia S, Milioti K et coll.
Submerged teeth.
J Clin Pediatr Dent 2002; 26(3): 239-42.

3. Antoniades K, Tsodoulos S, Karakasis D.
Totally submerged deciduous maxillary molars. Case reports.
Aust Dent J 1993; 38(6): 436-8.

4. Atwan S, DesRosiers D.
Infraclusion of lower primary molar with other familial dental anomalies: report of case.
ASDC J Dent Child 1998; 65(4): 272-5, 230.

5. Baccetti T.
A controlled study of associated dental anomalies.
Angle Orthod 1998; 68(3): 267-74.

6. Becker A, Karnei-R RM.
The effects of infraocclusion: Part 1. Tilting of the adjacent teeth and local space loss.
Am J Orthod Dentofacial Orthop 1992; 102(3): 256-64.

7. Becker A, Karnei-R RM.
The effects of infraocclusion: Part 2. The type of movement of the adjacent teeth and their vertical development.
Am J Orthod Dentofacial Orthop 1992; 102(4): 302-9.

8. Becker A, Karnei-R RM, Steigman S.
The effects of infraocclusion: Part 3. Dental arch length and the midline.
Am J Orthod Dentofacial Orthop 1992; 102(5): 427-33.

9. Biederman W.
Etiology and treatment of tooth ankylosis.
Am J Ortho 1989; 18(8): 427-431.

10. Bjerklin K, Bennett J.
The long-term survival of lower second primary molars in subjects with agenesis of the premolars.
Eur J Orthod 2000; 22(3): 245-55.

11. Bonin M.
Simplified and rapid treatment of ankylosed primary molars with an amalgam and composite resin.
ASDC J Dent Child 1976; 43(3): 159-62.

12. Catala pizzaro M, Cascon Mayordomo F, Marco Algarra R, Cenut Brusola JA.
Re-impaction. A propos of a case of a submerged molar.
Rev Esp Estomatol 1986; 34(1): 21-8

13. Cavanaugh RR, Croll TP.
Resin-bonded ceramic onlays for retained primary molars with infraocclusion.
Quintessence Int 1994; 25(7): 459-63.

14. Cohenca N, Stabholz A.
Decoronation - a conservative method to treat ankylosed teeth for preservation of alveolar ridge prior to permanent prosthetic reconstruction: literature review and case presentation.
Dent Traumatol 2007; 23(2): 87-94.

15. Darling Al, Levers BG.
Submerged human deciduous molars and ankylosis.
Arch Oral Biol 1973; 18(8): 1021-40.

16. Dean JA, Aery DR, Mc Donald RE.
Dentistry for the child and Adolescent . 9th ed.
St. Louis : Mosby, 2011.

17. De-la-Rosa-Gay C, Valmaseda-Castellón E, Costa-Codina X, Gay-Escoda C.
Infraclusion of primary molars: reports of cases.
ASDC J Dent Child 1998; 65(1): 47-51.

18. Dewhurst SN, Harris JC, Bedi R.
Infraocclusion of primary molars in monozygotic twins: report of two cases.
Int J Paediatr Dent 1997; 7(1): 25-30.

19. Dias C, Closs LQ, Fontanella V, de Araujo FB.
Vertical alveolar growth in subjects with infraoccluded mandibular deciduous molars.
Am J Orthod Dentofacial Orthop 2012; 141(1): 81-6.

20. Douglass J, Tinanoff N.
The etiology, prevalence, and sequelae of infraclusion of primary molars.
ASDC J Dent Child 1991; 58(6): 481-3.

21. Ekim SL, Hatibovic-Kofman S.
A treatment decision-making model for infraoccluded primary molars.
Int J Paediatr Dent 2001; 11(5): 340-6.

22. Ertuğrul F, Tuncer AV, Sezer B.
Infraclusion of primary molars: a review and report of a case.
ASDC J Dent Child 2002; 69(2): 166-71, 124.

23. Franck CA.
Treatment options for impacted teeth
J AM Dent Assoc 2000; 131 (5): 623-31.

24. Frazier-Bowers SA, Koehler KE, Ackerman JL, Proffit WR.
Primary failure of eruption: further characterization of a rare eruption disorder.
Am J Orthod Dentofacial Orthop 2007; 131(5): 578.e1-11.

25. Fraziers-Bowers SA, Puranik CP, Mahaney MC.
The etiology of Eruption disorders-Further Evidence of a « Genetic Paradigm ».
Semin Orthod 2010; 16(3) : 180-185.

26. Gamba Garib Daniela et coll.
Correlation of root resorption and infra-occlusion in mandibular deciduous second molars without succedaneous permanent teeth.
J World Federation Ortho 2014; 3(10): 110-113

27. Garib DG, Peck S, Gomes SC.
Increased occurrence of dental anomalies associated with second-premolar agenesis.
Angle Orthod 2009; 79(3): 436-41.

28. Giachetti L, Bertini F, Landi D.
Morphological and functional rehabilitation of severely infra-occluded primary molars in the presence of aplasia of the permanent premolar: a clinical report.
J Prosthet Dent 2005; 93(2): 121-4.

29. Hashim HA, Al-Qahtani AA, Taha SM et coll.
Management of complete impacted maxillary second deciduous molar with the aid of cone-beam computed tomography: Case report and a review of the literature.
J Orthod Sci 2013; 2(4): 130-5.

30. Helpin ML, Duncan WK.
Ankylosis in monozygotic twins.
ASDC J Dent Child 1986; 53(2): 135-9.

31. Jenkins FR, Nichol RE.
Atypical retention of infraoccluded primary molars with permanent successor teeth.
Eur Arch Paediatr Dent 2008 ; 9(1): 51-5.

32. Kayoko N. et coll.
Application of Isolite system during treatment of dental caries identified in submerged mandibular second primary molar
Pediatr Dent J 2012; 22(1): 78-83.

33. Kenji A. et coll.
Complete infraocclusion of a previously erupted primary molar: a case report.
Pediatr Dent J 2009; 19(2): 256-261.

34. Kennedy DB.
Treatment strategies for ankylosed primary molars.
Eur Arch Paediatr Dent 2009; 10(4): 201-10.

35. Kjaer I, Fink-Jensen M, Andreasen JO.
Classification and sequelae of arrested eruption of primary molars.
Int J Paediatr Dent 2008; 18(1): 11-7.

36. Kocadereli I, Turgut MD.
Management of occlusal and developmental disturbances resulting from an ankylosed maxillary second primary molar: case report.
J Dent Child 2003; 70(2): 178-81.

37. Kokich VG, Kokich VO.
Congenitally missing mandibular second premolars: clinical options.
Am J Orthod Dentofacial Orthop 2006; 130(4): 437-44.

38. Krakowiak FJ.
Ankylosed primary molars.
ASDC J Dent Child 1978; 45(4): 288-92.

39. Kurol J.
Impacted and ankylosed teeth: why, when, and how to intervene.
Am J Orthod Dentofacial Orthop 2006; 129(Suppl 4): S86-90.

40. Kurol J.
Infraocclusion of primary molars: an epidemiologic and familial study.
Community Dent Oral Epidemiol 1981; 9(2): 94-102.

41. Kurol J, Koch G.
The effect of extraction of infraoccluded deciduous molars: A longitudinal study.
Am J Orthod 1985; 87(1): 46-55.

42. Kurol J, Magnusson BC.
Infraocclusion of primary molars: a histologic study.
Scand J Dent Res 1984; 92(6): 564-76.

43. Kurol J, Thilander B.
Infraocclusion of primary molars and the effect on occlusal development, a longitudinal study.
Eur J Orthod 1984; 6(4): 277-93.

44. Kurol J, Thilander B.
Infra-occlusion of primary molars with aplasia of the permanent successor. A longitudinal study.
Angle Orthod 1984; 54(4): 282-294.

45. Lindqvist B.
Extraction of the deciduous second molar in hypodontia.
Eur J Orthod 1980; 2(3): 173-81.

46. Lygidakis NA, Bafis S, Vidaki E.
Case report: Surgical luxation and elevation as treatment approach for secondary eruption failure of permanent molars.
Eur Arch Paediatr Dent 2009; 10 (Suppl 1): 46-8.

47. Malmgren B, Cvek M, Lundberg M, Frykholm A.
Surgical treatment of ankylosed and infrapositioned reimplanted incisors in adolescents.
Scand J Dent Res 1984; 92(5): 391-9.

48. Mamopoulou A, Hägg U, Schröder U, Hansen K.
Agenesis of mandibular second premolars. Spontaneous space closure after extraction therapy: a 4-year follow-up.
Eur J Orthod 1996; 18(6): 589-600.

49. Mancini G, Francini E, Vichi M et coll.
Primary tooth ankylosis: report of case with histological analysis.
ASDC J Dent Child 1995; 62(3): 215-9.

50. Medio M, de la Dure Molla M.
Treatment of infra-occluded primary molars in patients with dental ageneses.
Int Orthod 2014; 12(3): 291-302.

51. Memarpour M, Rahimi M, Bagheri A, Mina K.
Unerupted primary molar teeth positioned inferior to the permanent premolar: a case report.
J Dent (Tehran) 2012; 9(1): 79-82.

52. Messer LB, Cline JT.
Ankylosed primary molars: results and treatment recommendations from an eight-year longitudinal study.
Pediatr Dent 1980; 2(1): 37-47.

53. Moulis E, Favre De Thierrens C, Goldsmith MC, Torres JH.
Anomalies de l'éruption
Encycl Méd Chir (Paris), Pediatrie-Maladies infectieuses, 4-014-C-60, 2003.

54. Noble J, Karaiskos N, Wiltshire WA.
Diagnosis and management of the infraerupted primary molar.
Br Dent J 2007; 203(11): 632-4.

55. Northway WM.
Hemisection: one large step toward management of congenitally missing lower second premolars.
Angle Orthod 2004; 74(6): 792-9.

56. Northway WM.
The nuts and bolts of hemisection treatment: managing congenitally missing mandibular second premolars.
Am J Orthod Dentofacial Orthop 2005; 127(5): 606-10.

57. Otsuka Y, Mitomi T, Tomizawa M, Noda T.
A review of clinical features in 13 cases of impacted primary teeth.
Int J Paediatr Dent 2001; 11(1): 57-63.

58. Parisay I, Kebriaei F, Varkesh B et coll.
Management of a severely submerged primary molar: a case report.
Case Rep Dent 2013; 2013: 796242.

59. Paris M, Trunde F, Bossard D et coll.
Dental ankylosis diagnosed by CT with tridimensional reconstructions,
J Radiol 2010; 91(6): 707-11.

60. Pilo R, Littner MM, Marshak B, Aviv I.
Severe infraclusion ankylosis: report of three cases.
ASDC J Dent Child 1989; 56(2): 144-6.

61. Quintero E, Giunta ME, Cahuana A, Casal C.
Primary molars in severe infraocclusion: a retrospective study.
Eur J Paediatr Dent 2003; 4(2): 78-83.

62. Rhoads SG, Hendricks HM, Frazier-Bowers SA.
Establishing the diagnostic criteria for eruption disorders based on genetic and clinical data.
Am J Orthod Dentofacial Orthop 2013; 144(2): 194-202.

63. Rune B, Sarnas KV.
Root resorption and submergence in retained deciduous second molars. A mixed-longitudinal study of 77 children with developmental absence of second premolars.
Eur J Orthod 1984; 6(2): 123-31.

64. Sabatini C.
An alternative approach to the transitional rehabilitation of infra-occluded primary second molars.
J Esthet Restor Dent 2010; 22(6): 354-61.

65. Sapir S, Kalter A, Sapir MR.
Decoronation of an ankylosed permanent incisor: alveolar ridge preservation and rehabilitation by an implant supported porcelain crown.
Dent Traumatol 2009; 25(3): 346-9.

66. Sapir S, Shapira J.
Decoronation for the management of an ankylosed young permanent tooth.
Dent Traumatol 2008; 24(1): 131-5.

67. Sidhu HK, Ali A.
Hypodontia, ankylosis and infraocclusion: report of a case restored with a fibre-reinforced ceromeric bridge.
Br Dent J 2001; 191(11): 613-6.

68. Skolnick IM.
Ankylosis of maxillary permanent first molar.
J Am Dent Assoc 1980; 100(4): 558-60.

69. Smalley WM.
Comprehensive interdisciplinary management of dentitions with missing and/or abnormally proportionned teeth.
In : Comprehensive interdisciplinary Treatment Planning – Principles, Design, Implementation. Cohen M, ed. Chicago : Quintessence, 2008.

70. Stewart RE, Hansen RW.
Ankylosis and partial anodontia in twins.
J Calif Dent Assoc 1974; 2(5): 50-2.

71. Teague AM, Barton P, Parry WJ.
Management of the submerged deciduous tooth: I. Aetiology, diagnosis and potential consequences.
Dent Update 1999; 26(7): 292-6.

72. Tieu LD, Walker SL, Major MP, Flores-Mir C.
Management of ankylosed primary molars with premolar successors: a systematic review.
J Am Dent Assoc 2013; 144(6): 602-11.

73. VIA WF Jr.
Submerged deciduous molars : familial tendencies.
J Am Dent Assoc 1964; 69:127-9.

74. Winter GB, Gelbier MJ, Goodman JR.
Severe Infra-occlusion and failed eruption of deciduous molars associated with eruptive and developmental disturbances in the permanent dentition: a report of 28 selected cases.
Br J Orthod 1997; 24(2):149-57.

Annexes

D'après Ekim et Hatinovic-Kofman (21).

Annexe 1 : arbre de décision avec présence de la prémolaire

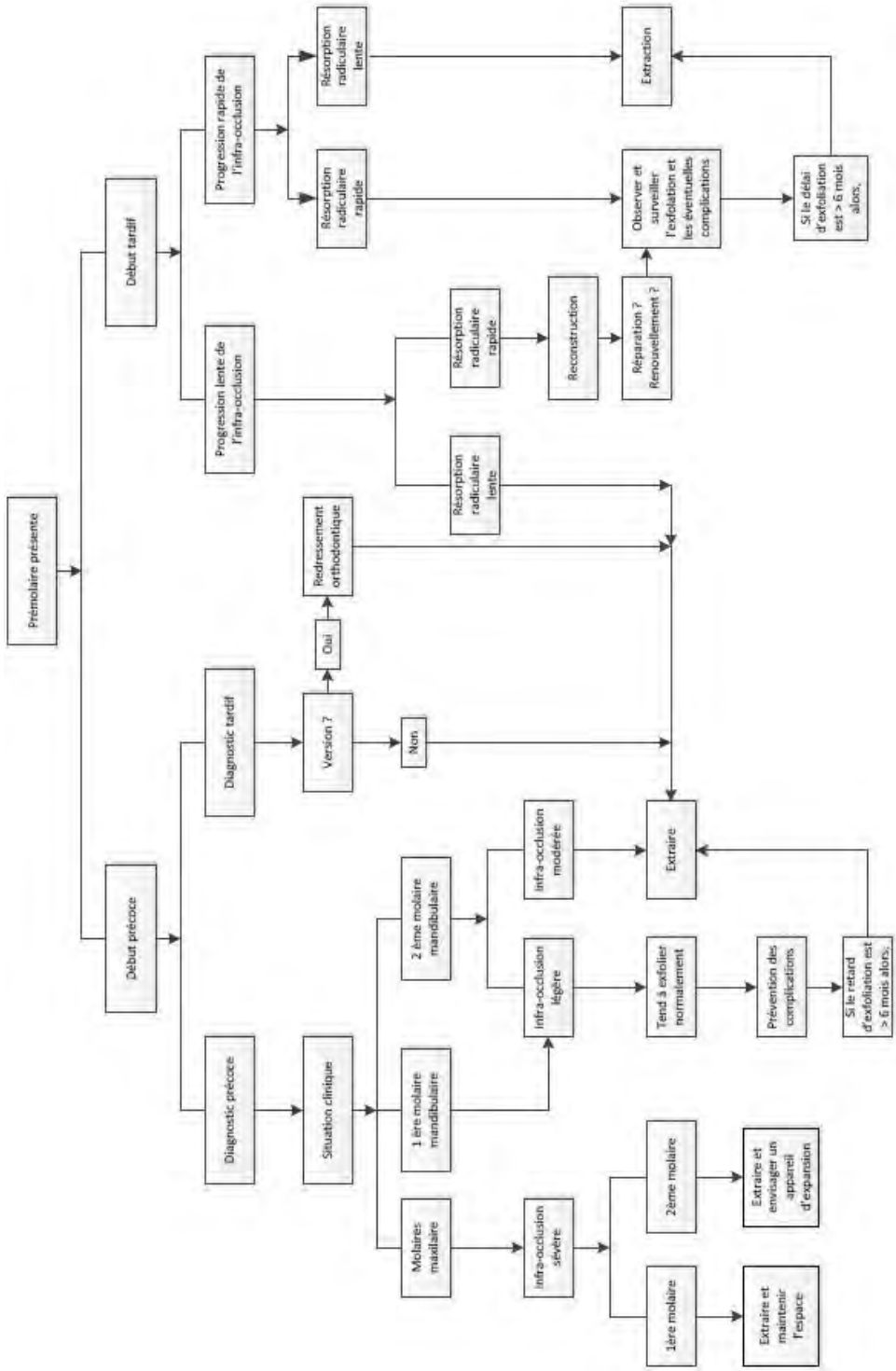

Annexe 2 : arbre de décision avec agénésie de la prémolaire

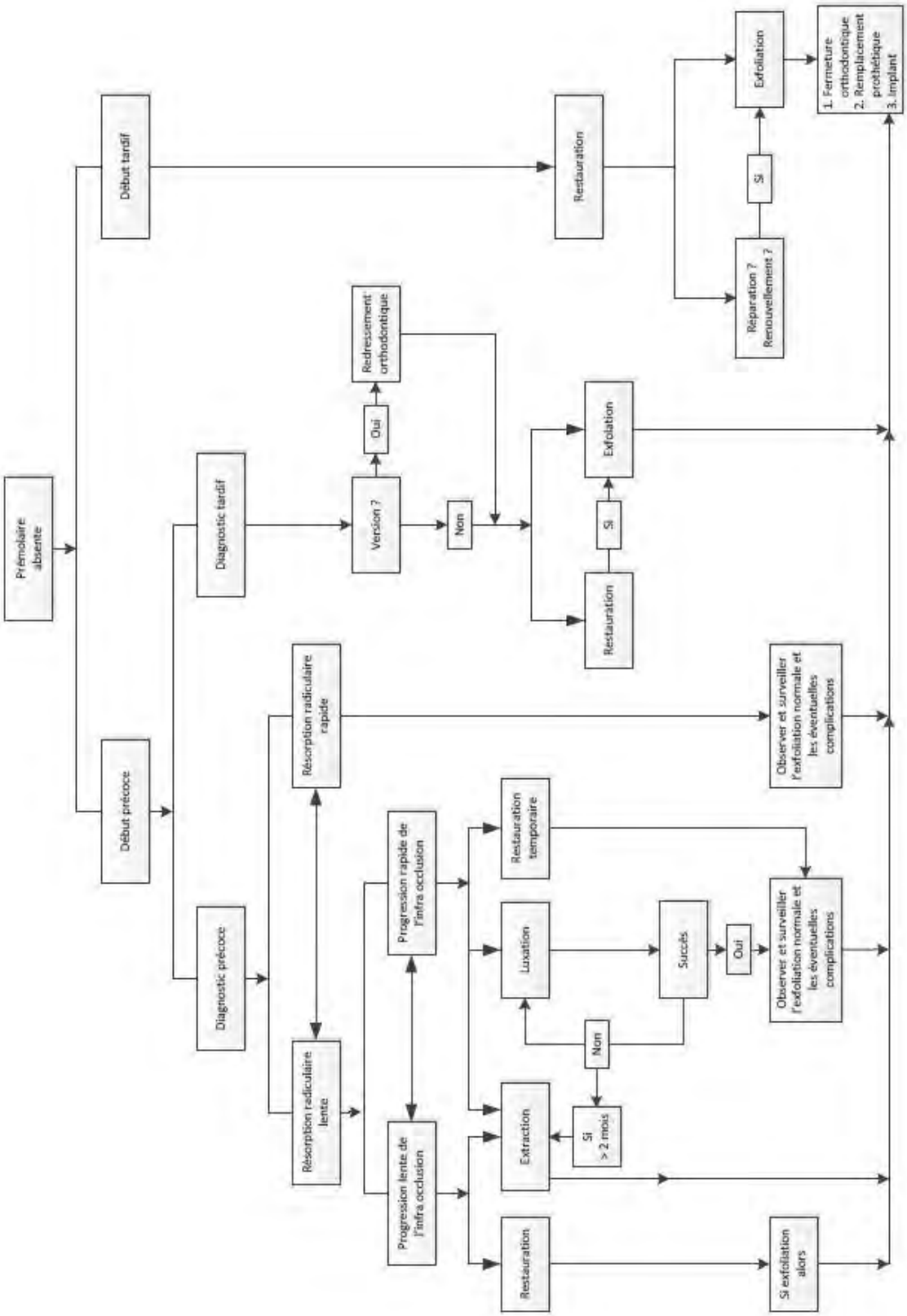

GERARD (Camille). - Diagnostic et traitements des infra-occlusions des molaires temporaires.
- 86 f ; ill. ; tabl. ; 74 ref. ; 30cm. (Thèse : Chir. Dent. ; Nantes ; 2015)

RESUME

L'infra-occlusion est une anomalie dentaire qui, chez l'enfant, touche préférentiellement les molaires temporaires. Son étiologie est encore mal comprise. Les conséquences cliniques pouvant être multiples, il convient de les diagnostiquer le plus tôt possible.
En effet, les infra-occlusions des dents temporaires peuvent provoquer, entre autres, des versions, des éruptions ectopiques et des troubles de l'occlusion.
Selon la présence ou non de la prémolaire successionnelle à la molaire temporaire en infra-occlusion, les thérapeutiques envisagées seront différentes.
En cas d'agénésie, il conviendra de choisir plutôt des techniques conservatrices. D'un autre côté, en l'absence d'agénésie de la dent successionnelle, les techniques chirurgicales doivent être envisagées en fonction de la situation clinique.
Ce travail de thèse est une revue de la littérature.

RUBRIQUE DE CLASSEMENT : Pedodontie

MOTS CLES MESH

Molaires- Molars
Dent de lait- Tooth Deciduous
Diagnostic- Diagnosis
Thérapeutique- Therapeutics

JURY

Président : Professeur ALLIOT-LICHT B.
Directeur : Professeur ALLIOT-LICHT B.
Assesseur : Docteur DAJEAN-TRUTAUD S.
Assesseur : Docteur JORDANA F.
Assesseur : Docteur PRUD'HOMME T.

ADRESSE DE L'AUTEUR

16 Boulevard Hildegarde – 49240 Avrillé
camille.gerard3@gmail.com