

UNIVERSITE DE NANTES

UFR DE MEDECINE

ECOLE DE SAGES-FEMMES

*Diplôme d'Etat de Sage-Femme*

**CONDUITE A TENIR DEVANT DES VOMISSEMENTS DU  
TROISIEME TRIMESTRE :**

**LA STEATOSE HEPATIQUE AIGÛE GRAVIDIQUE**

Thibault MAHE

Né le 19 décembre 1984

Directeur de Mémoire : Professeur J.Y. Grall

## Table des matières

<b>I.INTRODUCTION</b> .....	<b>4</b>
<b>II.GENERALITES</b> .....	<b>5</b>
II.1.EPIDEMIOLOGIE .....	5
II.2.ANATOMIE PATHOLOGIQUE .....	6
II.3.PHYSIOPATHOLOGIE .....	7
<b>III.OBSERVATIONS CLINIQUES</b> .....	<b>9</b>
III.1. <i>DOSSIER N°1</i> : GROSSESSE MONOFOETALE CHEZ PATIENTE SECONDE GESTE MARQUEE PAR UNE SHAG APPARAISSANT AU TERME DE 32 SA : .....	9
III.2. <i>DOSSIER N°2</i> : GROSSESSE MONOFOETALE CHEZ UNE PATIENTE PRIMIGESTE MARQUEE PAR UNE SHAG APPARUE A J1 DU POST PARTUM : .....	20
<b>IV.DISCUSSION ET REVUE DE LA LITTERATURE</b> .....	<b>33</b>
IV.1.DIAGNOSTIC PRECOCE.....	33
IV.1.2. <i>Clinique</i> .....	33
IV.1.3. <i>Biologie</i> .....	35
IV.1.4. <i>Imagerie</i> .....	37
IV.1.5. <i>Ponction biopsie</i> .....	37
IV.2. PRISE EN CHARGE THERAPEUTIQUE.....	38
IV.2.1. <i>le moment de la naissance</i> .....	38
IV.2.2. <i>le mode d'accouchement</i> .....	38
IV.2.1. <i>le type d'anesthésie</i> .....	39
IV.3. PRONOSTIC MATERNEL ET FOETAL .....	40
<b>V.CONCLUSION</b> .....	<b>42</b>
<b>BIBLIOGRAPHIE:</b> .....	<b>44</b>

# **I.INTRODUCTION**

La Stéatose hépatique aigüe gravidique (SHAG) individualisée en 1940 par Sheehan [1], est une pathologie rare, survenant généralement au 3eme trimestre, exposant à de redoutables complications tant maternelles que fœtales. Elle représente la seule hépatopathie gravidique responsable d'une insuffisance hépatique aigüe.

La précocité du diagnostic et le caractère multidisciplinaire de la prise en charge sont essentiels pour le pronostic qui a été très amélioré ces dernières années. A coté de la forme typique, la présentation clinique peut être déroutante et source de retard au diagnostic, d'autant plus que dans la moitié des cas, les signes de prééclampsie pouvant être associés sont évocateurs d'un syndrome HELLP (Hémolysis, Elevated Liver enzyme, Low Plateletts) [2].

Au cours de nos stages nous avons participé à la prise en charge d'une patiente présentant cette pathologie compliquée d'une mort fœtale in utero, et en réalisant ce mémoire nous avons voulu approfondir nos connaissances sur ce sujet à travers l'étude de la littérature récente.

Après avoir rappelé l'épidémiologie, la physiopathologie et les lésions anatomo pathologiques de la SHAG, nous rapportons deux observations, dont le diagnostic a été prouvé histologiquement pour la première, avant de discuter, des

principales caractéristiques cliniques, biologiques et thérapeutiques de cette pathologie.

## II. GENERALITES

### II.1. EPIDEMIOLOGIE

Avant 1980, L'incidence de la SHAG était estimée à  $1/10^6$  accouchements [3]. Cette incidence est en augmentation progressive, actuellement estimée à un cas pour 15000 accouchements [4] et sans doute sous estimée en raison de formes mineures méconnues.

Le taux de SHAG varie selon les pays, moindre dans les pays pauvres et peu médicalisés [5], à moins qu'il ne s'agisse en réalité d'une absence de diagnostic. Ainsi une étude réalisée en Inde entre 1999 et 2000 rapporte un taux de  $1/3069$  accouchements [6] alors qu'elle est de  $1/900$  dans l'étude réalisée par CHANG en Grande-Bretagne, pendant la même période [7]. En Tunisie cette incidence est estimée à  $1/8867$  accouchements en 1990 et  $1/2300$  en 1997 [8]

La SHAG serait plus fréquente chez les primipares mais peut s'observer dans 50% des cas après plusieurs grossesses normales [8], [9]. Son incidence augmente en cas de grossesse gémellaire ou multiple, ce qui est rapporté à une production très importante de métabolites d'acides gras par les fœtus [10]. La

SHAG classiquement ne récidive pas [1] avec de nombreux cas de grossesses normales par la suite. Cette notion est à tempérer car il existe un risque non estimé entre 10 et 20% [9], [11], [10]. En général la Stéatose hépatique aiguë gravidique survient au troisième trimestre de la grossesse entre la 32 et la 38<sup>ème</sup> semaine d'aménorrhée [8], [12], mais des cas ont été rapportés au deuxième trimestre voire en post partum précoce [11], [13].

## II.2.ANATOMIE PATHOLOGIQUE

L'analyse réalisée par BACQ [4], [14] à partir de 115 cas publiés dans la littérature, montre que l'architecture générale du foie est conservée et qu'il existe une stéatose microvésiculaire laissant le noyau en place au centre de l'hépatocyte conférant un aspect spumeux au cytoplasme. La stéatose a une topographie le plus souvent centrolobulaire. Des thrombi biliaires ou des dépôts intra-hépatocytaires de bile sont observés dans 40% des cas et un infiltrat inflammatoire dans 50% des cas.

L'aspect histologique n'est pas toujours typique et certains cas de SHAG ont pu être confondus avec une hépatite virale mais il n'y a jamais de nécrose massive comme dans l'hépatite fulminante.

L'étude en microscopie électronique confirme l'existence de microvacuoles de graisse dans les hépatocytes (acides gras libres et non des triglycérides) et des modifications non spécifiques de la taille et de la forme des mitochondries.

Le tissu hépatique prélevé par biopsie doit être placé en partie dans des fixateurs adéquats : le formol est habituellement utilisé pour la coloration des graisses. L'étude ultrastructurale nécessite un fixateur spécifique.

Les lésions histologiques régressent après l'accouchement et n'évoluent jamais vers une cirrhose. Le diagnostic histologique peut être difficile, voire impossible, lorsque le prélèvement est effectué plusieurs jours après la naissance.

Cette lésion anatomo pathologique est illustrée par les 2 photographies tirées de notre observation (pages 15 et 16)

### II.3.PHYSIOPATHOLOGIE

La physiopathologie comporte encore de nombreux points d'interrogation de même que la relation entre SHAG, prééclampsie et HELLP syndrome, entités partageant de nombreuses manifestations cliniques et biologiques malgré des lésions histologiques hépatiques différentes.

Tous les tissus, à l'exception du cerveau et des globules rouges sont capables de dégrader les acides gras par bêta-oxydation au niveau des mitochondries.

L'hypothèse physiopathologique la plus avancée dans la littérature récente est un déficit fonctionnel (homozygote chez le fœtus, hétérozygote chez la mère) de l'enzyme d'oxydation

mitochondriale des acides gras à chaîne longue (3 hydroxyl-CoA déshydrogénase dénommée LCHAD) [2], [4], [6], [15], [16].

Ce déficit enzymatique infra clinique pourrait se révéler et se décompenser lors de la grossesse avec accumulation d'acides gras libres responsable d'une insuffisance hépatocellulaire. Ce déficit a pu être démontré chez des enfants issus de mère ayant présenté un SHAG ou un HELLP [2], mais a contrario les femmes atteintes de ce déficit ne font pas nécessairement de SHAG.

La sévérité de la SHAG serait corrélée à l'importance du déficit enzymatique fœtal source de plusieurs degrés d'expression de la maladie [16] avec accumulation hépatique maternelle de métabolites fœtaux responsable de la SHAG, en faisant un exemple unique de pathologie fœtale transmise à la mère hétérozygote.

Plusieurs mutations génétiques responsables d'un tel déficit enzymatique ont été décrites, G1528c et E474Q en particulier [15] et pourraient être intéressantes à rechercher chez les fœtus issus de telles grossesses pour évaluer les risques de récurrence.

Pour BACQ, elles sont probablement rares, tout au moins en France, et non retrouvées dans son étude portant sur 14 cas [4]. Le déterminisme exact de la SHAG reste encore flou à ce jour.

### III.OBSERVATIONS CLINIQUES

#### III.1.DOSSIER N°1 : Grossesse monofoetale chez une patiente seconde geste marquée par une SHAG apparaissant au terme de 32 SA :

Mme R. 32 ans, enseignante, sans antécédent médico-chirurgical particulier, présente une 2<sup>ème</sup> grossesse dont le terme est prévu le 25/04/2007. Elle est de groupe O positif, immunisée contre la rubéole mais non contre la toxoplasmose, la sérologie HIV est négative, le TPHA-VDRL est négatif, la recherche des agglutines HBs est négative et la recherche des agglutines irrégulières (RAI) est positive (Anti E)

La première grossesse, de déroulement normal, a nécessité une césarienne à 39 SA le 24/11/03, pour un bassin généralement rétréci avec naissance d'un enfant de sexe féminin pesant 3100 grammes.

Le début de cette deuxième grossesse apparait, à posteriori, curieusement marqué par des vomissements suffisamment importants, avec une perte de poids de 3kg, pour justifier à 10 SA une hospitalisation de 5 jours. Le bilan biologique alors contrôlé (numération formule sanguine, plaquettes, ionogramme sanguin, ASAT, ALAT, bilirubine totale et conjuguée) est normal et les troubles vont régresser après traitement symptomatique habituel (vitaminothérapie B1 B6 et primpéran intraveineux). L'échographie du premier trimestre réalisé à 12 SA



retrouve une grossesse mono embryonnaire évolutive dont le début de grossesse est en accord avec la date des dernières règles.

Le deuxième trimestre est sans particularité, l'échographie de 22 SA est normale (analyse morphologique et biométries satisfaisantes), de même que les examens biologiques classiques du 6<sup>ème</sup> mois (Hémoglobine à 11,5g, plaquettes à 456000 G/L, O' Sullivan à 6,4 mmol, toxoplasmose négative, albuminurie négative, glycosurie négative)

L'échographie du 3<sup>ème</sup> trimestre est réalisée à 32 SA le 27/02/2007. Les biométries sont au 50<sup>ème</sup> percentile pour le diamètre bipariétal (BIP) et le diamètre abdominal transverse (DAT), et au 10<sup>ème</sup> percentile pour la longueur fémorale. La présentation est céphalique, le placenta est normalement inséré et liquide amniotique est normal.

La consultation prénatale du 8<sup>ème</sup> mois a lieu le même jour, elle est sans particularité.

A l'interrogatoire on ne retrouve pas de troubles fonctionnels en dehors de quelques contractions. La prise de poids lors de la grossesse est de 11kg soit 68 kg pour 1m 63 (BMI = 21), la tension est normale à 120/80, et l'albuminurie ainsi que la glycosurie sont négatives.

L'examen clinique retrouve une hauteur utérine à 29 cm, l'utérus est souple et à grand axe vertical, les bruits du cœur sont perçus. Le col est postérieur, long, fermé, tonique, la présentation est céphalique haute et mobile. Une césarienne itérative est programmée à 39 SA.

Moins de 48 heures plus tard, la patiente se présente à la maternité du CHU, en raison de vomissements incoercibles depuis la veille en début d'après midi, compliqués d'une hématomèse évoquant un syndrome de Malory-Weiss, le médecin traitant ayant conclu à une gastro-entérite.

A son arrivée, elle présente un malaise avec brève perte de connaissance, la TA est à 98/58, le pouls à 117 battements par minute et elle est aussitôt prise en charge par l'équipe obstétricale et anesthésique de garde qui constate l'absence des bruits du cœur fœtaux, ce qui est confirmé par une échographie, la présentation fœtale est céphalique, le liquide amniotique en quantité satisfaisante, le placenta est fundique sans image de décollement. L'utérus est souple et indolore, et à l'examen le col est postérieur, long, fermé, tonique, sans métrorragies retrouvées.

Devant ce tableau, le diagnostic d'hématome rétroplacentaire est à priori écarté. Deux voies veineuses périphériques sont posées ainsi qu'une sonde urinaire à demeure. Un bilan biologique à la recherche d'une pré éclampsie est pratiqué : NFS, ionogramme, bilan hépatique, bilan de coagulation, dosage du fibrinogène, des D dimères et des PDF.

Deux heures plus tard, la tension artérielle est normale (11/6) mais la patiente est somnolente, pâle et ictérique.

L'équipe médicale prend connaissance des résultats du bilan d'entrée (tableaux 1, 2, 3, 4) qui retrouve une anomalie de l'hémogramme avec une anémie (3,12 Tera/L) hématies, 8,5g d'hémoglobine, hématocrite à 28,4%), ainsi qu'une thrombocytose (28,1 G/L).

La patiente est en hypoglycémie sévère (1,8 mmol/L). Le bilan hépatique est très perturbé associant des stigmates de cytolyse (ASAT et ALAT à 10 et 20 fois la normale, GGT à deux fois la normale) et de cholestase (bilirubine totale à 96 µmol/L dont 60 de fraction combinée, phosphatases alcalines à 1142UI/L).

Le ionogramme sanguin est anormal puisque la patiente présente une insuffisance rénale avec une hyperuricémie (583 µmol/L) et une hypercréatinémie (205 µmol/L), et urée à 10,8 mmol/L.

Le bilan de coagulation est aussi perturbé : taux de prothrombine effondré (27%) de même que le fibrinogène (1,46g/L) et le facteur V (20%), traduisant l'insuffisance hépatocellulaire. Les bicarbonates sont diminués (17 mmol/L), la patiente présente une acidose métabolique. Le dosage des D-dimères ainsi que des PDF sont dans les limites de la normale.

Le contexte clinique et ce syndrome biologique hépato-rénal orientent alors l'équipe de garde vers le diagnostic de SHAG avec décision de césarienne en urgence. Celle-ci est réalisée trois heures après son entrée, après transfusion de 5 culots de plasma frais congelé et apport glucosé, sous anesthésie générale, par incision de Pfannenstiel, avec extraction d'un enfant mort-né, de sexe féminin, pesant 1910g.

Une injection intra-murale de 15 UI de syntocinon est réalisée, avec un relai d'oxytocine par voie intra veineuse de 15 UI de syntocinon ; en l'absence de saignement anormal en per opératoire une biopsie hépatique au Tru Cut est pratiquée, l'aspect extérieur jaunâtre du foie allant bien dans le sens du diagnostic

envisagé. La fermeture de la paroi abdominale est associée à la mise en place d'un double drainage intra-péritonéal et sous aponévrotique.

La patiente est immédiatement transférée dans le service de réanimation chirurgicale avec une TA à 110/60 mm de Hg, les pulsations sont à 110 bpm, saturation à 99% sous FiO<sub>2</sub> 40 %, sans saignement extériorisé. Le bilan biologique prélevé en post opératoire immédiat (5 heures après le bilan d'entrée) montre déjà une très nette amélioration de la fonction hépatique avec diminution de près de 50% de la cytolyse (ASAT : 283 UI, ALAT : 422 UI) et de la cholestase (bilirubine totale : 53 µmol et conjuguée : 35 µmol ; phosphatases alcalines : 508 UI), ainsi qu'une remontée de prothrombine de 27 à 32%.

L'évolution est globalement favorable en réanimation avec un rapide sevrage ventilatoire et une extubation.

A J2 du post partum, l'hémodynamique est stable, sans saignements extériorisés. La fonction rénale est corrigée après la poursuite de l'expansion volémique. La patiente ne présente plus de troubles de la conscience. Une transfusion de 3 culots globulaires est réalisée.

A J4, le transit intestinal est repris ce qui permet l'ablation de la sonde d'aspiration nasogastrique. Une échographie abdominale est pratiquée et retrouve un foie hyperéchogène, une vésicule biliaire alithiasique à parois fines, avec une absence de dilatation des voies biliaires, les deux reins sont sans particularité, On remarque un épanchement modéré au niveau du cul de sac de Douglas.

A J5, La patiente quitte la Réanimation pour le service de gynécologie où elle va présenter plusieurs problèmes.

Le transit n'est pas franchement repris, une échographie abdominale montre une dilatation colo-grélique qui sera traitée par colo-exsufflation et lavement au normacol avec succès.

On retrouve un volumineux hématome pariétal pelvien des muscles grands droits qui s'étend en rétro péritonéal pouvant expliquer une fièvre en plateau à 38°C, tout au long du séjour ainsi que les troubles du transit.

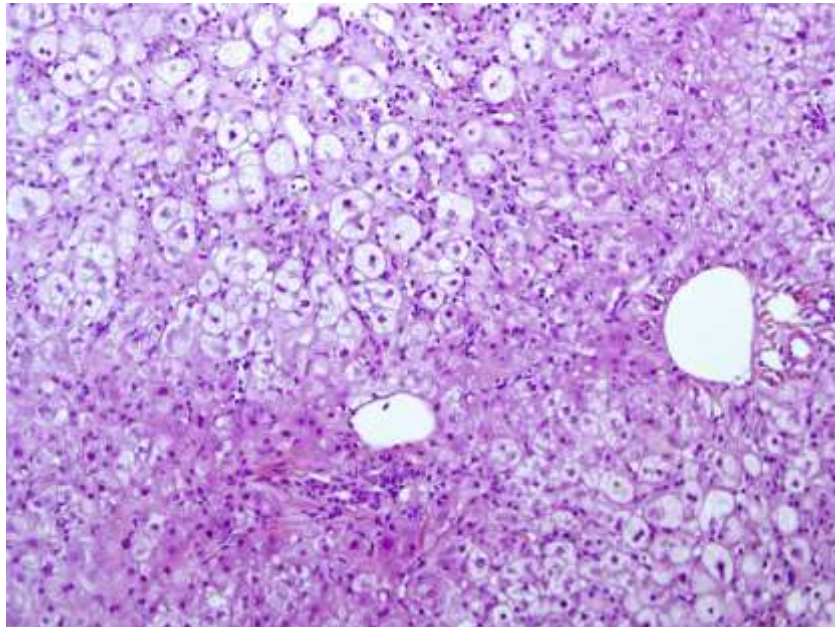
A J13, la patiente présente une détresse respiratoire qui est explorée par un scanner thoraco-abdominal : on retrouve un épanchement pleural bilatéral asymétrique, très abondant à droite. La patiente est alors redirigée vers le service de Réanimation où l'épanchement pleural est ponctionné (700ml de liquide séro hématisé aseptique). L'amélioration clinique est notable dans les 48h, sans récurrence. La patiente retourne alors dans le service de gynécologie.

La patiente sort du service 21 jours après son admission, elle est revue en consultation post natale un mois plus tard. Au cours de cette consultation on retrouve un examen clinique normal en dehors de l'hématome de paroi qui a régressé mais qui mesure encore 10x5cm. La patiente souhaite une contraception par un dispositif intra utérin qui sera posé au cours de la consultation.

Le compte rendu anatomopathologique de la biopsie hépatique avait confirmé le diagnostic de SHAG sur une carotte de 1,6 cm de long, fixée dans du formol à 4% examinées après

coloration par HES, Perls et Rouge Sirius, illustrées par les figures 1 et 2 :

En microscopie à faible grossissement (Figure 1), on remarque que l'architecture hépatique générale n'est pas perturbée, les espaces portes ne sont pas fibreux. Les lésions se situent au niveau lobulaire avec une image de stéatose microvésiculaire et des hépatocytes d'aspect spumeux sur la quasi-totalité de l'image.



**Figure 1 : image hépatique au faible grossissement**

A plus fort grossissement (Figure 2), on peut voir des microvacuoles optiquement vides au niveau des cytoplasmes avec une position centrale des noyaux. On observe une cholestase intra hépatocytaires ainsi que dans les canalicules biliaires. Il s'y associe un discret infiltrat inflammatoire constitué de lymphocytes et de polynucléaires neutrophiles.

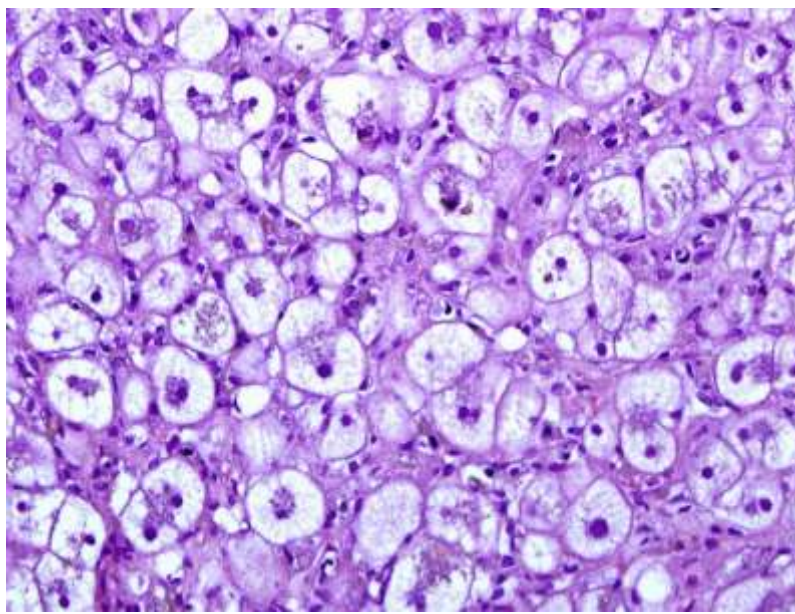


Figure 2 : grossissement optique x200

Sur le plan de la biologie, l'évolution rapportée dans les tableaux de 1 à 4, permet de souligner différents points :

On note une amélioration de l'hémogramme sanguin avec une régression de la thrombopénie et de l'hyperleucocytose dans les 9 jours qui suivent l'accouchement (tableau 1).

	Entrée	H+5	J2	J6	J9	J12	J15	J17	J19	J22
Hématies (4,20-5,40 Téra/L)	<b>3,12</b>	<b>2,27</b>	<b>2,85</b>	3,54	3,53	3,72	3,57	3,39	3,36	3,62
Hémoglobine (12-16g/dL)	<b>8,5</b>	<b>7,9</b>	<b>10,2</b>	11,4	11,3	12,2	11,9	11,2	11,3	12,2
Hématocrite (37-47%)	<b>28,4</b>	<b>22,1</b>	<b>29</b>	<b>33,1</b>	<b>34,3</b>	37	35,3	34,5	33,5	36,2
Plaquettes (150-500 giga/L)	<b>103</b>	110	112	120	203	376	598	764	862	838
Leucocytes (4,8-10,8giga/L)	<b>28,1</b>	<b>27,2</b>	<b>24</b>	17,2	14	12,4	11,3	11,4	7,8	9,3

**Tableau 1** : Evolution de l'hémogramme sanguin au cours du séjour.

Quarante huit heures ont été nécessaires à la normalisation de la fonction rénale (tableau 2).

	Entrée	H+5	J2	J6	J9	J12	J15	J17	J19	J22	J28
Sodium (135-145 mmol/L)	137		138	133	134	132	132	133	137	138	141
Potassium (3,5-4,5 mmol/L)	3,3		3,5	3,9	3,8	4,6	4,9	5	4,6	4,6	5
Chlore (95-105 mmol/L)	100		101	105	103	101	100	100	104	103	105
Bicarbonates (22-31 mmol/L)	<b>17</b>		19	21	24	24	29	24	28	29	29
Urée (2,5 - 7,5 mmol/L)	<b>10,8</b>	<b>9</b>	6,4	3,9	3,9	2,4	3,3	3,4	3,5	4	3,9
Créatinine (50-100 µmol/L)	<b>205</b>	<b>187</b>	<b>121</b>	66	64	60	61	66	56	63	63
Acide Urique (150-360 µmol/L)	<b>583</b>		322	130	152	110	101				
Protides (60-83 mmol/L)	40		41	42	41	56	61	66	56	63	63
Calcium (2,10-2,55 mmol/L)	2,37		2,25	1,99	1,88	2,05	2,20	2,11	2,36	2,48	2,46
Phosphore (0,80-1,60 mmol/L)	1,81		1,54	1,14	1,49	1,25	1,31				
CRP (<10mg/L)	11,8			<b>134</b>				<b>148,5</b>	<b>84</b>		

**Tableau 2** : Fonction rénale et Ionogramme sanguin pendant le séjour.



La cytololyse et la cholestase ne sont revenues à la normale qu'au bout de 2 mois, après une réascension passagère des transaminases à la fin du premier mois de la surveillance (tableau 3)

	Entrée	H+5	J2	J6	J9	J12	J15	J17	J19	J22	J28	J45	J60
Bilirubine totale (5-18 µmol/L)	<b>96</b>	<b>59</b>	<b>102</b>	<b>122</b>	<b>120</b>	<b>95</b>	<b>72</b>	<b>58</b>	<b>47</b>		<b>41</b>	<b>21,2</b>	12
Bilirubine conjuguée (0-6 µmol/L)	<b>60</b>	<b>35</b>	<b>74</b>	<b>67</b>	<b>61</b>	<b>52</b>	<b>48</b>	<b>25</b>	<b>18</b>		<b>15</b>	<b>12,7</b>	5
Bilirubine libre (5-12 µmol/L)	<b>36</b>	<b>24</b>	<b>28</b>	<b>55</b>	<b>59</b>	<b>43</b>	<b>24</b>	<b>33</b>	<b>29</b>		<b>26</b>	8,5	7
CK (0-145 UI/L)	192												
ASAT (0-31 UI/L)	<b>612</b>	<b>283</b>	<b>125</b>	<b>43</b>	<b>45</b>	<b>81</b>	<b>66</b>	<b>52</b>	<b>71</b>	<b>104</b>	<b>121</b>	30	20
ALAT (0-34 UI/L)	<b>934</b>	<b>422</b>	<b>234</b>	<b>67</b>	<b>51</b>	<b>82</b>	<b>81</b>	<b>61</b>	<b>78</b>	<b>131</b>	<b>158</b>	<b>59</b>	25
Phosphatases Alcalines (100-290 UI/L)	<b>1142</b>	<b>508</b>	<b>616</b>	<b>554</b>	<b>500</b>	<b>611</b>	<b>540</b>	<b>491</b>	<b>456</b>	<b>512</b>	<b>435</b>	124	120
γGT (0-38 UI/L)	<b>58</b>		<b>59</b>	<b>66</b>	<b>44</b>	<b>115</b>	<b>124</b>	<b>131</b>	<b>102</b>	<b>97</b>	<b>80</b>	<b>48</b>	25
Glucose (3,9-6,1 mmol/L)	<b>1,8</b>	<b>12,3</b>	<b>4,8</b>	<b>3,8</b>	<b>3,4</b>	<b>3,6</b>	4,5	6,7	4,1	4,7	4,6		

**Tableau 3 :** fonction hépatique et glycémie pendant le séjour.

Les dosages de l'amylase et de la lipase témoignent d'une réaction pancréatique vers le 15<sup>ème</sup> jour.

	Entrée	H+5	J2	J6	J9	J12	J15	J17	J19	J22	J28
Amylase (5-82UI/L)	38						<b>101</b>	<b>102</b>	71		73
Lipase (7-60 UI/L)	19						61	<b>83</b>	61		52
LDH (210-420 UI/L)			<b>506</b>			<b>1219</b>					
TP (70-130%)	<b>27</b>	<b>32</b>		<b>65</b>	<b>60</b>	72	77	67	87	77	82
Fibrinogène (1,50-4g/L)	<b>1,46</b>			3,83		4,53	6,09		7,97		4,77
Facteur V (70-120%)	<b>20</b>								107		
Antigène HBs	Négatif										
Anticorps anti HBs	28mU/ml										

**Tableau 4** : Fonction pancréatique et marqueurs de la coagulation pendant le séjour.

Mme R. a bénéficié à J30 d'une consultation spécialisée en hépatologie avec un examen clinique normalisé quant à la stéatose, et une évolution satisfaisante de la fonction hépatique. La recherche de la principale mutation (G1528C) des déficits en enzymes de bêta-oxydation mitochondriale des acides gras qui lui a été alors proposée, s'est avérée négative et la patiente a été informée du faible risque de récurrence de la SHAG.

Ceci a été confirmé par une troisième grossesse de déroulement normal, donnant naissance par césarienne deux ans plus tard à une petite fille de 3315g en parfaite santé.

### III.2.DOSSIER N°2 : grossesse monofoetale chez une patiente primigeste marquée par une SHAG apparue à J1 du post partum :

Mme L. 29 ans, employée de banque, primigeste nullipare présentant un antécédent familial d'hypertension artérielle du côté maternel. Elle mesure 1,83 cm et pèse 59kg en dehors de la grossesse soit un BMI = 17,61. Le début de grossesse est déterminé par la date des dernières règles au 08/03/2009, soit un terme prévu le 08/12/2009. Elle est suivie au CHU de Nantes à partir du 8<sup>ème</sup> mois de grossesse. Elle est de groupe O rhésus négatif, la recherche d'agglutinines irrégulières restera négative pendant toute la grossesse. La patiente est immunisée contre la rubéole et contre la toxoplasmose. Les sérologies à la recherche du HIV, du TPHA-VDRL, de l'Ag HBs sont négatives.

La grossesse est de déroulement physiologique. Les trois échographies sont pratiquées aux termes recommandés par la Haute Autorité de Santé ; elles montrent une grossesse mono embryonnaire avec un début de grossesse en accord avec la date des dernières règles, le placenta est non bas inséré et aucune anomalie morphologique fœtale n'est retrouvée. Les biométries estiment un fœtus eutrophe dont les différents paramètres sont compris entre le 50<sup>ème</sup> et le 90<sup>ème</sup> percentile. Le liquide amniotique est en quantité satisfaisante.

Au cours du premier trimestre est réalisé le double test qui ne place pas la patiente dans une population à risque de trisomie 21 (1/1237). Les dosages de  $\beta$ HCG et de  $\alpha$ FP sont normaux (respectivement à 2,25MoM et 1,68 MoM).

Au cours du deuxième trimestre, la patiente réalise un test de O'sullivan au terme de 27 SA et 3 jours dont une valeur est pathologique (H1 = 1,51 g/L) nécessitant la réalisation d'un test d'hyperglycémie provoquée orale (HGPO) à 28 SA et 3 jours dont les résultats ne dépistent pas la présence de diabète gestationnel (H0 = 0,80 g/L ; H1 = 1,18 g/L ; H2 = 1,04 g/L ; H3 = 0,99 g/L). Les examens biologiques pratiqués au second trimestre sont normaux (Hémoglobine à 12,1g, plaquettes à 220000G/L, albuminurie et glycosurie négatives)

Lors de sa consultation du 8<sup>ème</sup> mois, on retrouve à l'interrogatoire des mouvements actifs fœtaux bien ressentis par la mère, des phosphènes apparaissant à l'effort, la tension artérielle est à la limite supérieure à 13,5/7,5 mm Hg puis se normalise

après quelques minutes de repos. La patiente décrit des crampes nocturnes depuis une semaine.

Par ailleurs l'examen clinique est normal, la hauteur utérine est à 28 cm, le fœtus est en présentation céphalique, les bruits du cœur sont captés, l'examen sous spéculum ne montre pas d'anomalie de la muqueuse ni du col utérin, qui est long postérieur fermé ramolli au toucher vaginal avec une présentation haute et mobile.

Il est prescrit à Mme L. du Tardyferon B9 (1Cp/j) jusqu'à au terme de sa grossesse en prévention de l'anémie post partum ainsi que du magnésium pour traiter les crampes nocturnes. La consultation d'anesthésie est prévue la semaine suivante.

La consultation du 9<sup>ème</sup> mois est réalisée au terme 35 SA+1 jour. On note la disparition de crampes, ainsi que l'absence de phosphènes, les mouvements actifs fœtaux sont perçus, et la patiente ne décrit pas de contractions. La tension artérielle est à 112/74 mm de Hg et la prise de poids est de 8 kg pendant la grossesse soit 67kg au total.

A l'examen clinique la hauteur utérine est normal selon le terme à 30 cm, au palper la présentation fœtale est céphalique et le dos est à droite, les bruits du cœur sont captés. L'examen sous spéculum est normal, le col utérin est mi-long, en position postérieure, fermé, ramolli, la présentation fœtale est appliquée. L'examen du bassin ne montre pas d'anomalie contre indiquant la voie basse. On note l'apparition d'une hémorroïde, souple, non indurée et non douloureuse. Le prélèvement vaginal à la recherche

du streptocoque B est effectué et reviendra négatif. Il est prescrit à la patiente de la titanoréine en crème et suppositoire.

La patiente revient au terme de 38SA+5j pour une consultation de surveillance de fin de grossesse. On ne retrouve pas à l'interrogatoire de signes fonctionnels digestifs ni d'hypertension artérielle. La patiente décrit à nouveau des crampes nocturnes, ainsi que quelques reflux gastro-œsophagien en post prandial. Les constantes sont normales avec une tension artérielle à 12/6 mm de Hg, des pulsations à 78 bpm. Absence de sucre et d'albumine dans les urines.

La hauteur utérine est limitée à 28cm, le fœtus est en présentation céphalique gauche et l'examen du col est normal : postérieur, mi-long, ouvert à un doigt sur toute la longueur du col, ramolli ; le segment inférieur est amplifié. La présentation fœtale est céphalique et appliquée. On lui prescrit alors du gaviscon et du magnésium :

Mme L. s'adresse aux Urgences Gynéco-Obstétricales au terme de 40 SA immédiatement après une perte de liquide amniotique franche. L'interrogatoire ne retrouve pas d'élément péjoratif : les MAF sont ressentis, le liquide amniotique est clair, il n'y a pas de métrorragies et les contractions plus ou moins régulières sont ressenties comme peu douloureuses. La patiente est apyrétique et sa tension est de 137/84 mm de Hg à l'entrée avec des pulsations à 71 bpm.

La hauteur utérine est de 29cm. L'examen sous spéculum montre un écoulement de liquide clair et franc avec présence de vernix ne nécessitant pas de contrôle. Le diagnostic de début de

travail est posé au toucher vaginal : le col est en position intermédiaire, court, souple, ouvert à deux doigts larges.

La patiente est admise immédiatement en salle de travail où est réalisé un enregistrement du rythme cardiaque fœtal qui sera satisfaisant avec un rythme de base à 120 bpm, un rythme cardiaque fœtal oscillant et réactif et une variation à court terme à 11,9 ms. La tension artérielle maternelle est surveillée régulièrement, la tension artérielle systolique (TAS) est comprise entre 131 et 152 mmHg ; et la tension artérielle diastolique est comprise entre : 49 et 82 mmHg. Un bilan préopératoire (NFS, plaquettes, TP, TCA, fibrinogène) ainsi qu'une deuxième détermination du groupe sanguin, une recherche d'agglutinines irrégulières (qui reviendra négative) sont prélevés lors de la pose d'une voie veineuse périphérique avec une perfusion de Ringer Lactate 500mL.

Pendant le travail la tension reste stable, la patiente est apyrétique. Devant l'intensification des contractions la patiente demande une analgésie péridurale qui ne sera pas réalisée à cause d'anomalies du bilan de coagulation (TCA allongé, ratio à 1,39). La patiente bénéficie d'une analgésie intraveineuse par protocole ultiva débuté 6h30 après son entrée en salle de travail. La dynamique utérine est insuffisante et la présentation fœtale ne s'engage pas à dilatation complète, l'équipe obstétricale décide de diriger le travail par une perfusion de syntocinon à débit contrôlé, débuté à 12ml/h et progressivement augmentée toutes les 20 minutes de 12 UI jusqu'à obtention d'une dynamique utérine satisfaisante à 36ml/h d'oxytocine. Une antibioprofylaxie est

débutée 12h après la rupture de la poche des eaux par une dose d'1g d'amoxicilline intraveineux.

Deux heures après la mise en place de la perfusion d'oxytocine (8h30 de travail) la présentation est engagée partie moyenne, on réalise un sondage vésical avant le début des efforts expulsifs. Après 25minutes, l'obstétricien de garde est appelé pour défaut de progression du mobile fœtal. Le médecin réalise une extraction instrumentale par forceps de Suzor après 2 échecs de ventouse. La mère donne naissance à un garçon, Lorris, pesant 3300g, d'apgar 10 à une minute, 10 à 5 minutes de vie s'adaptant parfaitement à la vie extra utérine. L'équipe obstétricale pratique une délivrance dirigée par 5 UI d'oxytocine injecté au moment du dégagement de l'épaule fœtale antérieure, le placenta se délivre en mode Beudeloque 5 minutes après la naissance, les pertes sanguines sont inférieures à 500mL. L'épisiotomie est suturée classiquement en 3 plans, et n'a pas posé de difficultés particulières.

Les examens prélevés lors de la naissance montrent un pH artériel à 7,03 et un pH veineux à 7,10 ainsi que des lactates à 10 mmol/L en accord avec les anomalies de la fin de l'enregistrement du rythme cardiaque fœtal. La placentoculture indiquée par la rupture de la poche des eaux supérieure à 12 heures revient stérile. La détermination du groupe fœtal au cordon est A rhésus positif, un test de kleihauer est prélevé une heure après la naissance et revient négatif, une injection intra vineuse de 200µg d'immunoglobuline anti-D sera réalisée à J1.



La surveillance du post partum immédiat est marquée par une tension artérielle qui reste à la limite supérieure (comprise entre TAS : 115-140mmHg ; TAD 75-92 mmHg), par ailleurs le pouls est normal et la patiente est apyrétique. Durant toute la durée du post partum immédiat, une perfusion intraveineuse de 10 UI d'oxytocine à débit rapide permet l'obtention d'un globe utérin de sécurité et des saignements physiologiques.

A J1 de son hospitalisation dans le service de suite de couches, la patiente saigne par caillots, une échographie obstétricale est réalisée et ne montre pas d'anomalie de vacuité utérine. Il existe également de nombreux vomissements, la patiente est apyrétique, la tension artérielle reste limite à 13/9 et le pouls est normal à 70 bpm. L'équipe obstétricale prélève alors un bilan biologique en urgence qui revient très perturbé (tableau 1, 2, 3).

La formule sanguine retrouve une hyper leucocytose à 18,85G/L, une anémie à 9,3g/dL d'hémoglobine, le taux de plaquettes et à la limite inférieure de la normale. La coagulation est également perturbée avec un taux de prothrombine diminué à 64% et un temps de céphaline Activé allongé à 1,39. Les Facteurs II et V sont normaux. Le ionogramme sanguin met en évidence une insuffisance rénale aigüe avec une créatininémie à 190 $\mu$ mol/L, une urée à 8 $\mu$ mol/L et l'acide urique est franchement augmenté à 678 $\mu$ mol/L. Le bilan hépatique retrouve une cytolysse avec des enzymes hépatiques à 8 fois la norme, et une cholestase à 2 fois la normale. La bilirubine est totale est augmentée à 32 $\mu$ mol/L et la

bilirubine conjuguée à 24 $\mu$ mol/L, sans ictère clinique. La C-Reactive Protéine est très augmentée à 89,5mg/L.

Le tableau de défaillance hépatique associé à une insuffisance hépatocellulaire débutante et une insuffisance rénale aigüe associée à un contexte de polyurie et polydipsie, évocateur de SHAG motive le transfert en urgence de la patiente dans le service de Réanimation, Lorriss est confié aux soins de l'unité de réanimation pédiatrique.

A l'arrivée, la patiente décrit que des nausées et vomissements étaient déjà apparus peu avant 38 SA, accompagnés d'un syndrome polyuro-polydipsique et d'une rhinopharyngite. La patiente avait consulté son médecin traitant pour se faire vacciner contre le virus H1N1, devant le tableau clinique, le médecin généraliste lui avait prescrit de l'amoxicilline (3x1g/j pendant 5 jours) ainsi que du paracétamol, il était conseillé à Mme L. de consulter au CHU si les vomissements perduraient. Les signes digestifs ayant régressés, la patiente n'avait pas souhaité venir à la maternité.

A l'interrogatoire, on retrouve des nausées et des vomissements, sans signes fonctionnels d'hypertension, ni de douleur abdominale, la patiente ne décrit aucun autre symptôme. Mme L. est parfaitement consciente et ne présente pas de troubles neurologiques.

A l'examen clinique, la tension artérielle est normale à 121/62, les pulsations à 70 bpm, la saturation en oxygène est normale à 100%, la patiente est apyrétique. Le score de Glasgow est coté à 15, l'auscultation cardiaque et pulmonaire ne relève

aucune anomalie. La patiente présente des œdèmes des membres inférieurs qui prennent la marque du godet. L'abdomen est souple et dépressible, non douloureux. On retrouve un globe urinaire non douloureux. Le tableau clinique permet d'écartier le diagnostic d'hypertension portale.

Une surveillance biologique pluriquotidienne est effectuée pendant 48h, puis devant l'amélioration du tableau clinique, les bilans sont espacés. Sur le plan biologique, l'équipe de réanimation réalise un hémogramme biquotidien pendant 48 heures puis devant l'amélioration de la situation clinique la surveillance est espacée.

	Entrée	H24	H29	H36	H48	J3	J4	J6
Hématies (4,20-5,40 Téra/L)	<b>3,87</b>	<b>3,02</b>	<b>2,79</b>	<b>2,71</b>	<b>2,58</b>	<b>2,77</b>	<b>2,98</b>	<b>2,56</b>
Hémoglobine (12-16g/dL)	12,5	<b>9,3</b>	<b>9,0</b>	<b>8,3</b>	<b>8,1</b>	<b>8,6</b>	<b>9,1</b>	<b>8,0</b>
Hématocrite (37-47%)	<b>34,8</b>	<b>33,0</b>	<b>35,3</b>	<b>32,8</b>	<b>33,8</b>	<b>33,6</b>	<b>32,6</b>	<b>33,3</b>
Plaquettes (150-500 giga/L)	Agrégat	<b>145</b>	<b>147</b>	155	163	200	266	334
Leucocytes (4,8-10,8giga/L)	7,45	<b>18,5</b>	<b>18,31</b>	<b>17,7</b>	<b>17,36</b>	<b>17,06</b>	<b>11,89</b>	10,97

Tableau 1 : Evolution de l'hémogramme sanguin au cours du séjour.

	Entrée	H24	H29	H36	H48	J3	J4	J7
Sodium (137-145 mmol/L)		137		137		<b>136</b>	<b>135</b>	
Potassium (3,5-4,5 mmol/L)		4,2		4,1		4,3	<b>6</b>	
Chlore (95-105 mmol/L)		<b>106</b>		<b>106</b>		<b>107</b>	<b>106</b>	
Bicarbonates (22-31 mmol/L)		<b>19,7</b>		<b>18,9</b>			<b>20,2</b>	
Urée (2,5 – 7,5 mmol/L)		<b>8</b>		6,1		5,4	4,0	4,5
Créatinine (50-100 µmol/L)		<b>190</b>		80		<b>120</b>	95	76
Acide Urique (150-360 µmol/L)		<b>678</b>		<b>630</b>			317	274
Protides (60-83 mmol/L)		<b>55</b>		<b>49</b>		<b>51</b>	<b>55</b>	
Calcium (2,10-2,55 mmol/L)		<b>2,05</b>		<b>1,90</b>		<b>1,93</b>	<b>2,02</b>	

Tableau 2 : Evolution du ionogramme sanguin et de la fonction rénale au cours du séjour.

	H24	H48	J3	J4	J7
Bilirubine totale (0-17 µmol/L)	<b>32</b>	<b>21</b>	<b>21</b>	<b>23</b>	14
Bilirubine conjuguée (0-4 µmol/L)	<b>24</b>	<b>14</b>	<b>13</b>	<b>14</b>	8
Bilirubine libre (5-12 µmol/L)	8	7	8	9	
ASAT (0-50 µkat/L)	<b>4,09</b>	<b>4,12</b>	<b>4,74</b>	<b>3,5</b>	<b>1,18</b>
ALAT (0-50 µkat/L)	<b>4,51</b>	<b>4,23</b>	<b>4,74</b>	<b>4,24</b>	<b>1,98</b>
Phosphatases Alcalines (0,7-1,65 µkat/L)	3,61	3,13	3,33	3,92	2,69
γGT (0-0,6 µkat/L )	<b>1,54</b>	<b>1,21</b>	<b>1,25</b>	<b>1,71</b>	<b>1,69</b>
Lipase (7-60 UI)			0,39		

Tableau 3 : Evolution de la fonction hépatique et pancréatique au cours du séjour.

On réalise un bilan étiologique de la SHAG:

L'échographie hépatique ne montre pas d'image pathognomonique de stéatose, on ne retrouve pas d'hépatomégalie, les voies biliaires intra hépatiques sont fines, l'image ne montre pas de thrombose portale, ni syndrome de Budd-Chiari. Par ailleurs, les reins sont normaux, sans image de dilatation des cavités pyélocalicielles et la rate est normale. Une image échographique normale ne permet pas d'infirmer le diagnostic de SHAG.

Les sérologies hépatiques sont négatives, la patiente n'a jamais présenté d'hypoglycémie ni de signe neurologique associé.

La protéinurie (sur échantillon) est normale à 0,05g/L et l'examen cyto bactériologique des urines est stérile. On retrouve des stigmates d'hémolyses avec une haptoglobine diminuée, les LDH augmentés, une anémie arégénérative, sans présence de schyzocyte, et des plaquettes à la limite inférieure (tableau).

L'hémodynamique instable de la patiente n'a pas motivé la réalisation de ponction biopsie hépatique nécessaire pour déterminer le diagnostic définitif de SHAG ; devant le tableau clinique et biologique l'équipe de réanimation évoque une SHAG associée à un HELLP syndrome incomplet, dans un plan clinique mineur.

A J2, la patiente décrit des douleurs retrosternales avec présence d'une barre épigastrique ; on ne retrouve pas d'autre signe digestif.

Le bilan biologique montre une amélioration du bilan hépatique avec une régression de la cytolyse hépatique, une diminution de la bilirubine libre et conjuguée (tableau 3). Pour limiter les risques d'hémorragie par carence vitaminique, la patiente est placée sous traitement prophylactique de vitamine K. Mme L. est alors adressée au service de suites de couches. Au total, elle a bénéficié de 36 heures de surveillance dans le service de réanimation.

A J3, le bilan biologique ne s'est pas normalisé, on retrouve une cytolyse hépatique, une anémie arégénérative avec un taux de plaquettes normal, et une insuffisance rénale.

Au cours du séjour, la situation clinique s'améliore, les signes digestifs disparaissent, la patiente s'alimente normalement le transit est repris, la miction est normale. La sortie est prévue au 7<sup>ème</sup> jour du post partum.

A l'examen de sortie, on retrouve des conjonctives pâles, un abdomen souple, indolore et sans défense. L'utérus est tonique, à trois travers de doigts sous l'ombilic, les lochies sont physiologiques, la cicatrice d'épisiotomie est propre et non inflammatoire. Le toucher vaginal retrouve des culs de sac postérieurs libres. Les mollets sont souples et indolores. La patiente est toujours restée apyrétique, la tension artérielle est à 117/65 mmHg, les pulsations à 75 bpm.

Les examens biologiques se normalisent progressivement (hémogramme et ionogramme) malgré la mise en évidence d'une cytolyse hépatique (à 2 fois la norme) et une anémie à 8g d'hémoglobine.

A la sortie de maternité, Mme L. a une prescription pour un contrôle biologique deux fois par semaine jusqu'à normalisation de la fonction hépatique et de la correction d'anémie. Une consultation d'hépatologie est prévue 6 semaines après son accouchement.

## IV. DISCUSSION ET REVUE DE LA LITTÉRATURE

Le pronostic maternel de la SHAG, certes catastrophique dans les publications antérieures à 1980 avec une mortalité de près de 90%, tout en restant grave, a cependant été transformé de nos jours avec une mortalité inférieure à 20% [2], [4].

Cette importante réduction résulte de deux éléments essentiels : un diagnostic précoce et une prise en charge rapide et multidisciplinaire.

### IV.1. DIAGNOSTIC PRECOCE

Les trois causes d'insuffisance hépatique sévère pendant la grossesse, qui sont la SHAG, le syndrome HELLP et la prééclampsie, surviennent généralement au troisième trimestre avec des symptômes initiaux non spécifiques pouvant faire hésiter sur le diagnostic.

#### IV.1.2. Clinique

Sur le plan clinique la SHAG évolue en deux phases :



#### IV.1.2.1. Phase préictérique.

La phase préictérique dure en moyenne dix jours avec des extrêmes de 1 à 23 jours selon les séries [12], 36 heures dans notre premier cas. Cette phase peut prendre différents aspects volontiers trompeur à type de :

- Une symptomatologie digestive pouvant faire évoquer une banale gastro-entérite comme dans les observations rapportées : nausées et vomissements sont les signes les plus courants (de 70 à 100% des cas), douleurs abdominales (50 à 80 %) [1], [4], [9], [17]. On remarque que la notion de vomissements gravidiques du premier trimestre retrouvée dans la première observation n'est pas retrouvée dans les séries publiées.
- Un syndrome pseudo-grippal avec asthénie, céphalées et fièvre et myalgies (30%) [1], [3], [9].
- Tableau de prééclampsie associé à la SHAG dans près de 50% des cas [1], [9], [12].
- Une polyuro polydipsie associée aux troubles digestifs pourrait également être évocatrice [18]

#### IV.1.2.2.Phase Ictérique

La phase ictérique est l'évolution naturelle de cette pathologie marquée par un ictère cutanéomuqueux de type rétentionnel, qui signe un critère de gravité, avec majoration du bilan biologique.

Des signes neurologiques et un prurit peuvent être associés (4). Les troubles de la conscience sont présents dans 30 % des cas (12), d'intensité variable, allant de la somnolence avec symptôme confusionnel, comme dans notre première observation, au véritable coma hépatique. Ils sont le reflet de la glycémie qui est le témoin de la sévérité de l'atteinte hépatique.

La possibilité de complications mettant en jeu le pronostic vital : encéphalopathie, troubles de la coagulation, insuffisance rénale, hémorragies digestives.

#### IV.1.3.Biologie

La non spécificité du tableau clinique de la SHAG dans sa phase de début donne toute son importance aux données biologiques pour le diagnostic :

Les transaminases sont classiquement augmentées à dix fois la norme, vingt fois et huit fois dans nos études rapportées, traduisent la cytolyse hépatique qui est constante et précoce et qui nécessite d'être systématiquement contrôlée en cas de vomissements du troisième trimestre [9], [19]. Cependant la possibilité d'une hyperuricémie associée, 583 $\mu$ mol/L et 678  $\mu$ mol/L dans nos deux études, ne permet pas d'écarter un HELLP syndrome qui est plus fréquent que la SHAG.

A la phase d'état d'autres perturbations seront plus évocatrices par leur association, comme nous avons pu le noter dans l'observation rapportée :

Une Insuffisance hépatocellulaire est un critère diagnostic majeur, traduisant le degré évolutif de la maladie [20] avec un

taux de prothrombine, de facteur V et de fibrinogène effondrés, respectivement à 27%,20% et 1,46g dans notre premier cas alors que ces taux sont normaux dans le second à 73%,77% et 2,8g/L.

L'hypoglycémie, à 1,8mmol/L dans notre 1<sup>ère</sup> observation, qui n'a pas été pratiquée dans le second dossier, est caractéristique de la SHAG, précoce, constante et sévère, pouvant aggraver ou être responsable de coma [3]. Elle traduit la diminution de la glycolyse hépatique.

L'hyper bilirubinémie à prédominance conjuguée, en règle générale inférieure à 170µmol/L [9], notée à 96 µmol/L et 32µmol/L dans nos cas.

L'hyperleucocytose à prédominance neutrophile en l'absence de tout syndrome infectieux, mal expliqué, observée dans 60 [8] à 80% des cas [19], notée à 28,1 Giga et 18,85 Giga/L dans notre cas.

La thrombopénie peut être plus ou moins sévère, modérée dans le premier dossier, à la limite inférieure dans le second, associée ou non à d'autres signes de coagulopathie de consommation.

L'élévation de la créatinémie est constante, 205µmol/L et 378µmol/L, dans nos observations, et s'explique par dysfonctionnement mitochondrial rénal [20]. L'insuffisance rénale aiguë est une complication fréquente, le plus souvent fonctionnelle, secondaire à l'hypovolémie.

Ces différentes anomalies biologiques réalisent un syndrome hépatorénal, associé à une hypoglycémie dans notre première

observation qui a permis de s'orienter vers le diagnostic de SHAG et de décider de la conduite à tenir.

#### IV.1.4.Imagerie

Les données de l'imagerie sont plus ou moins contributives au diagnostic [4] :

L'échographie hépatique retrouve inconstamment une hyperéchogénicité, ce qui est le cas dans notre première observation.

La tomodensitométrie, non étudiée dans les dossiers rapportés, peut montrer une densité hépatique égale ou inférieure à celle de la rate.

#### IV.1.5.Ponction biopsie

La certitude du diagnostic est établie grâce à la biopsie hépatique, comme dans notre première observation, à condition d'être pratiquée précocement du fait de la rapide régression des lésions après l'interruption de la grossesse. Elle est pratiquée de préférence après correction des troubles de l'hémostase, par voie transcutanée ou transjugulaire, ou en cours de césarienne comme dans notre première observation. Du fait de son caractère invasif et de la sévérité des troubles de la coagulation, elle n'est pas toujours réalisée même quand les arguments cliniques, biologiques et échographiques sont jugés suffisants au diagnostic [4], [17]. Ainsi dans l'étude de BAHLOUL, elle n'a été effectuée que dans 15 cas sur 22 recensés.

## IV.2. PRISE EN CHARGE THERAPEUTIQUE

La prise en charge thérapeutique rapide et pluridisciplinaire est le deuxième volet de l'amélioration du pronostic materno-fœtal.

### IV.2.1. le moment de la naissance

L'interruption de la grossesse encadrée d'une réanimation adéquate est l'attitude communément préconisée par tous les auteurs [4], [9], [11], [13] pour rétablir la fonction hépatique, ce qui est bien illustré par la première observation.

Les opinions diffèrent cependant sur plusieurs points. En effet le moment de l'évacuation pose certaines questions : BACQ [2], BAHLOUL [9] ainsi que MULDENHAUER [14] préconisent d'interrompre la grossesse pour diminuer le risque de complications maternelles et fœtales. KO [11] et BERNUAU [18] sont d'avis de différer l'interruption de grossesse [18], [21] en cas d'âge gestationnel inférieur à 30 SA dans les formes paucisymptomatiques, sans défaillance viscérale ni troubles graves de la coagulation, afin de permettre la maturation pulmonaire par bétamétasone.

### IV.2.2. le mode d'accouchement

De même, il n'y a pas de consensus concernant la voie d'accouchement : dans la série de BAHLOUL, en Tunisie, portant sur 22 cas, voie basse et voie haute sont de même fréquence.[9]

On retrouve dans les études publiées par BACQ [4] et par MEICLER [4] que la voie haute est d'autant plus privilégiée que l'atteinte hépatique est sévère, s'il existe évidemment une souffrance fœtale et encore plus s'il existe une mort fœtale in utero. Cette dernière indication est discutée par DEDECKER [17] dans une observation voisine de notre première observation, le déclenchement artificiel du travail pouvant être envisagé pour l'auteur, sous couvert d'une correction de la coagulation.

Le problème ne se posait pas du fait de l'utérus cicatriciel et du bassin dystocique pour notre premier dossier et de la forme atypique de SHAG survenue dans le post partum pour l'autre. A posteriori, la remarque que l'on peut faire concerne la technique de la césarienne ; une incision médiane de la paroi, sans décollement est peut être préférable au Pfannenstiel du fait des troubles de la coagulation, afin d'éviter l'hématome de paroi qui peut compliquer les suites opératoires.

Dans tous les cas, il convient d'être particulièrement vigilant dans les suites immédiates de l'évacuation utérine vis-à-vis des risques d'hémorragie de la délivrance.

#### IV.2.1. le type d'anesthésie

Sur le plan anesthésique, si la péridurale peut être pratiquée après une correction des facteurs de la coagulation, dans la très grande majorité des cas la préférence va à l'anesthésie générale.

Dans les formes graves de la SHAG, évoluant vers la défaillance hépatique irréversible malgré l'évacuation utérine et la réanimation, la transplantation hépatique peut être envisagée [19]

### IV.3. PRONOSTIC MATERNEL ET FOETAL

Le pronostic materno-foetal à été transformé par rapport aux publications antérieures à 1980 mais la SHAG reste encore une pathologie grave.

Cette pathologie peut toujours évoluer vers une défaillance hépatique aigüe associée à diverses complications : hémorragies digestives, insuffisance rénale, détresse respiratoire aigüe, complications sceptiques [1], [2], [9]. Ainsi, dans l'étude rétrospective réalisée par BAHLOUL à Tunis entre les années 1993 et 2003, 7 patientes sur 22 sont décédées soit une mortalité de 31,8% [9]. Cet auteur l'explique par la sévérité des formes observées mais également par le retard au diagnostic et à la prise en charge, en dégagant de son étude des facteurs de risque : délai supérieur à 24h entre le début des signes cliniques (vomissements) et l'hospitalisation initiale, ictère installé, état de choc, tableau de coma, taux d'urée supérieure à 15 $\mu$ mol/L, qui était à 10,8  $\mu$ mol/L et dans le second dossier à 8  $\mu$ mol/L.

L'évolution favorable est caractérisée par une restitution ad integrum du foie [1], [3], [4], [19] en deux à trois semaines, pouvant alors rendre l'interprétation de la biopsie hépatique difficile voire impossible, les lésions n'évoluant jamais vers une cirrhose.

L'amélioration de la clinique s'accompagne d'une très nette régression des perturbations biologiques dans les heures qui suivent l'interruption de la grossesse, dès la fin de césarienne dans le premier cas, puis d'une amélioration progressive en 2 à 11 jours des transaminases, avec un rebond au 20<sup>e</sup> jour dans ce dossier et qui n'a pas été observé dans le second cas. L'insuffisance hépatocellulaire a régressé en deux mois dans la première observation, et concernant la seconde, deux mois après la naissance, aucun examen biologique n'a permis d'affirmer la normalisation.

La récurrence lors d'une grossesse ultérieure est possible mais rare, risque estimé à 10-20 % des cas [11], [22], majoré en cas de mise en évidence chez la patiente d'une mutation du gène codant pour la LCHAD (G1528C en particulier) [14], situation exposant également au risque de HELLP syndrome.

En ce qui concerne le pronostic fœtal, l'amélioration évolue parallèlement au pronostic maternel. La mort fœtale in utero constatée dans notre intervention, comme celle de DEDECKER [17], reste une complication rare dont la fréquence est estimée de 3 à 7% [20].

La mortalité périnatale varie évidemment en fonction de la sévérité et de la date de survenue de la pathologie, dans l'étude de BAHLOUL (9) elle est très élevée (45,4%) sans que soit différencié mortalité in utero et mortalité néonatale.



## V. Conclusion

Nous rapportons dans ce mémoire deux observations de stéatose hépatique aigüe gravidique de gravités distinctes : la première prouvée histologiquement, compliquée d'une mort fœtale in utéro, la seconde, découverte en post partum et d'évolution rapidement régressive dont le diagnostic définitif n'a pu être posé par l'absence de biopsie.

Il s'agit d'une pathologie rare, de physiopathologie encore floue, ne récidivant généralement pas, demeurant encore grave malgré la très nette amélioration de son pronostic depuis 30 ans.

Cette amélioration repose sur un diagnostic précoce et une prise en charge rapide, multidisciplinaire, reposant sur l'interruption de la grossesse et la réanimation.

Le diagnostic différentiel avec le HELLP syndrome peut être hésitant, illustré par notre deuxième observation, d'autant que la prééclampsie peut être associée à la SHAG, l'orientation diagnostique venant des données biologiques (syndrome hépatorénal associé à une hyperleucocytose et surtout à une hypoglycémie)

La certitude diagnostique vient, comme cela est le cas dans notre premier cas, de la ponction biopsie hépatique, non réalisée systématiquement dans tous les cas en raison de son caractère invasif, quand les données cliniques, biologiques, et échographiques sont suffisamment concordantes.

C'est une pathologie à laquelle médecins et sages-femmes doivent penser devant toute symptomatologie digestive anormale du troisième trimestre de grossesse, et en particulier devant des vomissements, avec le réflexe de contrôler systématiquement le bilan hépatique dans un tel contexte.

## Bibliographie:

- [1] Sheehan HL. The pathology of acute yellow atrophy and delayed chloroform poisoning. *J Obstet Gynaecol* 1940;47:49–62.
- [2] Moldenhauer, J.M. O'Brien, J.R. Barton and B. Sibai, Acute fatty liver of pregnancy associated with pancreatitis : a life threatening complication, *Am. J. Obstet gynecol.* 190 (2004) pp 502-505
- [3] Jacqueline L, Wolf MD. Liver disease in pregnancy. *Med Clin North Am* 1996;80:1167–87.
- [4] Bacq Y. Foie et grossesse. *Encyclopédie Méd Chir, Hépatologie*, Paris : Elsevier, 2203 : 7-041-G-15, 7 p.
- [5] Robert G, Batey MD. Acute fatty liver of pregnancy: is it genetically predetermined? *Am J Gastroenterol* 1996;91:2262–4.
- [6] Tank PD, Nadanwar YS, Mayadeo NM. Outcome of pregnancy with severe liver disease. *Int J Gynaecol Obstet* 2002;76:27–31.
- [7] Chang CL, Morgan M, Hainsworth I, Kingham JG. Prospective study of liver dysfunction in pregnancy in Southwest Wales. *Gut* 2002;51:876–80.
- [8] Mourad B, Khaled N, Faiz O, Fethi BA, Zohra B, Leila A, et al. La stéatose hépatique aiguë gravidique à propos de trois cas. *Tunis Med* 2000;78:530–4.
- [9] Bahloul M, Dammak H, Khlaf-Bouaziz, Trabelsi K, khabir A, Ben Hamida et al. Stéatose hépatique aiguë gravidique. A propos de 22 cas. *Gynecologie obstétrique & Fertilité* vol 34, issues 7-8, 2006 pp597-606
- [10] Davidson KM, Simpson LL, Knox TA, D'Alton ME. Acute fatty liver of pregnancy in triplet gestation. *Obstet Gynecol* 1998;91:806–8..
- [11] Ko H, Yoshida EM. Acute fatty liver of pregnancy. *Can J Gastroenterol* 2006;20:25–30.
- [12] Meicler P. Stéatose aiguë hépatique gravidique récidivante. *Rev Fr Gynecol Obstet* 1994;89(1):44–8.
- [13] Suzuki S, Watanabe S, Araki T. Acute fatty liver of pregnancy at 23 weeks of gestation. *BJOG* 2001;108:223–4.
- [14] Bacq Y, *Gastroenterologie clinique et biologique*, vol.21, n°2, mars 1997,109
- [15] Ibdah JA, Bennet MJ, Rinaldo P, Zhao Y, Gibson B, Sims HF, et al. A

fetal fatty-acid oxidation disorder as a cause of liver disease in pregnant women. *N Engl J Med* 1999;340:1723–31.

[16] Treem WR. Mitochondrial fatty acid oxidation and acute fatty liver of pregnancy. *Semin Gastrointest Dis* 2002;13:55–66.

[17] Dedecker F, Graesslin O, Palot M, Fortier D, Quereux C, Gabriel R. Stéatose hépatique aiguë gravidique : une pathologie rare du troisième trimestre. *Gynecol Obstet Fertil* 2006;34:131–3.

[18] Bernuau J, Levardon M, Huisse MG. La stéatose hépatique aiguë gravidique : maladie aisément curable. *Gastroenterol Clin Biol* 1987;11:128–32.

[19] Knox TA. Evaluation of abnormal liver function in pregnancy. *Semin Perinatol* 1998;22:98–103.

[20] Castro MA, Fassett MJ, Reynolds TB, Shaw KJ, Goodwin TM. Reversible peripartum liver failure: a new perspective on the diagnosis, treatment,

[21] Miguil M, Sadraoui A, Moutaouakkil S, Idali B, Ghazli M, Benaguida M. La stéatose hépatique aiguë gravidique peut guérir malgré la poursuite de la grossesse. *J Gynecol Obstet Biol Reprod (Paris)* 1994;23:308–10.

[22] Crouet H, Muller G, Philippart P, Levy G. Grossesse non compliquée après guérison d'une stéatose hépatique aiguë gravidique. *Gynecol Obstet Fertil* 1985;80:113–7.

La Stéatose hépatique aigüe gravidique (SHAG) est une pathologie rare du 3eme trimestre exposant à de redoutables complications tant maternelles que foétales. La physiopathologie reste encore floue, mais elle représente la seule hépatopathie gravidique responsable d'une insuffisance hépatique aigüe. Cette pathologie ne récidive généralement pas.

La précocité du diagnostic et le caractère multidisciplinaire de la prise en charge permettent l'amélioration depuis 30 ans du pronostic materno foetal. La présentation clinique peut se confondre avec un syndrome HELLP (Hémolysis, Elevated Liver enzyme, Low Plateletts), seule la ponction biopsie hépatique, qui du fait de son caractère invasif n'est pas réalisée systématiquement, permet la certitude diagnostique

Sages-femmes et médecins doivent évoquer une SHAG devant toute symptomatologie digestive anormale du troisième trimestre de grossesse, et en particulier devant des vomissements, avec le réflexe de contrôler systématiquement le bilan hépatique dans un tel contexte.

Mots Clés :

SHAG/grossesse/pathologie hépatorénale/biopsie hépatique/Réanimation/prématurité.